P. CERNEA
GH. MUNTEANU

OPTICOPATIA

EDITURA MEDICALĂ

Scanned with OKEN Scanner

Prefață

„Nimic nu-i mai dăunător unui adevăr nou decît o eroare veche"

(GOETHE)

Evoluția surprinzătoare a oftalmologiei în ultimii zece ani, ca și a medicinei în general, a făcut necesară o punere la punct a fiziologiei și patologiei nervului optic.

Sub termenul de opticopatii sînt grupate toate afecțiunile care produc în mod direct sau indirect, precoce sau tardiv, lezarea celui de-al treilea neuron a căii optice. Dar nervul optic își are corpul celular în retină la nivelul stratului celulelor ganglionare, iar expansiunile sale dendritice la nivelul stratului plexiform intern. Prelungirea axonică intră în alcătuirea nervului optic, a chiasmei și a bandeletei optice și își pierde individualitatea la nivelul corpului geniculat lateral și respectiv colicului superior. De aceea a fost necesară sistematizarea lucrării în trei părți.

Prima parte se referă la anatomia și fiziologia căii optice pregeniculate care conține și elemente de citologie, biochimie și farmacologie, absolut necesare pentru a înțelege patologia celui de-al treilea neuron. Semiologia căii optice conține date de angiofluorografie, oftalmodinamometrie, neurofiziologie și neuroradiologie, acumulate în ultimii ani, pentru o mai bună orientare diagnostică și terapeutică.

Partea a doua cuprinde afecțiuni congenitale, edematoase, inflamatorii, toxice, vasculare, tumorale și traumatice ale nervului optic. Aceste afecțiuni sînt produse, fie de o suferință primară a celui de-al treilea neuron a căii optice, determinată sau favorizată genetic, fie de o lezare a tecii de mielină considerată ca o structură complet integrată cu neuronul, absolut necesară transmiterii influxului nervos. De asemenea au fost luate în considerare și alterațiile structurilor complementare ale nervului, cum sînt alterațiile celulei gliale și tulburările vasculare, în care suferința nervului apare în mod indirect.

Partea a treia cuprinde afecțiunile primitive ale chiasmei optice și afecțiuni perichiasmatice cu repercusiuni asupra căii optice pregeniculate. Fiind un subiect la limita specialității noastre, de un ajutor real ne-a fost colectivul clinicii de neurochirurgie din Iași (conf. dr. M. Rusu și dr. G. Săndulescu), care ne-a îndrumat și ajutat în redactarea acestui capitol.

Unele puncte de vedere diferite ale celor doi autori au fost anihilate printr-o concepție unică fiziopatologică și clinică. Astfel datele clasice din literatură au fost completate de experiența proprie și pe cît posibil au fost ilustrate cu o iconografie originală care să exem-

Scanned with OKEN Scanner

plifice și să completeze mai bine textul. S-a căutat pe tot parcursul lucrării de a se evita ignoranța etiologică în unele afecțiuni și a se reda ipotezele cele mai acceptate astăzi.

Opticopatia tratează astfel un subiect de graniță care interesează pe oftalmologi, neurologi, neurochirurgi, neurofiziologi și urmărește în acest fel să actualizeze cunoștințele specialiștilor confirmați și să ofere tinerilor absolvenți și studenților în medicină baze noi de studiu în vederea unei instruiri cît mai complete.

Ne exprimăm gratitudinea față de C. Arseni (București), G. Bonamour (Lyon), P. Brégeat (Paris), J. François (Gand), L. Guillaumat, P. V. Morax și G. Offret (Paris), Mario Maione (Parma), F. Moro (Catania), H. Saraux (Paris) și Frank B. Walsh (Baltimore) ale căror lucrări au stat la baza acestei monografii.

Aducem cele mai calde mulțumiri, alături de recunoștința noastră, organelor de partid și de stat, Editurii Medicale București, pentru ajutorul acordat în elaborarea și tipărirea în cele mai bune condițiuni a acestei cărți.

AUTORII

24 iulie 1982

Scanned with OKEN Scanner

Cuprins

PREFAȚĂ

Partea intii

ANATOMIA ȘI FIZIOLOGIA CĂII OPTICE PREGENICULATE

Capitolul unu – 11
EMBRIOLOGIA CĂII OPTICE – 11

Capitolul doi – 17
ANATOMIA CĂII OPTICE PREGENICULATE – 17

Structura macroscopică – 17
Structura microscopică – 22
Vascularizația căii optice pregeniculate – 31

Capitolul trei – 35
CITOLOGIA NERVULUI OPTIC – 35

Capitolul patru – 43
BIOCHIMIA NERVULUI OPTIC – 43

Compoziția chimică – 43
Mielogeneza – 44
Transportul axoplasmic – 44
Biochimia patologică a nervului optic – 49

Capitolul cinci – 51
FIZIOLOGIA CĂII OPTICE PREGENICULATE – 51

Excitabilitatea neuronală – 51
Conductibilitatea în lungul axonului – 57
Transmiterea sinaptică la neuronul corpului geniculat – 58

Capitolul șase – 71
FARMACOLOGIA NERVULUI OPTIC – 71

Bariera hematooptică și controlul său farmacologic – 71
Transportul axoplasmic – 74
Neurotransmisia – 76

Capitolul șapte – 81
SEMIOLOGIA CĂII OPTICE PREGENICULATE METODE CLINICE DE EXPLORARE – 81

Examenul funcțional – 81
Explorări subiective – 81
Anamneza – 81
Acuitatea vizuală și puterea rezolutivă spațială – 82
Senzația cromatică – 83
Cîmpul vizual – 85
Explorări obiective – 103
Electroretinograma – 103
Potențialul evocat occipital – 105
Examenul obiectiv – 106
Angiofluorografia – 106
Oftalmodinamometria – 112
Oftalmodinamografia – 113
Examene neuroradiologice – 113
Metode biofizice – 116

Partea a doua

AFECȚIUNILE NERVULUI OPTIC

Capitolul opt – 121
MALFORMAȚII CONGENITALE – 121

Aplazia și hipoplazia nervului optic – 121
Megalopapila – 125
Papila dublă – 126
Foseta colobomatoasă a papilei optice – 127
Colobomul papilei optice – 129
Semiluna congenitală papilară – 133
Tulburări de pigmentare a papilei și nervului optic – 134
Tulburări de mielinizare a papilei nervului optic – 135
Persistența sistemului hialoidian – 136
Anomalii de decusație optică – 139
Drusenul papilar – 139

Capitolul nouă – 145
OPTICOPATIA EDEMATOASĂ – 145

Simptomatologie – 146
Simptome subiectvie – 146
Simptome obiective – 150

Scanned with OKEN Scanner

Alte semne oculare – 157
Anatomie patologică – 157
Patogenie – 159
Etiologie – 168
Cauze intracraniene – 169
Cauze orbitare – 178
Cauze oculare – 179
Cauze generale – 185
Forme clinice – 190
Diagnosticul diferențial al opticopatiei edematoase – 196
Prognostic – 201
Tratament – 201

Capitolul zece – 202
NEUROPATIA OPTICĂ – 202
Neuropatia optică juxtabulbară – 203
Simptomatologie – 204
Evoluție – 206
Forme clinice – 206
Diagnostic diferențial – 211
Neuropatia optică retrobulbară – 212
Simptomatologie – 212
Evoluție – 216
Patogenie – 217
Anatomie patologică – 219
Tratament – 220

Capitolul unsprezece – 223
NEUROPATIA OPTICĂ RETROBULBARĂ INFLAMATORIE. FORME ETIOLOGICE – 223
Cauze locale – 223
Intraoculare – 223
Intraorbitare – 224
Rinosinusale – 224
Infecții meningeale – 227
Cauze generale – 228
Neuropatia optică bacteriană – 228
Neuropatia optică virală – 235
Neuropatia optică parazitară – 242
Neuropatia optică micotică – 244
Cauze focale – 244

Capitolul doisprezece – 246
NEUROPATIA OPTICĂ TOXICĂ – 246
Neuropatia toxică exogenă – 246
Forma clinică cu predominanță axială – 247
Neuropatia optică alcoolo-tabagică – 247
Neuropatia optică prin etambutol – 252
Neuropatia optică prin cloramfenicol – 255
Neuropatia optică prin isoniazidă – 255
Neuropatia optică prin disulfiram – 255
Neuropatia optică prin inhibitori ai mono-amino-oxidazei – 256
Neuropatia optică prin penicilină – 256
Neuropatia optică prin cardiotonicele heterozide – 256
Neuropatia optică prin substanțe acceleratoare în vulcanizarea cauciucului – 256
Neuropatia optică cu edem papilar pur – 256
Forma clinică cu predominanță axială asociată cu sindrom de intoxicație generală și neurologică – 257
Alcoolul metilic – 257
Plumbul – 257
Derivații halogeni de 8-hidroxichinoleină – 258
Taliu – 258
Insecticidele organofosforice – 258
Hidrocarburile halogenilor – 258
Disulfura de carbon – 258
Anilina – 258
Forma clinică cu strimtorarea izopterelor periferice – 259
Chinina – 259
Filix mas – 259
Emetina – 260
Opiu – 260
Derivați salicilici – 260
Arsenicul – 260
Oxidul de carbon – 260
Neuropatia toxică endogenă – 260
Neuropatia optică diabetică – 261
Neuropatia din cursul graviditații – 261
Neuropatia în timpul ciclului menstrual – 261
Neuropatia în timpul lactației – 261

Capitolul treisprezece – 263
NEUROPATIA OPTICĂ ÎN AFECȚIUNILE DEMIELINIZANTE – 263
Afecțiuni demielinizante inflamatorii – 263
Scleroza în plăci – 264
Neuromielita optică acută – 277
Panencefalita sclerozantă subacută – 280
Encefalomielita acută diseminată – 283
Panencefalita progresivă a adolescenților – 283
Afecțiuni demielinizante metabolice ereditare – 284
Leucodistrofia metacromatică – 284
Encefalita periaxială (Schilder) – 284
Scrlora cerebrală acută difuză infantilă (Krabe) – 285
Boala Pelizaeus-Merzbacher – 285

Degenerescența spongioasă a nevraxului – 285
Boala Alexander – 286

Capitolul paisprezece – 287
NEUROPATIA OPTICĂ EREDITARĂ – 287
Neuropatia optică ereditară Leber – 287

Capitolul șaisprezece – 297
NEUROPATII OPTICE PARTICULARE – 293
Neuropatia optică segmentară – 293
Neuropatia optică intracanaliculară edematoasă – 294
Papilita hemoragică – 294
Sindromul petei oarbe mărite – 295

Capitolul șaisprezece – 297
NEUROPATIA OPTICĂ VASCULARĂ – 297
Neuropatia optică ischemică anterioară – 298
Simptomatologie – 299
Evoluție – 303
Forme clinice – 305
Etiologie – 305
Diagnostic pozitiv – 312
Patogenie – 316
Tratament – 321
Neuropatii optice vasculare particulare – 324

Capitolul șaptesprezece – 326
NEUROPATIA OPTICĂ TUMORALĂ – 326
Gliomul nervului optic – 326
Meningiomul nervului optic – 335
Tumorile vasculare – 338
Hemangiomul papilei – 338
Formațiuni vasculare minore – 342
Facomatozele papilare – 343
Neurofibromatoza Recklinghausen – 343
Scleroza tuberoasă Bourneville – 344
Angiomatoza Von Hippel – 345
Tumorile pigmentate ale papilei nervului optic – 347
Melanocitomul – 347
Melanomul malign coroidian juxtapapilar – 349
Hiperplaziile, tumorile și hamartomul epiteliului pigmentar juxtapapilar – 350
Tumori metastatice – 352

Capitolul optsprezece – 354
NEUROPATIA OPTICĂ TRAUMATICĂ – 354
Traumatismul direct – 354
Traumatismul indirect – 357
Atrofia optică în sindromul Purtscher – 359
Atrofii optice în traumatisme perinatale – 359

Capitolul nouăsprezece – 361
NEUROPATIA OPTICĂ ATROFICĂ – 361
Sindromul optico-oto-diabetic – 361
Atrofia optică Behr – 363
Atrofia optică cu ereditate autosomală recesivă – 363
Atrofia optică cu ereditate legată de sex – 363
Atrofia optică juvenilă cu ereditate dominantă – 364

Partea a treia

AFECȚIUNILE CHIASMEI

Capitolul douăzeci – 369
AFECȚIUNILE PRIMITIVE ALE CHIASMEI – 369
Afecțiuni cu etiologie inflamatorie – 369
Neuropatia chiasmatică virotică – 369
Scleroza în plăci – 369
Granulomul maladiei Besnier-Boeck-Schaumann – 370
Leziuni ale chiasmei în sinuzite – 371
epidemică – 371
Leziuni chiasmatice în sinuzite – 371
Neuropatia chiasmatică toxică – 371
Neuropatia chiasmatică vasculară – 371
Gliomul de chiasmă – 371

Capitolul douăzecișiunu – 381
AFECȚIUNILE PERICHIASMATICE – 381
Afecțiuni tumorale – 381
Tumorile hipofizei (adenoamele hipofizare) – 381
Colesteatomul – 396
Teratomul supraselar – 398
Tumorile osoase și osteocartilaginoase din regiunea selară – 399
Cordomul – 399
Condromul – 401
Sarcomul de bază – 401
Tumori metastatice – 402
Tumori de ventricul trei – 402

Scanned with OKEN Scanner

Meningioamele cu sindroame optochiasmatice – 403
Craniofaringiomul – 409
Sindromul de şa goală – 416
Afecţiunile vasculare – 417
Anevrismele arteriale intracraniene – 417
Ateromul carotidian – 425
Arahnoidita optochiasmatică – 425

Capitolul douăzecişidoi – *431*
TRAUMATISMELE DE CHIASMĂ – 431
Traumatisme directe – 431
Traumatisme indirecte – 431

Atrofia de chiasmă optică – 435
Capitolul douăzecişitrei – *437*
LEZIUNI OPTOCHIASMATICE IN MALFORMAŢII CRANIOENCEFALICE ŞI TULBURĂRI METABOLICE – 437
Craniostenoza şi disostoza craniofacială – 437
Displazii şi distrofii osoase – 439
Atrofia optică ascendentă – 440
Tulburări metabolice – 440
Bibliografie – 444
Index – 460

Scanned with OKEN Scanner

Partea întîi

Anatomia și fiziologia căii optice pregeniculate

Scanned with OKEN Scanner

Embriologia căii optice

Sistemul nervos somatic și vegetativ se dezvoltă din ectoderm. În săptămîna a treia, apare pe fața dorsală a discului embrionar, în zona mediană a lui și anterior, placa neurală. Aceasta este formațiunea ectodermică din care se va dezvolta mai tîrziu sistemul nervos. În cea de-a 21 zi placa neurală se transformă în șanț, apoi în a 28-a zi în tub neural. Printr-un proces de inducție sub influența morfogenetică a structurilor învecinate, se produce dezvoltarea organelor de simț. Transformarea plăcii neurale în tub neural începe din porțiunea mijlocie, avansînd treptat spre extremități (fig. 1.1.).

Dezvoltarea encefalului se produce din segmentul plăcii neurale situat la extremitatea cefalică a discului embrionar. Sub influența inductoare a cordomezoblastului regional și a plăcii precordale apar la început două vezicule cerebrale : arhencefal și deuterencefal. După închiderea neuroporului anterior acestea se transformă în 3 vezicule : prozencefal, mezencefal, rombencefal. Prozencefalul se divide în telencefal și diencefal, iar rombencefalul în metencefal și mielencefal. Mezencefalul, metencefalul și mielencefalul intră în componența trunchiului cerebral. Telencefalul se dezvoltă mult și se dublează simetric formînd emisferele cerebrale.

Dezvoltarea ochiului începe precoce, din ziua 18-a, prin apariția a două evaginări în peretele lateroinferior al diencefalului.

Luna întîi (embrion pînă la 9 mm). Primul început al nervilor optici este constituit din pedunculul optic în stadiul de 3–4 mm lungime a embrionului, adică în a 3-a săptămînă de dezvoltare. Evaginările cresc lateral și formează veziculele optice primare, legate de prozencefal prin

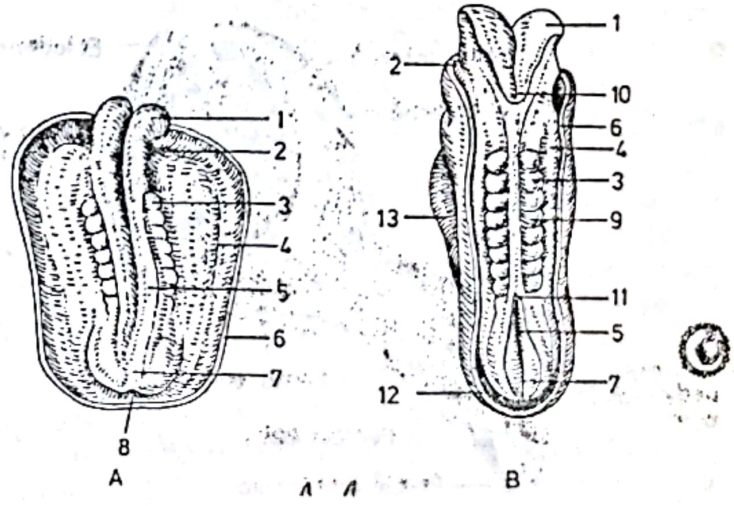

Fig. 1.1. Tubul neural al embrionului de 2 mm : placă neurală (1) ; șanț limitant anterior (2) ; somite (3) ; șanț limitant lateral (4) ; șanț neural (5) ; perete tăiat al veziculei amniotice (6) ; canal neuroenteric (7) ; șanț limitant posterior (8) ; tub neural închis (9) ; neuropor cranial (10) ; neuropor caudal (11) ; rest din linia primitivă (12) ; sac vitelin (13) (după Bereliuc și Neagu, 1974).

Scanned with OKEN Scanner

pedunculul optic. Acesta este un tub circular, cu pereții groși, un fel de inel înconjurat de mezoderm. În acest stadiu cavitatea veziculei optice primare este în directă legătură

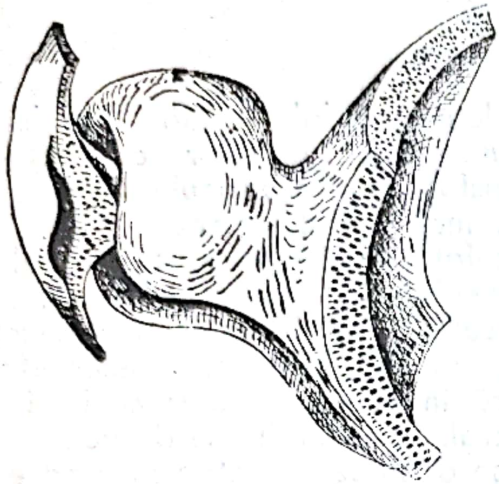

Fig. 1.2. Cupula optică la embrion de 5,5 mm.

cu cavitatea creierului anterior. Vezicula optică primară, ajunsă în apropierea ectodermului, induce formarea placodului cristalinian. La începutul săptămînii a IV-a vezicula optică primară se invaginează și se transformă în veziculă optică secundară sau cupulă optică. Invaginarea se face din afară-înăuntru și de sus în jos, interesînd și pedunculul optic unde apare o mică depresiune pe fața sa ventrală, în partea distală. În această depresiune numită fantă colobomică pătrunde mezenchim, vase și mai tîrziu axonii celulelor ganglionare. Fanta embrionară la embrionul de 7 mm nu se întinde mai mult de 2/3 din lungimea pedunculului optic (fig. 1.2 și 1.3).

La embrionul de 4 săptămîni, viitorul nerv optic cuprinde deja două porțiuni :

– o porțiune juxtabulbară cu fantă colobomică, ce corespunde la adult segmentului cu vasele centrale ale retinei ;

– o porțiune retrobulbară, circulară, fără fantă colobomică.

La sfîrșitul primei luni lumenul pedunculului optic este încă deschis și comunică cu cavitatea cerebrală. Partea distală a fantei colobomice începe să se închidă pe artera hialoidă încorporată în mezoderm, care se va transforma în artera centrală a retinei. Viitorul nerv optic, ca și retina, nu reprezintă decît o porțiune de substanță cerebrală. Este stadiul de neuroepiteliu și nervul optic este format din neuroepiteliul primitiv ce mărginește tubul neural. La sfîrșitul primei luni diviziunea celulară se accentuează și apar 2–3 rînduri de celule juxtapuse în par-

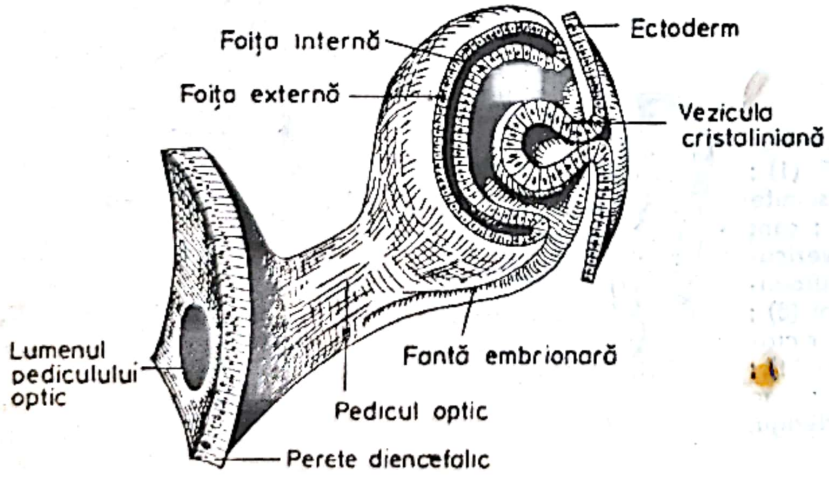

Fig. 1.3. Cupula optică la embrion de 7,5 mm.

tea distală, care continuă cele două foițe ale retinei, spre deosebire de partea proximală care nu conține decît un singur rînd de celule. Pedunculul optic se subțiază, iar lumenul pedunculului se reduce progresiv.

Luna a doua (embrion de 10–30 mm). La embrionul de 19 mm se produce închiderea fantei embrionare, iar artera hialoidă și celulele mezodermale care o însoțesc sînt dispuse median. Transformarea normală a pedunculului optic în nerv optic depinde de o dezvoltare normală a celulelor retiniene și a sistemului nervos central. În cazurile cu microftalmie sau anoftalmie, cu deficit al celulelor ganglionare și a fibrelor lor centripete, există un deficit în dezvoltarea nervului optic. Există deci o relație direct proporțională între gradul de atrofie al celui de-al treilea neuron al retinei și nervul optic. Transformarea pedunculului optic în nerv optic se face prin multiplicarea celulelor neuroepiteliale care se dispun pe 2–3 rînduri de nuclei. În stadiul de 10 mm, fibrele celulelor ganglionare (viitorii axoni) se încurbează în unghi drept pentru a ajunge în partea inferioară a pedunculului optic unde traversează stratul celulelor neuroepiteliale invaginate în fanta embrionară. În stadiul de 17 mm fibrele nervoase invadează aproape tot pedunculul optic. În această perioadă orice agent teratogen pentru celulele ganglionare sau pentru fibrogeneză provoacă agenezia sau hipoplazia nervului optic. În trecerea fibrelor nervoase ale retinei în pedunculul optic, ele provoacă un sechestru cu un grup mic de celule gliale de o formă conică ce înconjoară trunchiul arterei hialoide și formează papila primitivă de natură epitelială (fig. 1.4).

Aceasta se atrofiază înainte de naștere, odată cu dispariția sistemului hialoidian și contribuie astfel la formarea excavației fiziologice, mai mult sau mai puțin profunde, în funcție de gradul atrofiei. Invers, atunci cînd există o tulburare în resorbția papilei Bergmeister rămîne o papilă cărnoasă.

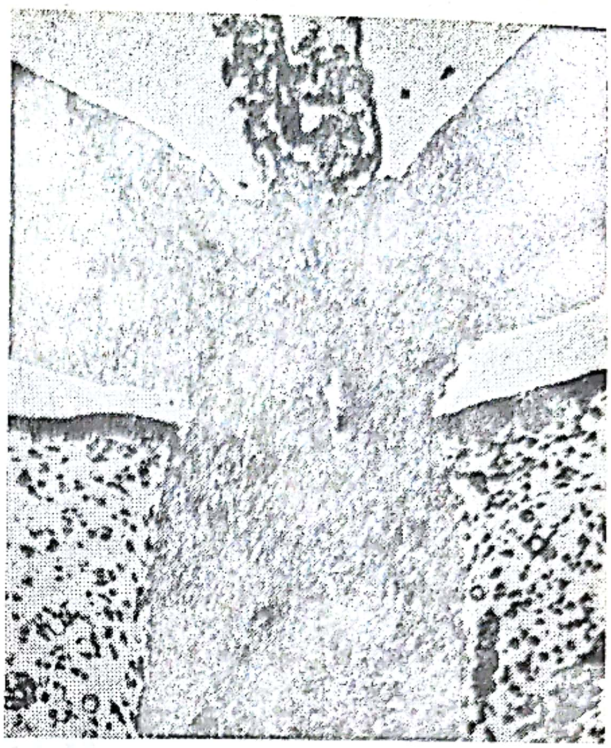

Fig. 1.4. Papila epitelială Bergmeister și nervul optic. Stratul de fibre optice în trunchiul nervului este bine individualizat la embrionul de 23 mm (după Leplat).

Fibrele optice la embrionul de 25 mm ocupă toată grosimea pedunculului și ajung pînă la chiasma optică. La embrionul de 27 mm semidecusația chiasmatică este deja constituită. În jurul fibrelor optice se individualizează țesutul glial, ca element de susținere, din celulele neuroepiteliale ale pedunculului optic. Acestea în primele două luni de dezvoltare se multiplică rapid luînd o formă alungită și se dispun regulat în relație cu axonii celulelor ganglionare. Primul început al tecii durale se individualizează la embrionul de 17 mm printr-o condensare a celulelor mezodermului paraaxial din jurul fiecărui pedunculul optic, iar în

Scanned with OKEN Scanner

stadiul de 23 mm viitoarea teacă durală este bine individualizată.

Luna a treia (fetus de 30–70 mm). Structura nervului optic devine mai regulată, iar fibrele optice sînt dispuse în fascicule înconjurate de teaca durală mai bine individualizată. Celulele neuroepiteliale ale pedunculului optic iau o dispoziție mai regulată, paralelă cu fasciculul de fibre nervoase și se diferențiază în oligodendroblaști și astroblaști care la rîndul lor se vor transforma în oligodendroglie și astroglie. Oligodendroglia formează teaca de mielină pentru fibrele optice în timp ce astroglia asigură nutrirea și susține celulele în curs de dezvoltare. Formarea de celule gliale continuă și la adult. În stadiul de 45 mm celulele neuroepiteliale din suprafața externă a pedunculului optic formează un manșon glial față de axonii celulelor ganglionare pentru a contribui la formarea primului început al lamei criblate compusă numai din celule nevroglice. Membrana pială, care împreună cu arahnoida au o origine ectodermică, derivă din elementele nevroglice ce provin din crestele neurale și apare în stadiul de 45–50 mm. La fătul de 65 mm începe procesul de vascularizare al nervului optic. Apar muguri vasculari sub forma unor capilare fine din teaca pială a nervului ce se distribuie printre fasciculele nervoase, antrenînd și țesut conjunctiv care va forma septuri conjunctive interfasciculare de natură mezodermică.

Luna a patra (fetus de 70–110 mm). Țesutul mezodermic continuă să progreseze în nerv odată cu vasele. Acest țesut formează septuri conjunctive de gradul I, pe alocuri încă incomplete. Nevroglia, de natură ectodermică, completează cloazonările în fascicule mai mici, formînd septuri de ordinul II și III. Din luna a patra apare teaca durală, iar pia mater este mai bine diferențiată, conținînd un endoteliu. Alte oligodendroglii și astroglii vor diferenția inelul scleral, sub forma unor canale conice. În acest timp nervul optic, al cărui lungime a ajuns la 7 mm, începe să contracteze raporturi topografice cu structurile orbitare și mușchii oculari extrinseci. Dintr-un mugure ieșit din artera hialoidă, pe papilă, se dezvoltă artera centrală a retinei. Prin diviziuni dicotomice se formează

Fig. 1.5. Travee conjunctive și celule nevroglice (după Hervouet).

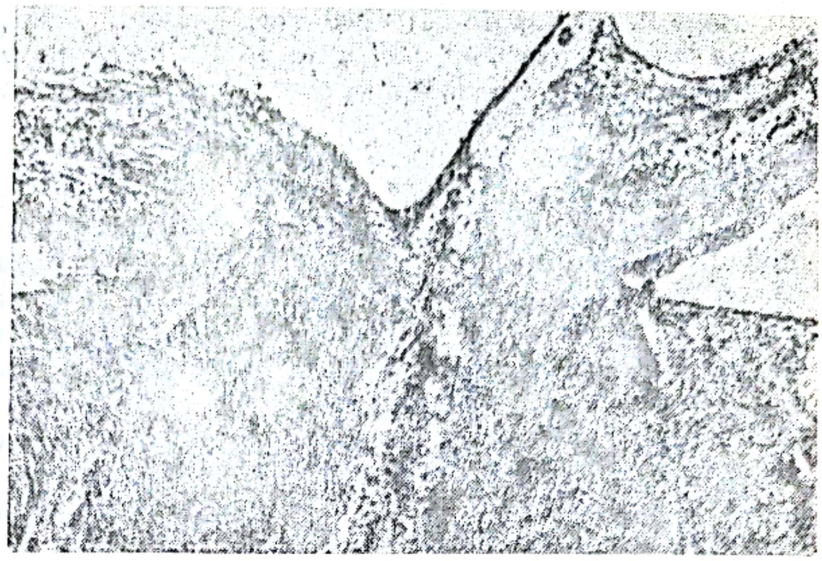

Fig. 1.6. Nervul optic la 6 luni. Se individualizează papila și coloanele formate din celule nevroglice (după G. Offret).

apoi ramuri care progresează mai rapid de partea temporală și mai lent de partea nazală.

Luna a cincia (fetus de 110–160 mm). Țesutul mezodermic continuă să progreseze și să formeze septuri conjunctive fără a ajunge complet pînă în interiorul nervului optic (fig. 1.5).

Teaca durală este mai bine individualizată și se continuă pe de o parte cu duramater, iar pe de alta cu sclerotica. Teaca pială este mai evidentă și se schițează arahnoida. Se termină resorbția sistemului vascular hialoidian. Relicve ale sistemului hialoidian pot persista sub forma canalului Cloquet.

Luna a șasea (fetus de 160–200 mm). Se individualizează arahnoida de natură ectodermică prin migrarea din profunzime la suprafață a unor meningoblaste (celule nevroglice periferice). Interpuse între mezoderm și sistemul nervos, ele au rol trofic pentru țesutul nervos. Traveele nevroglice interfasciculare progresează în întindere și profunzime (fig. 1.6).

Inelul scleral are originea în mezodermul paraaxial. Primul început apare în stadiul de 18 mm cu dispunerea mezodermului în jurul veziculei optice. În stadiul de 150–180 mm se constituie inelul scleral conjunctiv. Primele lame colagene apar la locul inserției mușchilor drepți de unde progresează dezvoltarea scleralǎ, atît anterior spre limb, cît și posterior spre discul optic. Prelungiri fine ieșite din sclerotică pătrund în trunchiul nervos la acest nivel, constituind canalul scleral.

Vascularizația nervului optic progresează și favorizează pătrunderea țesutului mezodermic. Porțiunea proximală a nervului este vascularizată exclusiv din vase provenind din piamater, în timp ce porțiunea distală primește vase dintr-un sistem axial format din capilare mici din artera centrală a retinei. Artera hialoidă care începe procesul de resorbție din luna a IV-a îl termină în luna a VIII-a. La vascularizația lamei criblate participă artere ciliare scurte posterioare care încep dezvoltarea lor din artera oftalmică în stadiul fetal de 60 mm și pătrund în nervul optic ca vase piale. Atunci cînd la nivelul papilei optice se creează o anastomoză între arterele ciliare scurte posterioare și o arteră din sistemul hialoidian se dezvoltă artera cilioretiniană. Apare reflexul fotomotor determinat de un început de mielinizare a tractusului optic.

Scanned with OKEN Scanner

Luna a 7-a (fetus de 200–240 mm). Începe mielinizarea nervului optic de la chiasmă. Oligodendrogliile înconjură treptat axonul pentru a constitui teaca de mielină. Nucleul lor este dispus lateral, iar în protoplasma fiecărei celule apar mici picături de mielină ce ocupă apoi întreaga celulă și înconjură fibra nervoasă. Kuwabara (1975) arată la șobolani că mielinizarea este mai tardivă și apare în prima săptămînă postnatală sub forma unor mici prelungiri ale oligodendrogliei care pătrund în profunzime printre axoni.

Luna a 8-a (fetus de 240–280 mm). Mielinizarea progresează treptat pentru a ajunge la mijlocul nervului optic. Lama criblată este formată din țesut conjunctiv ce provine de la sclerotică, coroidă și piamater și din țesut conjunctiv care însoțește vasele centrale. Se formează un țesut comun care fixează nervul optic în inelul scleral și a cărui origine inițială nu mai poate fi individualizată.

Luna a 9-a (fetus de 280–480 mm). Mielinizarea ajunge la lama criblată, fibrele nervoase sînt mature și au caracterele fibrelor axului cerebrospinal. Oligodendroglia se află în structurile periferice ale tecilor nervoase, astroglia constituie elementele de susținere situate în mijlocul fasciculelor nervoase și constituie un adevărat schelet de susținere. Microglia se află dispusă neregulat în grosimea nervului optic. Astfel fasciculele nervoase de gradul I sînt înconjurate de țesut mezodermic din teaca pială, iar grupuri mai mici de gradul II și III au un înveliș nevroglic de natură ectodermică. În segmentul intracranian nervul abandonează progresiv învelișul pial și aproape de chiasmă singurul înveliș îl constituie numai teaca nevroglică. Lama criblată este complet dezvoltată. La naștere nervul optic are o lungime de aproximativ 24 mm, diametrul de 2 mm, iar papila optică fără fibre mielinice are un diametru de numai 1 mm.

Dezvoltarea continuă și postnatal. Prin creșterea tecii de mielină diametrul nervului optic ajunge la 2,4 mm. La pubertate lungimea nervului optic este de 40 mm, iar diametrul de 3–4 mm.

Scanned with OKEN Scanner

Anatomia căii optice pregeniculate

Segmentul intermediar al analizorului vizual cuprinde două porțiuni :

– calea optică extracerebrală, care cuprinde nervul optic, chiasma optică și bandeletele optice ;

– calea optică intracerebrală, care cuprinde corpii genicular laterali și radiațiile optice (fig. 1.7).

Structura macroscopică

Nervul optic

Conține axonii celulelor ganglionare ale retinei și se întinde de la nivelul papilei pînă la locul unde nervul optic se întretaie cu cel din partea opusă, adică la nivelul chiasmei optice. Are o lungime de 4 cm și traversează diferite regiuni : învelișul scleral, țesutul celuloadipos al orbitei, canalul optic, spațiul subarahnoidian, în etajul mijlociu al craniului, unde nervul are raporturi

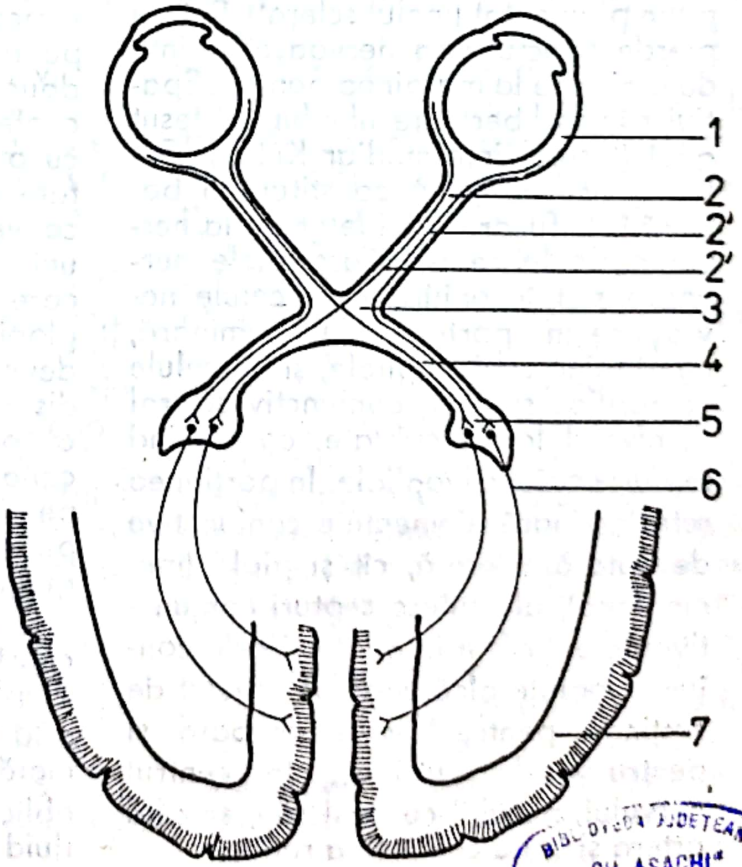

Fig. 1.7. Traiectul căilor optice între retină și cortexul occipital (schematic) : retină (1) ; nerv optic (2) ; fasciculele directe (2') ; fasciculele încrucișate (2") ; chiasma (3) ; bandeletele optice (4) ; ganglionul genicular extern (5) ; radiațiile optice (6) ; scizura calcariană (7).

BIBLIOTECA JUDEȚEANĂ „GH. ASACHI" IAȘI

448.451

Scanned with OKEN Scanner

strînse cu cortul fibros al lojii hipofizei. Topografic, nervul optic are mai multe porțiuni : intraoculară, intraorbitară, intracanaliculară și intracraniană.

Porțiunea intraoculară. După ce se inflectează și se recurbează la 90°, axonii celulelor ganglionare se strîng într-un fascicul compact, care pe secțiune sagitală apare în formă de con lărgit înafară. Nervul are la origine diametrul de 2 mm, pentru ca la ieșirea din învelișul scleral diametrul să fie de 3,5–4 mm. Această creștere de volum este datorită faptului că în porțiunea intrabulbară fibrele optice la început amielinice, se acoperă de un strat de mielină care se continuă pînă la corpul geniculat lateral. În acest traiect scurt, la unirea 1/3 anterioare cu cele 2/3 posterioare, nervul traversează o țesătură densă de fibre conjunctive, lama criblată. Epiteliul pigmentar și coroida nu ajung pînă la marginea discului papilar, lăsînd un inel alb peripapilar mai mult sau mai puțin pigmentat (inelul scleral). Retina pierde structura sa nervoasă înainte de a ajunge la marginea papilei. Spațiul rămas liber este umplut de țesut glial (țesutul intermediar Kuhnt). Celulele acestui țesut constituie o barieră în difuzarea fluidelor de la nervul optic la retină. Fasciculele nervoase sînt înconjurate de celule nevroglice în porțiunea prelaminară, constituind septuri gliale, și de celule nevroglice și țesut conjunctiv scleral la nivelul lamei criblate, constituind septuri conjunctivogliale. În porțiunea retrolaminară elementele conjunctive de natură scleralâ, cît și pială (meningiană), alcătuiesc septuri conjunctivopiale. Septurile gliale și cele conjunctivopiale alcătuiesc un schelet de susținere pentru fibrele nervoase și pentru vasele nutritive. În centrul nervului, paralel cu axul său, se află artera și vena centrală a retinei.

Porțiunea anterioară prelaminară a nervului optic este transparentă și la examenul fundului de ochi poartă numele de *papilă* sau *disc optic*. Situată nazal față de maculă, are o formă ușor ovalară, cu diametrul mare dispus vertical, de culoare galbenă. În centru prezintă o excavație crateriformă ce apare mai albă și mai evidentă la hipermetropi și emetropi. Aceasta tinde să se lărgească cu vîrsta. Dimensiunile medii ale discului optic sînt de 1,79 mm în diametrul vertical și 1,61 în cel orizontal. Raportul între suprafața excavației și aceea a discului (C/D) este determinat genetic și este egal la ambii ochi. În medie acest raport este de 0,3. Dispoziția fibrelor la nivelul papilei se face în straturi succesive, cele mai periferice ocupînd stratul cel mai superficial.

Porțiunea intraorbitară. Începe prin originea aparentă a nervului și se termină în punctul unde nervul optic se angajează în canalul optic. Lungimea acestui traiect este de 2,5 cm pe parcursul căruia nervul prezintă două inflexiuni sau curburi, fapt ce-i conferă o formă helicoidală în „S", cu o curbură anterioară cu convexitate mediană și una posterioară cu convexitate laterală. Aceste inflexiuni sînt necesare pentru întinderile care se produc în timpul mișcărilor globilor oculari. Lungimea nervului devine astfel ceva mai mare decît distanța care separă polul posterior al ochiului de orificiul anterior al canalului optic pe de o parte, iar pe de alta, acest orificiu este situat pe un plan superior față de emergența nervului.

Raporturile nervului optic în această porțiune intraorbitară sînt simple, deoarece trunchiul nervos se află în axul piramidei musculare formată de mușchii drepți și marele oblic și situat în țesutul celuloadipos fluid al orbitei. În afara relațiilor

Scanned with OKEN Scanner

apropiate, pe care nervul le prezintă cu scheletul muscular, trebuie reținute raporturile de vecinătate ale nervului optic cu elementele vasculare și nervoase ce se află împreună cu el în piramida musculară. Pe fața sa laterală, la 8 mm de vîrful orbitei, se află ganglionul ciliar. Artera oftalmică, intim acolată la nerv, descrie o spirală în jurul nervului plecînd de pe fața sa inferioară, externă și trece pe fața superioară spre unghiul superointern al orbitei (fig. 1.8).

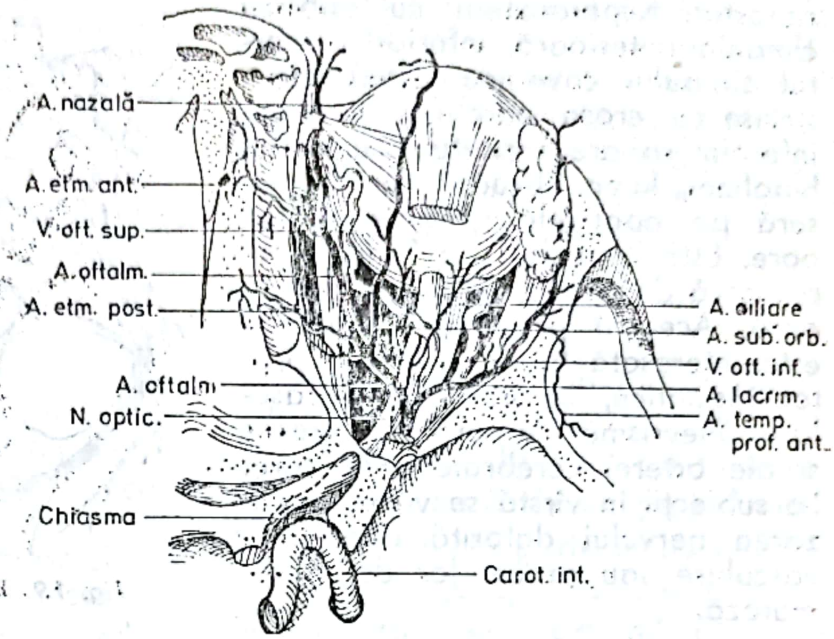

Fig. 1.8. Raportul nervului optic cu vasele orbitei.

În unele cazuri nervul se află situat într-o butonieră vasculară constituită din dedublarea arterei oftalmice. Vena oftalmică formată prin unirea brațului superior și inferior, se află situată dedesubtul nervului și puțin în afara lui. La nivelul vîrfului orbitei străbate orificiul superointern al tendonului Zinn pentru a intra în canalul optic. Înainte de a pătrunde în orificiul inelului Zinn, nervul optic însoțește filetele nervoase ale oculomotorului comun și extern, precum și nervul nazal.

Porțiunea intracanaliculară. Se întinde pe o porțiune de 5–6 mm. La acest nivel nervul optic este perfect cilindric și aderă intim la pereții canalului pe care îl traversează. Este învelit de tecile meningiale aderente la periostul canalului. Tecile meningiale aderă între ele numai în porțiunea superioară, astfel că spațiul subarahnoidian cerebral comunică cu spațiul subarahnoidian perioptic în porțiunea inferioară a canalului. Într-o dedublare a durei mater trece artera oftalmică și vena centrală posterioară Kuhnt care se varsă în sinusul cavernos. Artera oftalmică este intim acolată de nerv în așa fel că orice ectazie sau aterom poate provoca o degenerescență a fibrelor optice. De menționat raporturile intime ale nervului cu celulele etmoidale posterioare, de care nervul este separat printr-un perete fragil, distrus ușor în etmoiditele supurate posterioare. De menționat că sinusul sfenoidal, atunci cînd este mai pneumatizat, intră în relații directe cu nervul optic care proemină astfel în cavitatea sinusală și participă la inflamațiile acestuia.

Porțiunea intracraniană. Este cuprinsă de la orificiul posterior al

canalului optic la unghiul anterolateral al chiasmei. Are o lungime de 1 cm. Nervul este situat în spațiul subarahnoidian, în lichidul care umple cisterna optochiasmatică, fiind învelit numai de piamater. Prezintă raporturi superoextern cu apofiza clinoidă anterioară, inferior cu cortul sinusului cavernos având relații strînse cu crosa carotidei interne; inferointern are raporturi cu cortul hipofizei, lama fibroasă care se inseră pe apofizele clinoide anterioare. Este încrucișat pe fața sa superioară de artera cerebrală anterioară. Această porțiune a nervului este interesată în arahnoiditele optochiasmatice, neoformații intraselare, anevrisme ale carotidei interne și ale arterei cerebrale anterioare. La subiecții în vîrstă se vede aplatizarea nervului datorită dilatațiilor vasculare sau proceselor de ateromatoză.

Chiasma optică

La partea posterioară, nervii optici par a fuziona într-o lamă patrulateră din care pleacă prin unghiurile posterioare tracturile sau bandeletele optice. Această lamă patrulateră a primit denumirea de chiasmă, după asemănarea cu un X încurbat transversal. Forma chiasmei optice ca și raporturile cu organele vecine suferă variații individuale importante din punct de vedere anatomic, patologic și neurochirurgical. Chiasma optică are raporturi strînse cu vasele (carotida internă și ramurile cerebrale terminale) și cu baza creierului. Deși face parte din porțiunea extracerebrală a căilor optice, chiasma are aderențe cu planșeul diencefalului, iar fața sa superioară formează partea anterioară a planșeului celui de-al treilea ventricul. El este situat deasupra lamei supraoptice. Dispoziția meningelor la acest nivel este particulară. Pia mater, care înconjoară strîns chiasma, limitează cu arahnoida partea anterioară a cisternei bazilare, care comunică cu canalele din vecinătate (fig. 1.9).

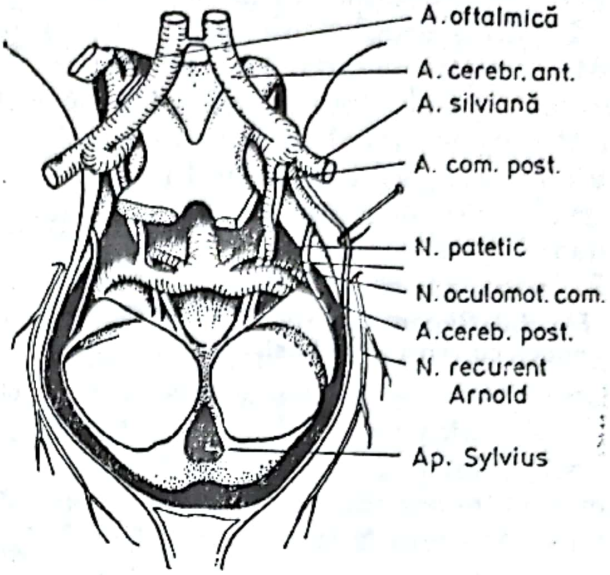

Fig. 1.9. Raporturile chiasmei optice.

Fața posteroinferioară are raporturi cu șanțul optic al sfenoidului, tuberculul selar, cortul hipofizei, tija pituitară.

Fața anterosuperioară, prin inserția lamei cenușii supraoptice din planșeul hipotalamic, cuprinde un segment anterior extraventricular acoperit de pia mater, care este în raport cu cisterna lichidului cefalorahidian optochiasmatică și scizura interemisferică. Segmentul posterior face parte din planșeul ventriculului trei și împreună cu fața posterioară a lamei supraoptice formează recesul supraoptic.

Marginea anterioară delimitează împreună cu nervii optici spațiul optopeduncular ocupat de cisterna optochiasmatică.

Marginea posterioară proemină în cavitatea ventriculului trei și împreună cu pedunculii cerebrali delimitează un spațiu de formă rombică care cuprinde posterior tuberculii

Scanned with OKEN Scanner

mamilari, substanța perforată posterioară și emergența celei de-a treia perechi de nervi cranieni.

Marginea laterală vine în raport cu spațiul perforat anterior, ce atinge ușor peretele median al carotidei interne, imediat ce aceasta iese din sinusul cavernos. Comprimarea dată de ateroamele și anevrismele carotidei interne, de repliuri durale, arahnoidite optochiasmatice, ca și de tumorile hipofizei și ventriculare explică deficitele chiasmatice, care apar în cîmpul vizual.

Bandelete optice

Bandeletele optice (literatura franceză) sau tracturile optice (literatura anglosaxonă) constituie două cordoane albe care iau naștere în unghiurile posterioare ale chiasmei. Ele au o lungime de 3 cm și înconjură fața anterioară și laterală a pedunculului cerebral. În acest traiect prezintă median raporturi cu hipotalamusul și lateral cu spațiul perforat anterior. În a doua porțiune, bandeletele intră în regiunea profundă a fantei cerebrale Bichat, avînd inferior circumvoluțiunea hipocampului și alături marginea internă a cornului sfenoidal al ventriculului lateral. Deasupra sa, intern, se află planșeul ventriculului trei, iar extern regiunea sublenticulară.

Bandeletele optice înconjură pedunculii cerebrali și se înfundă treptat în masa encefalică, mergînd sub porțiunea posterioară a talamusului și terminîndu-se în corpul geniculat lateral. Bandeletele se termină prin două rădăcini, una externă mai groasă în corpul geniculat lateral și pulvinarul talamic, iar prin brațul conjunctival anterior în coliculul superior și aria pretectală, iar rădăcina internă mai subțire se îndreaptă posterior și se termină în corpul geniculat median și coliculul inferior.

Corpul geniculat lateral

Se află la extremitatea posterioară a tractului optic sub forma unui ganglion aplatizat, brăzdat pe fața sa posteroinferioară de un șanț. Situat în cea mai mare parte în pulvinarul talamic, la joncțiunea dintre fața posterioară și cea externă a trunchiului cerebral, corpul geniculat lateral este complet invizibil în exterior. El contribuie la formarea plafonului fantei Bichat, dedesubt și în afara bureletului corpului calos. Pe secțiuni colorate prin metode mielinice, corpul geniculat lateral se recunoaște prin structura sa cordiformă cu suprapuneri de straturi alternante de substanța albă și cenușie căruia i se recunoaște un corp care are o proeminență laterală (pinten), un vîrf anterior și o bază posterioară cu o ancoșă inferior (hil) (fig. 1.10).

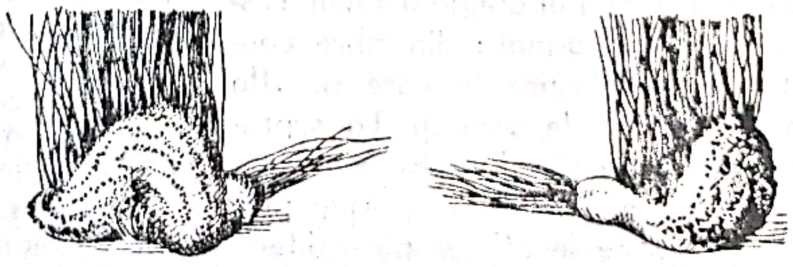

a b

Fig. 1.10. Corpul geniculat lateral sting (schematic). Fibrele orizontale reprezintă hilul cu bandeleta optică, iar fibrele verticale radiațiile optice. Conformație posterioară (a); conformație externă (b).

Scanned with OKEN Scanner

Structura microscopică

Structura căilor optice apare diferită de aceea a nervilor periferici deoarece vezicula optică și tractul optic care o continuă nu sînt decît expansiuni ale veziculei cerebrale intermediare. Astfel în stadiul de început al dezvoltării sale nervul optic nu este reprezentat decît printr-un tub epitelial în jurul căruia se grupează fascicule nervoase.

Nervul optic

Vom urmări pe rînd tecile nervului optic și citoarhitectura nervului.

Tecile nervului optic. Din canalul optic nervul este înconjurat de trei lame conjunctive concentrice, dispuse în jurul trunchiurilor nervoase, care nu sînt în realitate decît continuarea meningelor. În traiectul său intracranian nervul optic se află situat în spațiul subarahnoidian în care se află lichid cefalorahidian. Teaca nervului optic este aici redusă numai la membrana pială pe care se inseră tracturi celulare de țesut subarahnoidian.

Dura mater nu are o individualitate proprie decît la ieșirea din canalul optic, căci la nivelul canalului ea nu poate fi separată de periost decît pe o regiune limitată unde merge artera oftalmică. Solid ancorată în urmă, fibrele durei mater se pierd fără limite nete în fibrele celor 2/3 externe ale scleroticei cu care fuzionează intim. Dura mater aderă la tendoanele posterioare ale mușchilor drepți unde grosimea ei atinge 0,5 mm. Histologic este formată din fibre conjunctive și elastice în care se află nuclei destul de spațiați. La suprafață, direcția fibrelor este mai mult sagitală, în timp ce în părțile profunde fibrele se află dispuse diferit, unele din ele avînd o direcție circulară. Rețeaua vasculară a durei este redusă, iar vasele limfatice lipsesc.

Arahnoida continuă arahnoida endocraniană și are o grosime de 10 μ. Arahnoida este fixată de dura mater și pia mater prin numeroase tracturi fine care pleacă atît de pe fața sa superficială, cît și de pe cea profundă. Histologic este formată din fibre colagene și elastice, cu nuclei turtiți și dublate pe cele două fețe de un endoteliu continuu. Acesta proliferează uneori determinînd formarea unor corpi concentrici cu depuneri de calciu. Anterior arahnoida se prelungește la sclerotică pînă în dreptul lamei criblate.

Pia mater este o membrană conjunctivă fină ce se aplică direct pe trunchiul nervos. Formată din fibre colagene și elastice, se subțiază anterior la locul de inserție pe sclerotică. La acest nivel fibrele cele mai externe se inflectează în afară pentru a se contopi cu cele sclerale, în timp ce, cele mai interne, se inflectează înăuntru pentru a intra în componența lamei criblate. Spațiul subarahnoidian se termină în fund de sac la nivelul scleroticei. Acest spațiu poate fi divizat în două porțiuni : o porțiune internă, care este continuarea spațiului subarahnoidian cerebral și conține lichid cefalorahidian, și o porțiune externă care este un spațiu virtual supradural (fig. 1.11 și 1.12).

Prelungirea pînă la acest nivel a spațiului subarahnoidian cu stagnarea lichidului cefalorahidian explică afectarea frecventă a nervului optic în infecții ale spațiului subarahnoidian. De asemenea hipertensiunea lichidului cefalorahidian la acest nivel explică apariția stazei papilare (opticopatiei edematoase).

Citoarhitectura nervului optic. O secțiune longitudinală în nervul optic arată că acesta este alcătuit din gru-

Scanned with OKEN Scanner

Scanned with OKEN Scanner

păr de fascicule, delimitate de septuri conjunctive ieșite de pe fața profundă a piei mater. Acesta este un țesut conjunctiv de susținere (fi-

a piei mater, este incompletă în unele locuri, fapt care face ca fasciculele vecine să poată veni pe alocuri în contact între ele. Acestea la rîndul

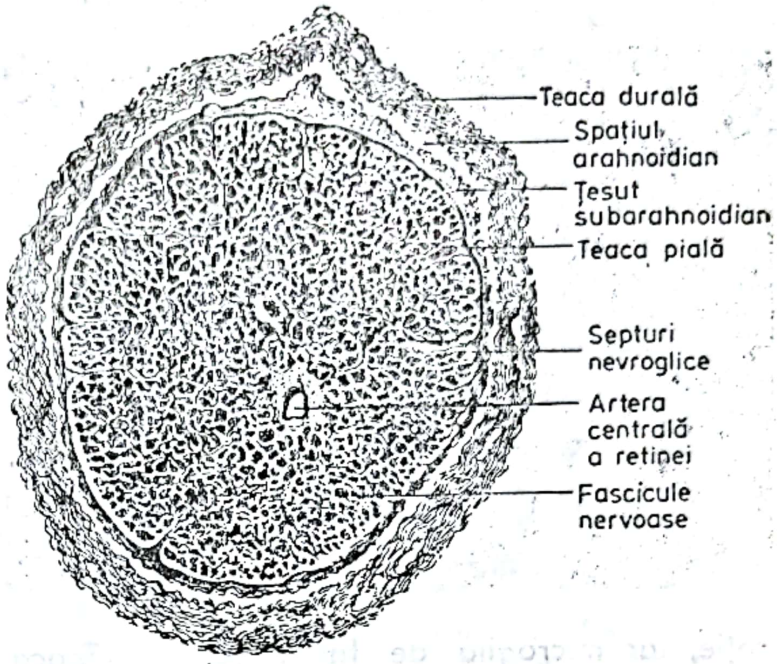

Fig. 1.11. Secțiune orizontală la nivelul papilei.

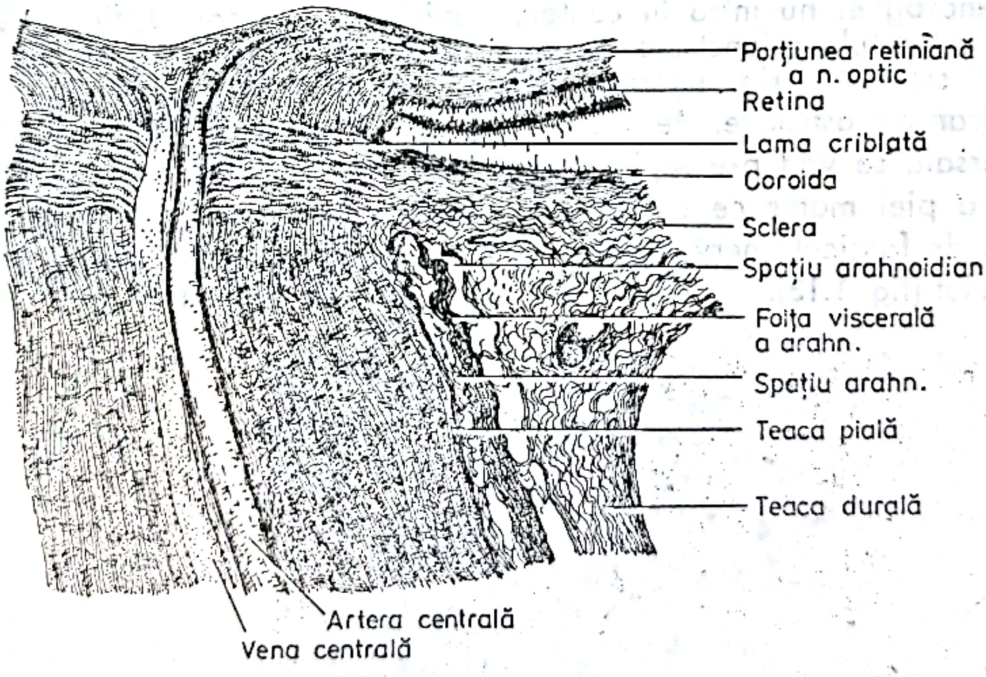

Fig. 1.12. Secțiune longitudinală a nervului optic la nivelul papilei.

broblaști, țesut colagen), care înconjură vasele sanguine. Separarea în fascicule de către țesutul conjunctiv, care are originea în partea internă

lor sînt constituite din fascicule mai mici, delimitate de lamele fibrilare nevroglice, asemănătoare cu acelea care separă fasciculele din măduva

spinării. Acestea sînt formate din astroglii și oligodendroglii de natură ectodermică, dar și microglii de natură mezodermică. În condiții patologice primele două au rol de repa-

Fibrele nervoase au caracteristicile fibrelor axului cerebrospinal și se deosebesc astfel de fibrele periferice (fig. 1.14, 1.15, 1.16 și 1.17) (G. Drăgoi, 1981).

Fig. 1.13. Secțiune transversală prin nervul optic la noul-născut. Birefrigență la examinare în lumină polarizantă. Grupuri de fascicule nervoase ; nevroglia este figurată în alb ; cimpurile mici rotunde reprezintă secțiunea unui fascicul (Oc. 7 ; Ob. 10).

rație, iar microglia de fagocitoză. S-a constatat că fibrele nervoase ale oligodendrogliei nu intră în contact direct cu țesutul conjunctiv care este adesea separat prin interpunerea unui strat de astrocite. Pe secțiune transversală se văd prelungiri intraoptice a piei mater ce delimitează grupuri de fascicule nervoase cu aspect stelat (fig. 1.13).

Teaca Schwann lipsește și este înlocuită de țesut nevroglic. Învelișul mielinic este regulat, fin, presărat cu strangulări inelare Ranvier. La nivelul lamei criblate teaca cu mielină dispare, iar fibrele rămîn izolate între ele numai prin înveliș nevroglic. În timp ce într-o fibră nervoasă periferică o singură celulă Schwann constituie numai acea porțiune din teaca

Fig. 1.14. Fibre colagene intens picrofuxinofile care înconjură mănunchiuri de neurofibrile (NF). Colorație Van Gieson (Oc. 7, Ob. 20).

Scanned with OKEN Scanner

Fig. 1.15. Mănunchiuri de neurofibrile localizate în spații circumscrise de fibre colagene. Impregnare argentică Cajal-Nonidez (Oc. 7, Ob. 10).

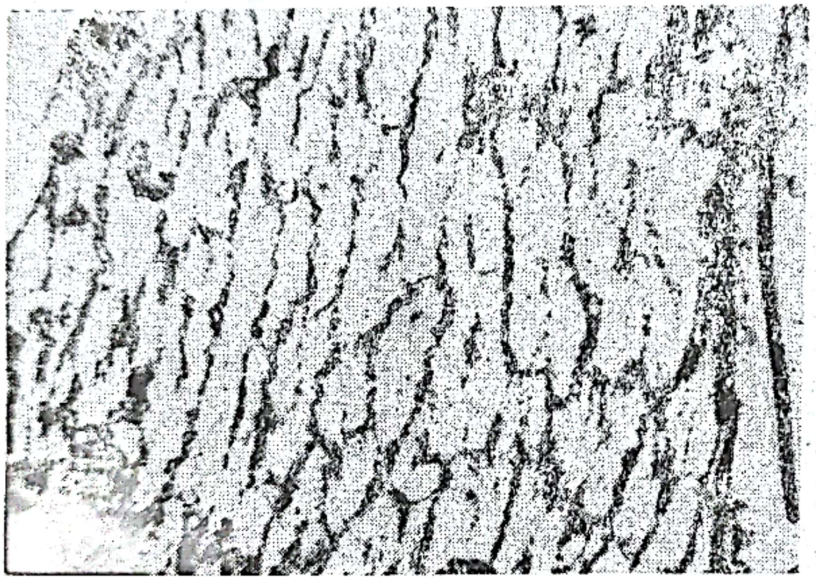

Fig. 1.16. Secțiune longitudinală prin nerv optic de nou-născut (zona intraorbitară). Perechi de fibre de reticulină dispuse paralel, în axul lung al nervului. Impregnare argentică Gomori (Oc. 7, Ob. 10).

Fig. 1.17. Secțiune transversală prin nerv optic la nou-născut. Impregnare argentică Gomori. Fibrele de reticulină circumscriu teritoriile ocupate de neurofibrile (Oc. 7, Ob. 6).

Scanned with OKEN Scanner

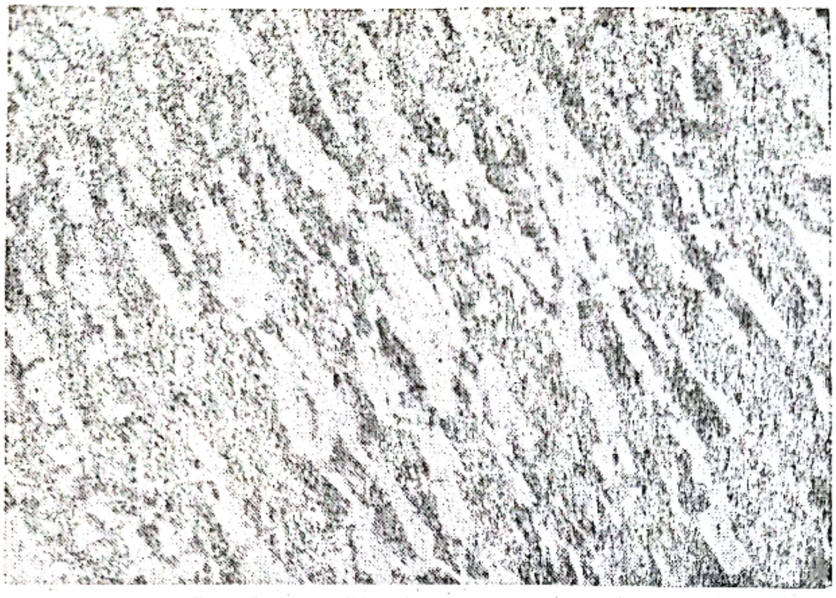

Fig. 1.18. Secțiune longitudinală prin nerv optic. Mănunchiuri de fibre nervoase mielinice, birefrigente în lumină polarizată (Oc. 7, Ob. 10).

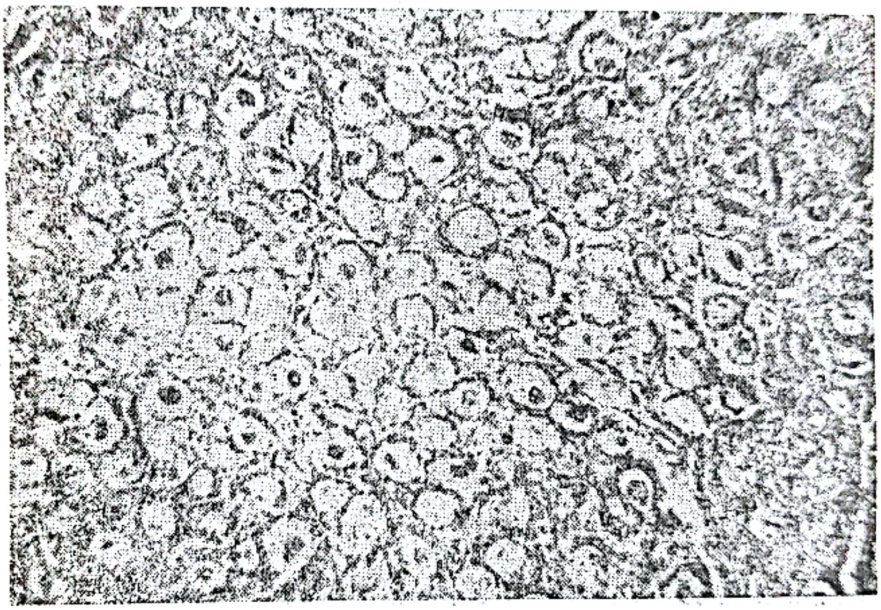

Fig. 1.19. Secțiune transversală prin nerv optic de nou-născut. Fibre de reticulină circumscriu spații ocupate de neurofibrile. Impregnare argentică Gomori (Oc. 7, Ob. 20).

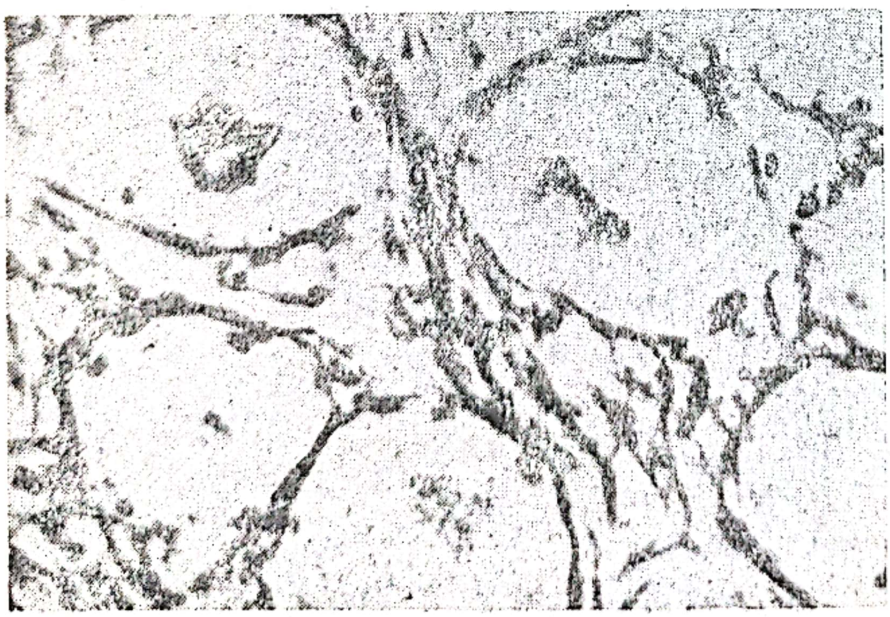

Fig. 1.20. Spații lacunare la intersecția fasciculelor de fibre de reticulină. Impregnare argentică Gomori (Oc. 7, Ob. 40).

Scanned with OKEN Scanner

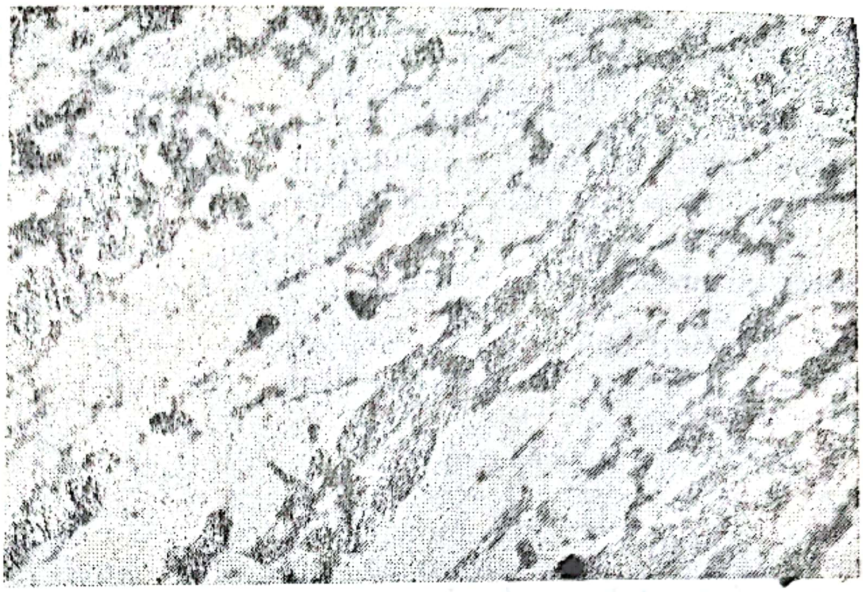

Fig. 1.21. Șiraguri de celule nevroglice localizate topografic între două perechi de fibre de reticulină. Coloraţie hematoxilină-eozină (Oc. 7, Ob. 20).

mielinică cuprinsă între două strangulaţii Ranvier, în sistemul nervos central și în nervul optic, o singură oligodendroglie poate înconjura segmente de mielină în diferite fibre nervoase (fig. 1.18, 1.19, 1.20, 1.21).

Chiasma optică și bandelete optice

Această regiune de tranziţie corespunde în mare schimbărilor citoarhitecturale care se produc în toate rădăcinile nervoase. Se reduc elementele conjunctive ieșite din teaca pială. Histologic este dificil de individualizat fibrele directe de cele încrucișate din cauza buclelor care fac imposibil de urmărit ce porţiune din fibrele nervoase sînt directe și care sînt încrucișate. Această sistematizare a putut să fie efectuată prin metode de degenerescenţă, prin studii embriologice și cercetarea malformaţiilor, a tulburărilor de mielinizare, precum și prin date de fiziologie.

Corpul geniculat lateral

Este alcătuit dintr-o serie de lamele celulare cenușii ce alternează cu benzi mai groase de substanţă albă. Minkowski (1922) a fost primul care a arătat la nivelul corpului geniculat lateral existenţa a șase lamele suprapuse celular, în care cea superioară și inferioară se reunesc pentru a figura o inimă de carte. O secţiune sagitală pune în evidenţă diferite elemente constitutive. În regiunea anterioară, acolo unde bandeleta optică pătrunde în corpul geniculat lateral, se constată risipite celule nervoase mici și multipolare a căror grupare formează substanţa gelatinoasă (Monakow). În această regiune lamelele mielinizate sînt mai subţiri. Lamelele cenușii superioare sînt alcătuite din celule principale între care se intercalează celule multipolare de releu. Lamelele cenușii inferioare, mai subţiri, conţin în afară de celule mici, elemente celulare mari dispuse în ghirlandă în relaţii topografice cu fibrele tractului optic. Pintenul conţine trei lamele cenușii din care cea ventrală are celule principale. Lamelele de substanţă albă au răspîndite în interiorul lor celule multipolare de releu.

Fibrele mielinice, pe o secţiune sagitală, cuprind două lamele, fiecare din ele urmînd un anumit traiect. Cea inferioară formează lamela albă a

Scanned with OKEN Scanner

hilului, cea superioară lamela părții dorsale. Între aceste două lamele se interpun o serie de lamele mielinice mai fine a căror intercalare cu lamelele cenușii conferă corpului geniculat lateral un aspect caracteristic.

Sistematizarea fibrelor optice

În structura căii optice la primate și om se întîlnesc două categorii de fibre aferente :

– prima este a sistemului neovizual ce merge la cortexul occipital. Este calea cea mai importantă retino-geniculo-striată ce conduce informațiile de lumină, formă, culoare, la cortexul occipital ;

– a doua este aceea a sistemului paleovizual ce merge la structuri mezencefalice (tuberculi cvadrigemeni, nucleu pregeniculat). Este calea optică inferioară, constituind partea aferentă a unor acte reflexe în legătură cu automatismul motilității oculare și a reacțiilor fotostatice.

Studiul patologiei necesită o perfectă cunoaștere a repartiției fibrelor optice.

În nervul optic. La nivelul papilei fibrele nazale sînt situate înăuntru, iar fibrele temporale în afară. Fibrele temporale sînt împărțite în două fascicule superior și inferior, între care se insinuează în con fasciculul macular (fig. 1.22).

Plecînd de la papilă fasciculul macular devine central. Acest fascicul reprezintă 1/4 din volumul nervului optic.

La nivelul chiasmei distribuția fibrelor devine mai complexă. Fibrele provenind din regiunea temporală sînt directe, cele din regiunea nazală sînt încrucișate. Fibrele provenind din cadranul nazal inferior traversează partea inferioară a chiasmei și formează în cornul anterior, de partea opusă, o buclă (genunchiul anterior) cu convexitatea spre nervul optic omolateral (fig. 1.23).

Fibrele provenind din cadranul nazal superior merg pînă la originea bandeletei omolaterale și descriu o

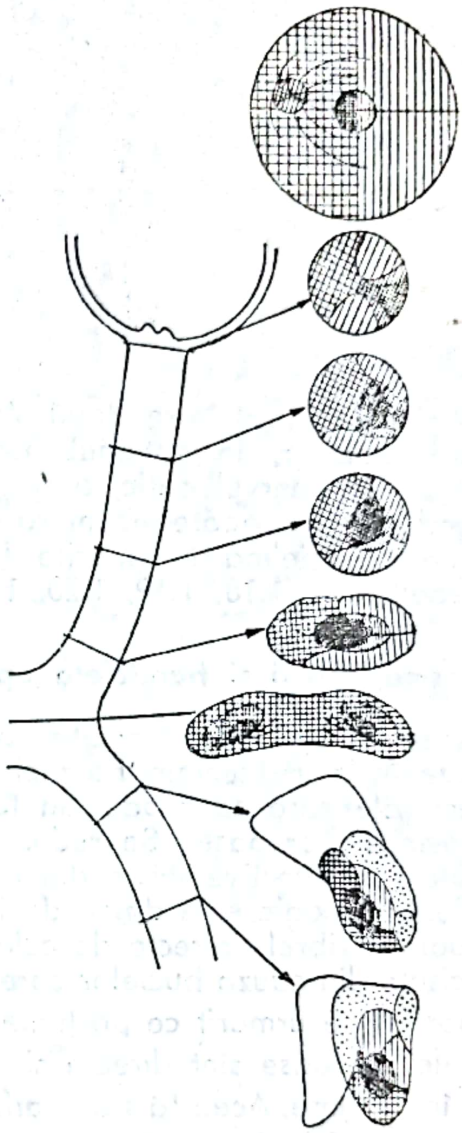

Fig. 1.22. Distribuirea fibrelor optice în retină, nerv optic și bandeleta de partea dreaptă (Henschen).

buclă (genunchiul posterior) cu convexitatea spre bandeleta optică omolaterală. Apoi se recurbează intern și se încrucișează cu fasciculul congener superonazal de la retina opusă în porțiunea posterosuperioară a chiasmei (fig. 1.24).

Scanned with OKEN Scanner

Fasciculul macular conține și el fibre directe și încrucișate. Fibrele încrucișate fac decusația la marginea posterioară și superioară a chiasmei, în timp ce fibrele directe parcurg etajul inferior.

La nivelul bandeletei ajunge fasciculul temporal de aceiași parte, fasciculul nazal de partea opusă și două părți din fasciculul macular. Fasciculul direct ocupă porțiunea dorsolaterală, fasciculul încrucișat ocupă porțiunea inferomediană, iar fasciculul macular situat la început central tinde a deveni dorsal (fig. 1.25).

Prin tehnica microscopiei cu baleaj, Potts (1972) a arătat că fibrele nervului optic sînt în număr de 1 200 000. Raportul fibrelor maculare este de 1 : 3. Deși provin dintr-o zonă redusă a retinei numărul mare al acestora se explică prin faptul că sînt subțiri și au o grosime de 0,5 μ față de fibrele periferice care au 10–15 μ. Aceasta permite ca în axul nervului optic să fie cuprinse fibrele

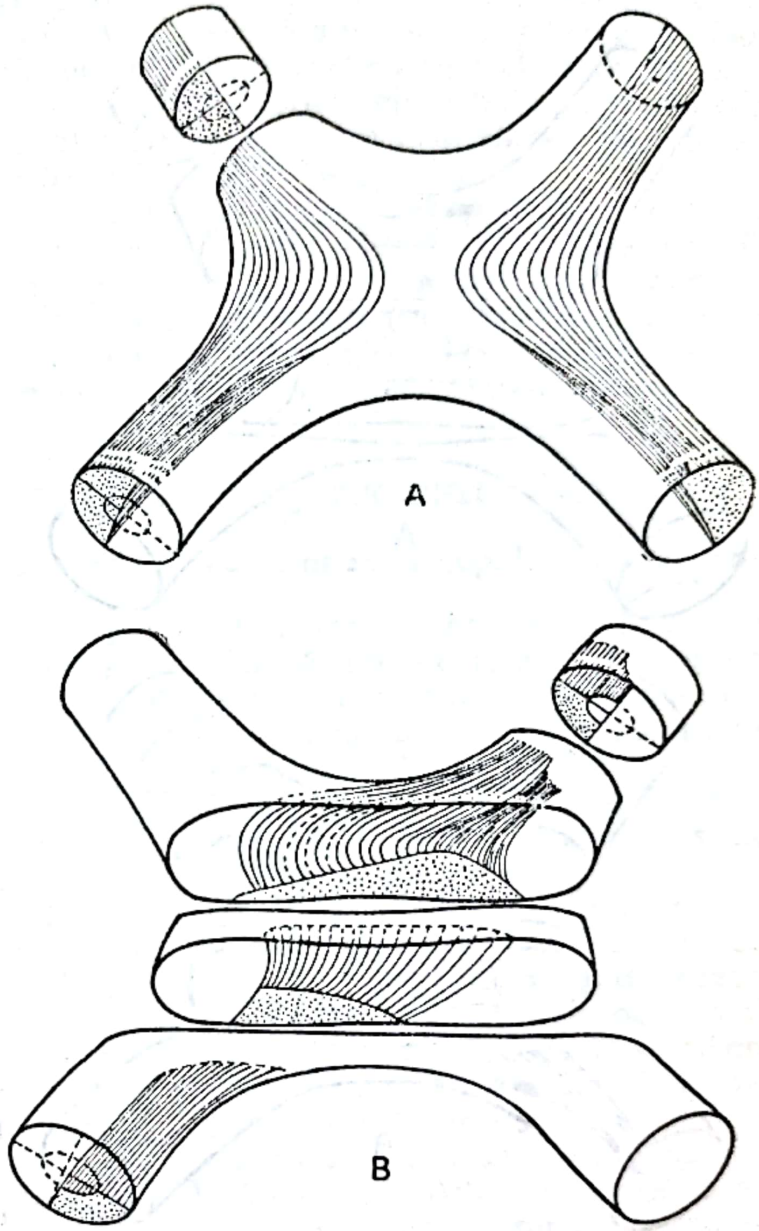

Fig. 1.23. Sistematizarea fibrelor în chiasmă. Fibre directe (A). Fibre încrucișate (B). Cadranul nazal inferior.

Scanned with OKEN Scanner

retinei centrale, adică 65% din axonii celulelor ganglionare. La nivelul căilor optice există fibre subțiri ce servesc reflexelor vizuale subcorticale. În diferite afecțiuni vasculare, după decusația chiasmatică fac sinapsă în stratul cenușiu superficial din colicului superior. De aici pleacă fibre către nucleii oculomotori. Incitațiile pornite din cîmpurile recep-

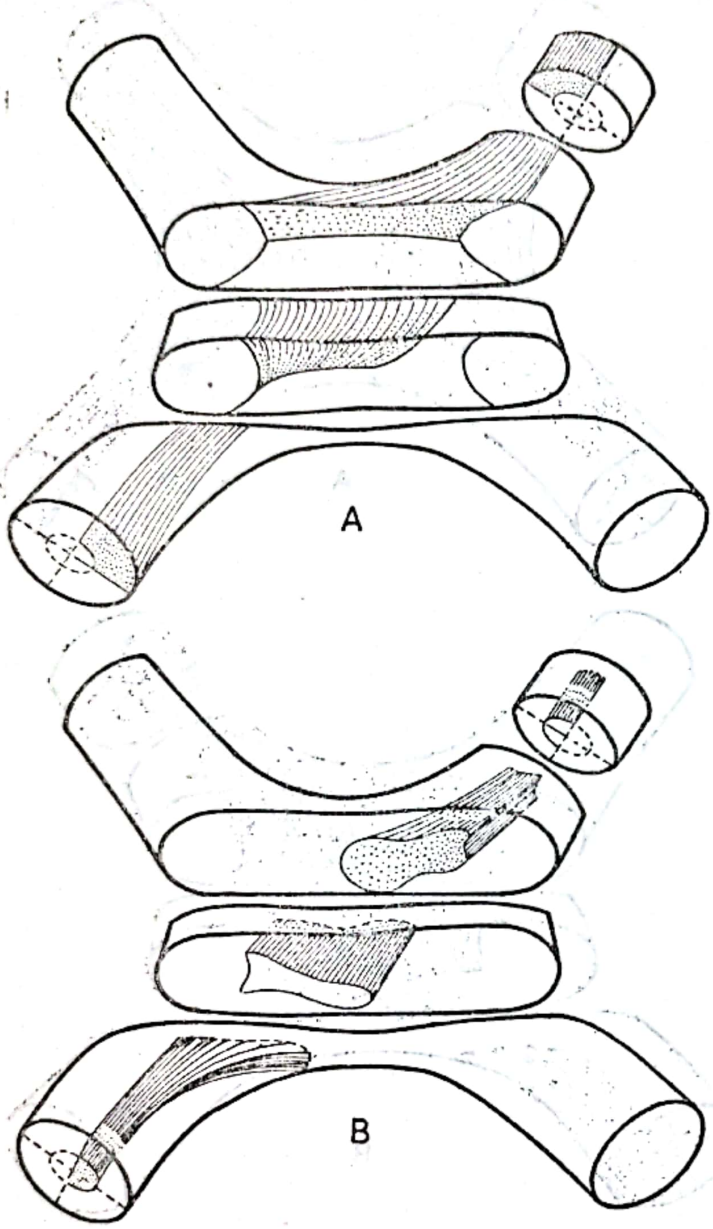

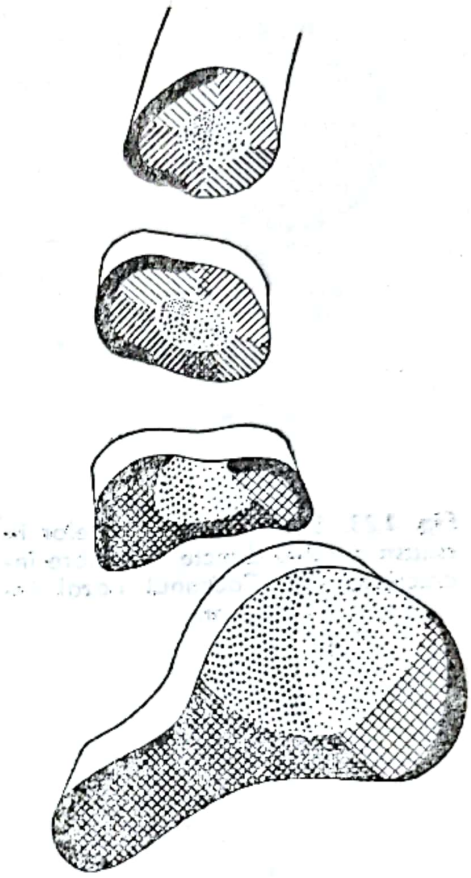

Fig. 1.25. Sistematizarea fibrelor în bandeletele optice de la origine la terminare.

Fig. 1.24. Sistematizarea fibrelor în chiasmă. Fibre încrucișate, cadranul nazal superior (A) ; fibre maculare încrucișate, cadranul nazal inferior (B).

inflamatorii, compresive, fibrele centrale ale nervului optic fiind mai subțiri sînt mai vulnerabile decît cele periferice care sînt mai groase.

Aferentele sistemului paleovizual. Primul neuron este reprezentat de celulele ganglionare ale retinei care preiau informația cîmpurilor receptoare din retina periferică. Axonii toare retiniene periferice, provenite de la stimuli în mișcare, determină prin sistemul paliovizual mișcări automate, sacadate sau de urmărire, care au drept scop captarea informației de către mașulă. Prin același tractus continuat prin fibre tectopontine, bulbare și spinale se produc mișcări oculocefalogire. În al doilea

Scanned with OKEN Scanner

rînd, tractul opticotectal conduce impulsurile fotostatice către tectum, care contribuie la menținerea posturii corpului.

Fibre extrasenzoriale pregeniculate. Sînt fibre aferente pupilare și fibre eferente hipotalamoretiniene și corticoretiniene.

Fibrele aferente pupilare pleacă din celulele ganglionare, se încrucișează parțial în chiasmă, traversează intern corpul geniculat lateral și prin brațul conjunctival anterior ajung în aria pretectală unde fac sinapsă cu nucleul pretectal. De aici axonii celui de-al doilea neuron ajung la nucleul Edinger Westphal (nucleu pereche simetric cu celule mici) omolateral și de partea opusă, unde închid arcul reflex pupilomotor. Fibrele se termină în partea anterioară și mediană a nucleului, partea posterioară reprezentînd centrul acomodației.

Fibrele eferente hipotalamoretiniene au rol în reglarea excitabilității celulelor retiniene.

Fibrele corticoretiniene care fac sinapsă direct în celulele ganglionare sînt fibre prin care scoarța cerebrală controlează recepția retiniană amplificînd-o sau diminuînd-o în funcție de necesitatea informației.

Vascularizația căii optice pregeniculate

Vascularizația nervului optic este formată din ramuri ce provin din artera oftalmică. Această arteră își are originea în peretele median al carotidei interne, îndată ce acesta părăsește sinusul cavernos. Artera oftalmică, după ce pătrunde în cavitatea orbitară, dă naștere la unele ramuri colaterale, dintre care cel mai adesea, dar nu întotdeauna, este artera centrală a retinei. Aceasta pătrunde în țesutul adipos al orbitei în raport strîns cu dura mater, ajunge la 10 mm de polul posterior al globului, se înclină cu 70–80°, perforează dura mater și arahnoida și pătrunde pe fața inferioară a nervului pentru a se ramifica la nivelul papilei. Punctul de pătrundere al arterei în nerv comportă o reducere de calibru în afară de angulație și de aceea, în unele condiții patologice (arterioscleroză), este posibil să poată avea loc la acest nivel perturbări mari clinice, care să dea ocluzia arterei centrale a retinei.

În ceea ce ne privește vom urmări pe rînd vascularizația capului nervului optic și vascularizația trunchiului.

Vascularizația capului nervului optic

Este esențial asigurată de sistemul ciliar. Arterele ciliare posterioare iau naștere din artera oftalmică și se orientează spre glob, în apropierea căruia se află în general :

– o arteră ciliară posterioară internă, unică în 70% din cazuri și dublă în 30% ;

– o arteră ciliară posterioară externă, unică în 78% din cazuri, dublă în 20% și triplă în 2% din cazuri.

Aceste artere ajunse la ochi se divid, formînd cele două artere ciliare lungi posterioare (nazală și temporală) și două artere ciliare scurte posterioare care se împart apoi în 10–15 ramuri. Arterele ciliare scurte posterioare sînt destinate coroidei, straturilor externe ale retinei capului nervului optic și teritoriului retrolaminar al acestuia. Fiecare din aceste artere este destinat de a iriga un anumit teritoriu determinat și funcționează ca un vas terminal. Arterele principale alimentează jumătate din coroidă și papilă, după caz jumătatea superioară nazală sau temporală, sau jumătatea inferioară nazală sau tem-

Scanned with OKEN Scanner

porală. Această dispoziție segmentară explică deficitele vizuale caracteristice în neuropatia ischemică acută anterioară.

idiene peripapilare care se află înapoia coriocapilarelor ;

– suprafața papilei optice este nutrită din ramuri retiniene originare

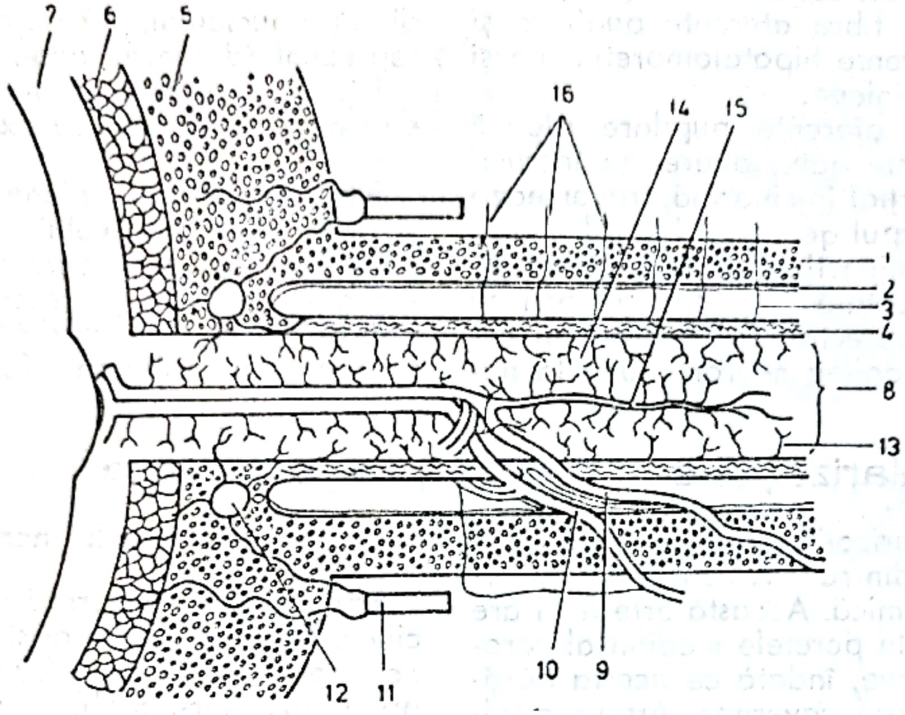

Fig. 1.26. Vascularizația nervului optic : dura mater (1) ; arahnoidă (2) ; spațiul subarahnoidian (3) ; pia mater (4) ; sclera (5) ; coroida (6) ; retina (7) ; nerv optic (8) ; artera centrală retiniană (9) ; vena centrală retiniană (10) ; artera ciliară posterioară (11) ; cercul arterial Zinn-Haller (12) ; arteriole „centripete" piale (13) ; arteriole „centrifuge" (14) ; artera centrală a nervului optic (25–30% din cazuri) (15) ; arteriole colaterale din artera oftalmică (16).

Capul nervului optic este vascularizat :

– teritoriul retrolaminar este nutrit din ramuri centripete piale, care sînt cel mai frecvent ramuri recurente din arterele ciliare din coroida peripapilară. Nu este nici o participare a arterei centrale a retinei (fig. 1.26) ;

– teritoriul lamei criblate este nutrit din ramuri centripete ale arterelor ciliare scurte posterioare și ramuri din cercul arterial Zinn-Haller (cu existență inconstantă) ;

– teritoriul prelaminar este nutrit din ramuri centripete a vaselor coro-

din arterele peripapilare și mai rar din cele papilare propriu-zise. Toate aceste capilare sînt în continuare cu cele ale retinei peripapilare (rețeaua peripapilară radiară Michaelson). În sectorul temporal poate fi un vas cilio-retinian de origine coroidiană.

Sistemul anastomotic dintre vasele prelaminare și laminare este supus presiunii intraoculare, în timp ce vasele retrolaminare nu sînt supuse acestor presiuni. În momentul în care presiunea oculară crește prin aceste anastomoze sîngele este deviat în afară de glob, determinînd ischemia structurilor din capul nervului optic.

Scanned with OKEN Scanner

Invers, în hipertensiunea intracraniană, presiunea crescută retrolaminar în spațiul subarahnoidian duce la stază papilară, consecință însă a tumefierii axonilor prin staza fluxului axoplasmic.

Vascularizația trunchiului nervului optic

Sistemul periferic este reprezentat de ramuri piale, din artere ciliare posterioare lungi și scurte, din artera lacrimală, din artera centrală a retinei înainte de a pătrunde în nerv sau ramuri din artera oftalmică (fig. 1.27 și 1.28).

Sistemul central este reprezentat din ramuri provenite din artera centrală a retinei sau din ramuri piale. Se descrie inconstant o arteră centrală a nervului optic sau mai multe ramuri care provin direct din oftalmică.

Vasele sanguine merg în septuri conjunctive și se termină într-o rețea

Fig. 1.27. Vascularizația nervului optic la iepure. Injectare cu albastru de metilen și examinare în lumină polarizată (Oc. 10, Ob. 10).

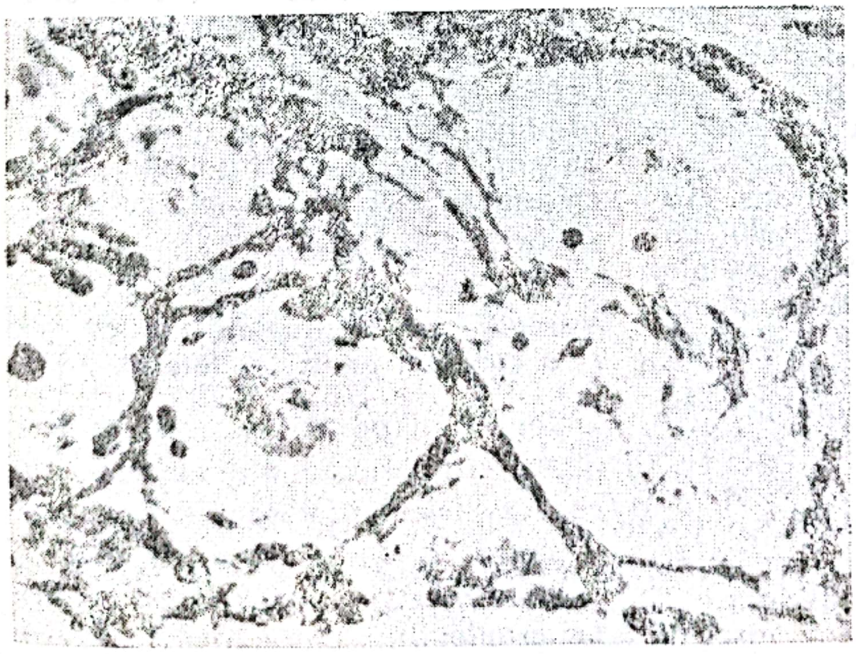

Fig. 1.28. Secțiune transversală prin nervul optic. Fibrele nervoase sînt înconjurate cu fibre de reticulină centrate pe celule nevroglice cu capilare sanguine (Oc. 7, Ob. 10).

Scanned with OKEN Scanner

capilară a căror endoteliu, ca și la retină și sistemul nervos, nu este fenestrat, ci este de tip continuu fapt care explică proprietățile comune ale barierei hematooptice cu cea hematoencefalică. Membrana bazală capilară este tapetată cu astroglie ca și cea encefalică, fără spații colagenice perivasculare. Acest fapt explică asemănarea dintre patologia encefalică și cea a nervului optic (afecțiunile demielinizante). Capilarele care provin din sistemul central și cel periferic au aspect neregulat. Pe secțiuni longitudinale pot fi sistematizate sub forma unui traiect spiroid.

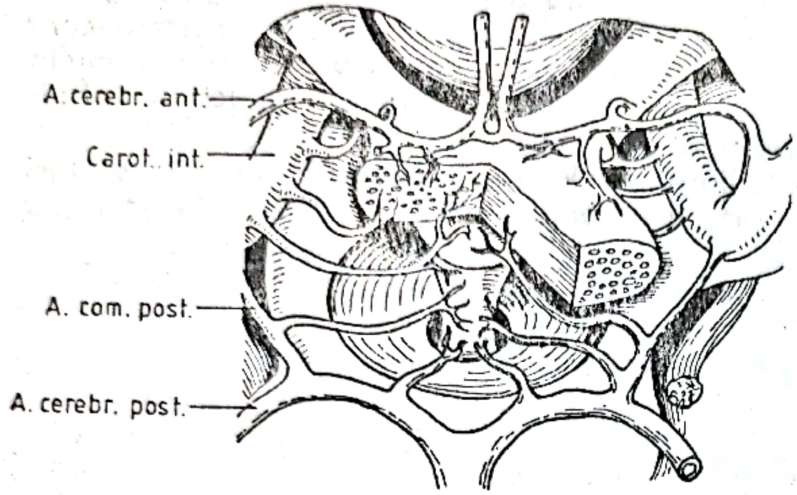

Fig. 1.29. **Vascularizația chiasmei (schemă).**

Drenajul venos al papilei este asigurat prin vena centrală a retinei, venele coroidiene și venele meningee perioptice și este tributară, pe de o parte, sistemului venos al bazei craniului prin intermediul sinusului cavernos și, pe de altă parte, rețelei orbitofaciale și orbitopterigoidiene. Anastomozele, căile și sensul de scurgere ale acestei rețele are o mare importanță în patologia edemului papilar.

Vascularizația chiasmei optice

Rețeaua arterială chiasmatică nu conține, ca și partea anterioară a nervului optic, un sistem vascular axial. Vascularizația periferică este asigurată de brațele recurente ale arterei oftalmice, ramuri din artera cerebrală anterioară și ramuri mici carotidiene pentru porțiunea terminală a nervului optic (fig. 1.29).

Chiasma este nutrită de ramuri mici carotidiene, din arterele cerebrale anterioare și artera comunicantă anterioară pentru porțiunea anterioară și superioară și din carotida internă, din care menționăm mai importantă artera tuberohipofizară posterioară și arterele chiasmatice posterioare, ramuri din arterele comunicante posterioare pentru porțiunea posterioară și inferioară.

Rețeaua capilară prezintă o dispoziție particulară. Capilarele nu au raporturi cu septurile gliale, ci sînt dispuse paralel cu direcția fibrelor. În porțiunea anterioară ele sînt anastomozate cu cele ale nervilor optici, iar în porțiunea posterioară cu acelea ale hipotalamusului și hipofizei. Vasele nutritive au un rol important în patologia chiasmei atunci cînd sînt comprimate, determinînd arii de ischemie cu repercusiuni grave. De aceea deficitele campimetrice nu corespund datelor găsite intraoperator de neurochirurgi. Sistemul venos chiasmatic este drenat în sinusul coronar și cavernos.

Vascularizația bandeletei optice și a corpului geniculat lateral

Bandeleta optică primește ramuri din artera coroidiană anterioară, iar corpul geniculat lateral din cerebrala posterioară.

Venele se continuă cu venele bazei craniului.

Scanned with OKEN Scanner

Citologia nervului optic

Celula ganglionară. Este o celulă nervoasă specializată în conducerea impulsurilor, cu rol optic. Ca orice celulă nervoasă prezintă diferite structuri în citoplasma sau pericarionul corpului celular :

– *citoplasma neuronală* este o substanță coloidă, semifluidă, constituită din hialoplasmă și organite intracelulare care sînt formațiuni adaptate funcțiilor neuronale ;

– *neurofibrilele*, filamente foarte fine care merg în citoplasmă de la dendrite către axoni, în care pătrund și se continuă în terminațiile lui. Microscopia electronică arată că sînt alcătuite din *neurotubuli* cu grosime de 60 Å (predominînd în dendrite și hilul axonului) și *neurofilamente* cu grosime de 100 Å, rare în dendrite și numeroase în axon. Neurofilamentele și neurotubulii mențin forma celulei, dar participă și la mișcările organitelor și la transportul intracelular ;

– *substanța Nissl* sau *substanța tigroidă*, formată din mase granulare care rețin coloranții bazici. Dau celulei un aspect dungat sau tigrat. Lipsesc în regiunea unde iese axonul și diferă ca mărime și număr după starea funcțională a neuronului. Ea constituie pentru celula neuronală reticulul endoplasmic și ribozomi, sediul sintezei proteice neuronale ;

– *complexul reticular intern Golgi*, o rețea ce se pune în evidență în celulă prin impregnare cu cromat de argint. Microscopia electronică arată că este format din vezicule secretorii cu funcții celulare de oxidoreducțiune ;

– *mitocondriile* sînt corpusculi răspîndiți în citoplasmă, sub formă de bastonașe sau filamente, și sînt sediul proceselor oxidative care eliberează energia chimică prezentă în substraturile organice și o convertește în forme utilizabile de structurile celulare.

Suprafața celulei nervoase este acoperită cu o *membrană neuronală* cu o grosime de 70–100 Å. Prin structura ei biochimică ea constituie un dielectric. Membrana neuronală este semipermeabilă și permite transferul apei, al moleculelor mici și al substanțelor liposolubile, dar este impermeabilă pentru moleculele mari.

Nucleul celulei nervoase conține unul sau doi nucleoli, dar niciodată nu conține centrozomi, fapt care arată că celula nervoasă, înalt specializată, a pierdut capacitatea de a se divide.

Dendritele constituie prelungiri celulare ramificate care primesc excitația, iar axonul constituie prelungirea celulei care transmite excitația.

Prin diferitele sale părți componente neuronul exercită mai multe funcții :

– primirea informațiilor de la celulele bipolare și amacrine pe calea dendritelor și a somei ;

– execută o sumare particulară a potențialelor excitatorii și inhibitorii ce sosesc la nivelul somei ;

– conducerea potențialelor de acțiune de-a lungul axonului ;

Scanned with OKEN Scanner

– transferă informația primită și computerizată neuronilor etajului superior (fig. 1.30).

Axonul constituie prelungirea centrifugă a celulei. El transmite impulsurile de la soma celulelor ganglionare la nivelul corpilor geniculați laterali. Un mic număr de fibre optice ajung direct la colicului superior și în nucleii pretectali din mezencefal. Fibrele optice, care nu se termină în una din aceste structuri nervoase, ajung la nucleii subtalamici și talamici dorsali, constituind sistemul optic accesoriu. Nervul optic conține aproximativ 1,2 milioane de axoni ai celulelor ganglionare. Densitatea fibrelor este mai mare în partea centrală a nervului, unde sînt grupate fibrele maculare care sînt mult mai subțiri. Viteza de conducere a potențialelor de acțiune este direct proporțională cu diametrul axonului.

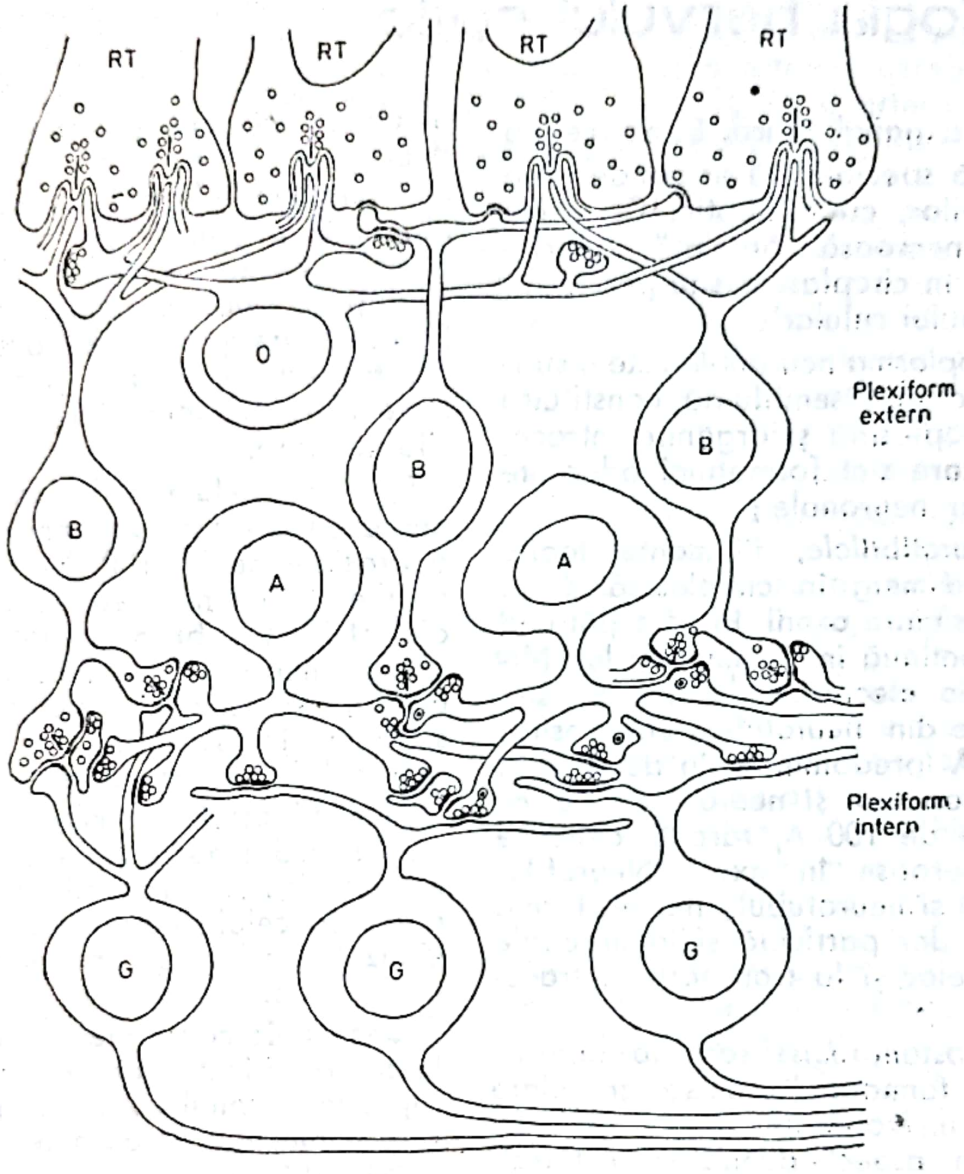

Fig. 1.30. Sinapsele celulelor retiniene : pedunculul receptor (R.T.) ; celulă orizontală (O) ; bipolară (B) ; amacrină (A) ; ganglionară (G) (după Dowling, 1971).

Scanned with OKEN Scanner

Axonul prezintă în microscopie electronică un ax clar, constituit din neurofibrile, înconjurate de o teacă de mielină intens colorată cu hematoxilină. Teaca Schwann lipsește și este înlocuită cu țesut nevroglic. Învelișul mielinic este regulat, fin, presărat cu strangulații inelare Ranvier. Nu s-au găsit spații limfatice (G. Drăgoi, 1981). Microscopia electronică a adus noi clarificări. Axonul constituie în realitate o prelungire protoplasmatică de formă tubulară, delimitată la exterior de o membrană citoplasmatică, *axolema*, și un nucleu central semifluid *axoplasma*, care se continuă de la pericarion la periferie și conține mitocondrii, multe neurofilamente și puțini neurotubuli, orientați paralel cu axul axonului.

– *Neurofilamentele* au un diametru de 100 Å și sînt structuri neramificate care apar ca niște protofibrile compacte, cu un perete format din subunități globulare cu diametrul de 30 Å.

– *Neurotubulii* sînt structuri tubulare cu o lungime nedefinită. Diametrul lor este de 240 Å și grosimea peretelui de 50 Å. Peretele neurotubulilor nu este continuu, ci este constituit din 11–13 protofilamente longitudinale dispuse în cerc. Fiecare protofilament este format la rîndul său din particule globulare de 45 Å dispuse în serie (fig. 1.31).

Semnificația funcțională a neurofilamentelor și microtubulilor, în afară de cea mecanică, este și de transport activ pentru diferite substanțe prin unire mecano-chimică și microperistaltism. Subunitățile lor conțin acid adenozintrifosforic. Desfacerea lor și reunirea lor ulterioară se face cu eliberare de energie, care facilitează un transport activ de substanțe de-a lungul fibrei nervoase.

Axoplasma nu prezintă structuri citoplasmatice și organite neuronale ca aparat Golgi și ribozomi liberi. Mitocondriile axoplasmei sînt reduse, iar recticulul endoplasmic este limitat și

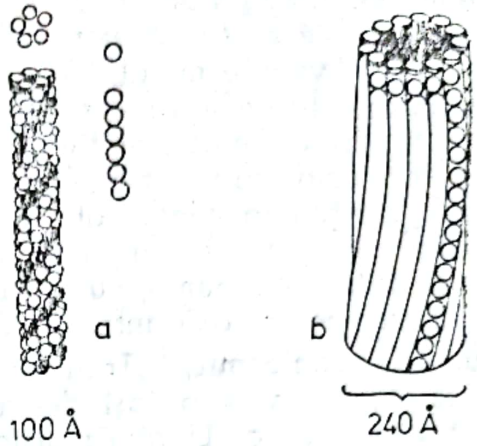

Fig. 1.31. Organizarea macromoleculară a neurofibrilelor (a) și microtubulilor (b) (după Schmitt și Samson, 1969).

constă din vezicule mici translucide cu rol mai mult de stocaj pentru acetilcolină, catecolamine și alte elemente neurohormonale specifice, ce migrează spre partea distală a axonului cu o viteză de 100–200 mm/zi. În traiectul nemielinizat, axoplasma are capacitatea de a încorpora anumiți aminoacizi din vecinătate. Această încorporare presupune prezența unor transportori specifici, independent de metabolismul obișnuit, cu o competiție specifică între diferiți aminoacizi. Cotlier și col. (1971) au constatat experimental la iepure că metilamina inhibă incorporarea prolinei.

Axolema, ca și membrana neuronală, este formată din două straturi monomoleculare de proteine ce cuprind între ele un strat bimolecular de lipide ce menține homeostazia mediului celular.

Axonul nervului optic în porțiunea sa intraoculară este lipsit de teaca de mielină, dar este însoțit de astrocite a căror prelungiri se insinuează

Scanned with OKEN Scanner

printre axoni. De asemenea se mai află la acest nivel și astroglii stelate care se interpun între capilarele retiniene și celulele nervoase, și cărora li s-a atribuit o funcție specială de transport. Această porțiune a nervului optic este bogată în mitocondrii, fapt ce arată că este activă din punct de vedere metabolic, fiind aici prezente toate enzimele glicolizei aerobe și anaerobe și fiind bogată în acid adenozintrifosforic (ATP). În partea sa mielinizată mitocondriile sînt absente în nerv sau sînt mai puțin abundente, cu o reducere a enzimelor oxidante și ATP.

Fluxul axoplasmic. Transportul materialelor în nerv a fost denumit curent axoplasmic. Ligatura strînsă a nervului este urmată, după un timp, de creșterea volumului axonului deasupra ligaturii. Această modificare a fost explicată prin existența unui flux axoplasmic constant, care se deplasează periferic, ca o coloană vîscoasă, cu cîțiva mm pe zi.

Proteinele și ceilalți compuși necesari proceselor neuronale, hormoni și enzime necesare în sinteza neurotransmițătorilor sînt sintetizate în celula ganglionară a retinei, migrînd apoi periferic în prelungirile neuronale. Unele dintre aceste substanțe se sintetizează însă și în axoni. Migrarea substanțelor spre prelungirile neuronale, dependentă de energia derivată din metabolismul celular oxidativ, constituie transportul axoplasmic. Transportul este atît *ortograd*, cît și *retrograd*. Astfel, ^{3}H – leucina injectată în corpul vitros este încorporată de celulele ganglionare ale retinei și de aici migrează în lungul axonului. Peroxidaza injectată în corpul geniculat lateral pătrunde în axoni și migrează în retină, traversînd vezicule de tip pinocitotic și ajunge în celulele ganglionare ale retinei unde este fagocitată de lizozomi (fig. 1.32).

Viteza fluxului axoplasmic variază în raport cu natura compusului, existînd o migrare lentă de 1–3 mm/zi, care reprezintă migrarea proteinelor structurale și una mai rapidă de

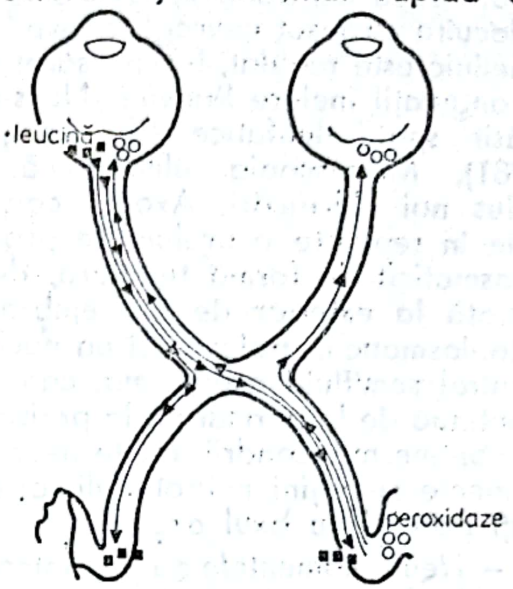

Fig. 1.32. Fluxul axoplasmic ortograd (▼) și retrograd (O). ^{3}H-leucina introdusă în vitros migrează în corpul geniculat lateral ; peroxidaze injectate în corpul geniculat lateral sînt evidențiate în celula ganglionară a retinei (după Carta și Maione, 1979).

100 mm/zi pentru proteine solubile ca neurotransmițători și neurohormoni. Studii efectuate cu ^{32}P au demonstrat existența unui gradient exponențial de scădere a materialului marcat din neuroni în nervi, iar la aceștia din urmă în porțiunea distală față de cea proximală. În producerea fluxului axoplasmic se incriminează un mecanism asemănător peristaltismului, care se succede în medie prin contracții ritmice la fiecare 30 minute. Mitocondriile care au o structură alungită, după ce s-au format în corpul celular, pătrund în axon și înaintează lent pînă ce ajung în terminațiile din corpul geniculat lateral unde formează un fel de chiorchine și unde se sparg și-și revarsă conținutul în terminațiile sinaptice. Mitocondriile conțin ADN

Scanned with OKEN Scanner

și ARN și după ce se acumulează și migrează se produce o nouă sinteză proteică accelerată a acestora. Dependența metabolică a axonului de corpul celular a fost demonstrată clasic prin degenerarea wallerianã în porțiunea distală a nervului, la cîteva zile după întreruperea nervului. Se admite că transportul materialelor se face prin proteine contractile (structuri organizate liniar) componente a neurofilamentelor și neurotubulilor prezenți în axoni. S-a demonstrat că neurofilamentele și neurofibrilele, o dată constituite, se mișcă spre terminațiile nervoase. O altă ipoteză a transportului axoplasmic este aceea care presupune că particulele mai mici sînt transportate pe suprafața neurotubulilor.

Fluxul axoplasmic rapid nu este pe deplin clarificat. Aminoacizii marcați introduși în vitros pot fi încorporați în axoni, cît și în lungul nervului, traversînd spațiile periaxonale. Fluxul axoplasmic rapid are rolul de a menține vitalitatea axonului, de a asigura transmiterea sinaptică și a furniza substanțele trofice indispensabile celulei postsinaptice de la nivelul corpului geniculat lateral și colicululuí superior. După Ochs (1972) fluxul rapid la nivelul nervului optic este capabil de a transporta colina, catecolamine, mucopolizaharide, sulfurați, serotonina, iar dintre medicamentele neuroleptice, clorpromazina.

Fluxul retrograd are în patologie un rol important deoarece explică migrarea virusului herpetic de la nivelul sistemului nervos central către ochi. Fluxul retrograd poate servi ca fenomen de regenerare al nervilor lezați printr-o hiperactivitate a sintezei proteice în unele afecțiuni.

Existența unui flux axoplasmic pentru apă a fost studiat de Hazlewood (1973). Schimbul de apă cel mai intens are loc în spațiul periaxonic extracelular, reglat de pompa ionică și face posibil transportul mesajului nervos. Fluxul axoplasmic poate fi modificat în anoxie. Ligatura unei artere ciliare scurte posterioare diminuă fluxul axoplasmic cu reducerea încorporării ^{3}H-leucinei la nivelul celulelor ganglionare sau cu reducerea sa completă. Reducerea fluxului axoplasmic este reversibilă dacă anoxia nu durează mai mult de 6 ore. Anoxia, chiar segmentară, blochează fluxul rapid. Nervul asfixiat cu cianură (atît *in situ*, cît și *in vivo*) blochează transportul activ în 15 minute. La fel dinitrofenolul blochează fosforilaza, iar cloramfenicolul, care este un inhibitor al sintezei proteice mitocondriale, blochează fluxul axoplasmic lent.

Transportul activ în axoni este strîns corelat cu metabolismul oxidativ al nervului. Anoxia acționează la început asupra enzimelor oxidative și apoi asupra ATP-ului. Fluxul axoplasmic poate fi tulburat prin împiedicarea încorporării unor aminoacizi dacă se face intoxicarea celulei cu puromicină, care interferează ARN-ul transfer sau cu cicloeximidă care reduce frecvența transferului la ribosomi. O acțiune analoagă de împiedicare a fluxului axoplasmic se produce prin colchicină care se leagă de tubulină și vinblastină care precipită tubulina.

Invers, fluxul axoplasmic rapid este crescut experimental la iepure după administrare parenterală de unele monoamine ca L-dopa, L-dioxi-fenilalanină și serotonină sau de unele medicamente care cresc serotonina și dopamina endogenă. Asupra fluxului lent acționează și variații ale pH-ului, deoarece acidoza cu un pH sub 6 îl blochează complet, așa cum se întîmplă în intoxicația cu alcool metilic. Secțiunea nervului optic la distanță de ochi nu împiedică fluxul axoplasmic în primele 14 zile. Fluidele care circulă în cele două sensuri se revarsă în jurul axonului secționat. Apoi treptat fluxul axoplasmic se oprește și nervul dege-

Scanned with OKEN Scanner

nerează complet după 4–5 săptămîni. Exsudatele dispuse pe suprafața retinei, în caz de hipoxie sau anoxie, reduc fluxul exoplasmic, atît ortograd, cît și retrograd.

Soma neuronală menține integritatea anatomică și funcțională a prelungirilor nervoase. Substanțele care mențin funcția axonală și, în special, proteinele sînt formate în corpul celular și transportate de-a lungul axonului. Proteinele asociate cu mediatorii sinaptici sînt sintetizate în reticulul endoplasmic al corpului celular și transportate spre terminațiile axonale.

Date morfofuncționale privind celulele gliale

În strînsă legătură cu neuronii sînt celulele gliale (oligodendroglia și astroglia), care nu posedă axoni și nu fac contacte sinaptice. Membranele a două celule adiacente formează contacte strînse cu mare conductanță ionică (fig. 1.33).

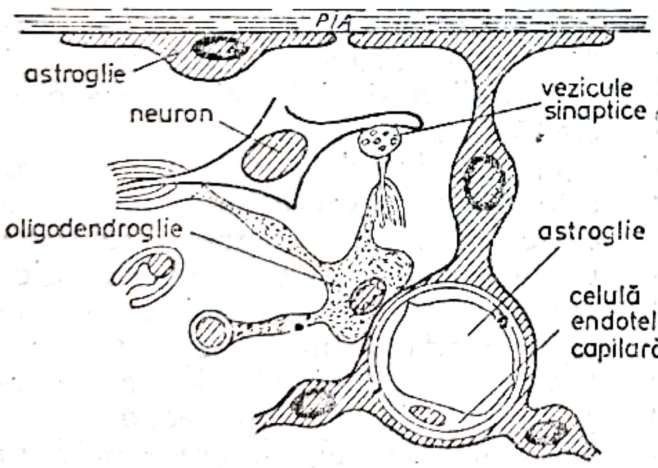

Fig. 1.33. Relația dintre neuron, astroglie și oligodendroglie.

În timp ce neuronii nu se mai pot reface, celulele nevroglice se divid în cursul vieții și proliferează acolo unde neuronii sînt distruși. Celulele gliale nu constituie numai un țesut de suport pentru sistemul nervos ci au rol metabolic, conținînd mitocondrii, reticul endoplasmic, ribozomi, particule de glicogen, lipide, acid adenozintrifosforic.

Astroglia are o funcție nutritivă deoarece se interpune între capilare și celulele nervoase. Sînt singurele celule gliale prezente pe traiectul nemielinizat al nervului optic. La nivelul papilei se conectează între ele prin intermediul joncțiunilor și au rolul de suport al fibrelor optice, efectuînd un intens schimb ionic și metabolic cu acestea. ^{3}H-prolina injectată în corpul vitros trece progresiv din astroglia discului optic în aceea retrobulbară. Acest tip de joncțiune a astrogliei facilitează și mișcările extracelulare ale fluidelor. La nivelul papilei pot trece proteinele extracelular și există în mod continuu un schimb între coroidă, vitros și papilă.

Celulele gliale deși au o structură biologică asemănătoare cu a neuronului nu au granulații cromatofile Nissl. De asemenea ADN-ul glial este bogat în citozină, iar cel neuronal în guanină. În neuron sînt cantități mai mari de acid glutamic, acid alfa-aminobutiric și glutamină decît în celula glială. În ceea ce privește enzimele, celula glială conține cantități mai mari de 5-nucleotidază, dipeptidaze, glucoză-6-fosfatază, 6-fosfoglutanat dehidrogenază, izocitric dehidrogenază și cantități mai mici de succinic dehidrogenază și hexokinază, fosfoglucoizomerază, dehidrogenază lactică și malică.

Date fiind raporturile strînse între circulația capilară și astroglie, ele au un rol nutritiv de a menține în

Scanned with OKEN Scanner

mod constant fluxul periaxonal necesar pentru o bună conductibilitate nervoasă. De aceea funcția astrogliei este importantă în conducerea impulsului și transmiterea sinaptică, aceste celule servind drept canale de transport între vase și neuroni și rezerve de metabolism și mediatori chimici pentru neuroni, avînd un rol simbiotic în metabolismul neuronal. Astfel, astroglia eliberează acid alfa-aminobutiric atunci cînd în fluidul periaxonal se acumulează potasiul. Numărul de celule gliale de-a lungul nervului optic este variabil, în sensul că există o diminuare progresivă a astrocitelor pe măsură ce ne apropiem de chiasmă, iar prelungirile lor devin mai scurte. Aceasta arată că există condiții diferite de schimburi nutritive în unele porțiuni ale nervului optic și de aici diferite susceptibilități de agresiune în porțiunea juxtabulbară, față de cea retrobulbară.

Oligodendroglia. În substanța albă cerebrală, are rolul de a forma teaca de mielină. Structura biochimică diferă de a astrogliei. Astfel oligodendroglia conține mai multe enzime din ciclul hexozomonofosfat și citric în timp ce astroglia are o activitate mai mare oxidativă. Ele trimit prelungiri care înconjură axonul creînd în jurul lui un fel de spirală constituită din mielină. La nivelul nodulului Ranvier, membrana mielinică astfel constituită are contacte strînse cu membrana axonului, formînd o serie de compartimente închise intercalate pe traiectul nervului, cunoscute sub numele de nodul Ranvier (fig. 1.34).

Teaca de mielină acoperă și izolează nervul optic de-a lungul întregii sale lungimi extraoculare. Ea are rolul de a mări foarte mult conducerea influxului nervos, iar dezintegrarea sa provoacă o încetinire și chiar o oprire a conductibilității nervoase. Fiecare lamelă de mielină constă din două straturi de proteine, la periferie incluzînd un strat lipidic bimolecular. Grupările hidrofile ale lipidelor se leagă de stratul proteic dinafară, în timp ce grupările hidrofobe de stratul proteic dinăuntru. Stratul lipidic conține cerebrozide, sfingomielină, fosfatidiserină, separate prin molecule de colesterol.

Spațiul periaxonal. Celulele gliale nu au contact direct cu neuronii și axonii. Între aceste două feluri de celule există un spațiu de aproximativ 40 μm, plin cu lichid. Acest lichid numit fluid periaxonal este indispensabil pentru conductibilitatea nervoasă. Aceste canalicule foarte fine, în interiorul cărora se află axonii, prezintă din loc în loc deschideri ce permit circulația lichidului a cărui rezervă o constituie spațiul subarahnoidian. În interiorul acestui lichid circulă o serie de molecule

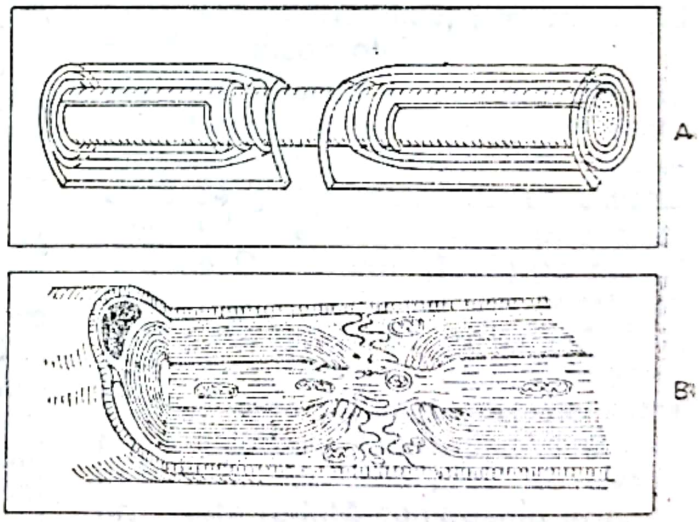

Fig. 1.34. Structura tecii de mielină în apropierea nodului Ranvier (A). Diagrama unei secțiuni longitudinale și orizontale (B) (după Badiu și Teodorescu-Exarcu, 1979).

Scanned with OKEN Scanner

prin difuziune, între care și electroliți. O tulburare în concentrarea electroliților din sînge influențează prea puțin, deoarece există o acțiune stabilizantă a fluidului periaxonal prin existența barierei hematoencefalice. Există deosebiri morfologice și metabolice între corpul celular și prelungirile dendritice sau axonale. Astfel enzimele respiratorii și metabolismul glucozei sînt localizate în mitocondriile neuronilor și dendritelor, activitatea proteolitică în neuroni și dendrite, iar activitatea colinesterazică pe suprafața axonilor, dendritelor și sinapselor.

Scanned with OKEN Scanner

Biochimia nervului optic

Cunoștințele noastre asupra biochimiei nervului optic sînt încă insuficiente, ele fiind rezultatul unor experiențe efectuate pe animalele de laborator. Caracterizările enzimo-metabolice se fac prin secțiuni tisulare, pe culturi de celule izolate, precum și prin izolarea unor enzime prin ultracentrifugare.

Compoziție chimică

Există o strînsă analogie între compoziția chimică a porțiunii retrobulbare a nervului optic și aceea a substanței albe cerebrale. Electroliți, lipide, proteine, cît și compuși azotați ca acizi nucleici, nucleoproteine și glucide sînt prezente în căile optice a numeroase specii de animale cu unele variații însă față de restul substanței albe.

Proteine. Sînt puține date care să arate cum pătrund proteinele și părăsesc teaca de mielină, ca și asupra mecanismelor de reglare și sinteză în condiții normale și patologice. Maturizarea sistemului nervos se însoțește de o creștere mare a cantității de mielină și a constituenților săi lipidici și proteici. Deoarece cea mai mare parte a proteinelor mielinei au o vitalitate lungă, viteza lor de sinteză este mult scăzută în viața adultă. Morell și col. (1972) arată că proteinele nervului optic la șobolanul adult, obținute prin electroforeză, sînt asemănătoare cu acelea din mielina creierului de șoarece adult. Astfel la nivelul nervului optic s-a pus în evidență o proteină bazică B_1 cu greutate moleculară de 14 000 daltoni și o proteină B_2 cu greutate moleculară de 18 000 daltoni, care cuprind 1/3 din proteinele mielinei ; de asemenea s-au pus în evidență proteine din formațiuni membranoase ca proteolipide mielinice cu greutate moleculară de 23 000 daltoni care constituie o altă 1/3 din proteinele mielinei ; s-au mai evidențiat din banda proteică cuprinsă între 54 000 și 62 000 daltoni proteina Wolfgram.

Cicero și col. (1970) au pus în evidență în oligodendroglia nervului optic alte proteine specifice, cu greutate moleculară mică, precum S-100 și alfa-2-glicoproteina.

Lipide. Țesutul nervos are cel mai ridicat conținut de lipide dintre toate țesuturile din organism. Ele reprezintă 54% din greutatea sa uscată. Studiul lipidelor nervului optic efectuat de Das și col. (1978) pe nervul optic bovin arată că ele constituie 16,5% din greutatea sa umedă (față de 19% în substanța albă) și cuprind 27,2% lipide nepolarizate (în mare parte colesterol liber), 26,1% glicolipide și 46,7% fosfolipide. În tabelul nr. 1 este redată compoziția procentuală a fosfolipidelor extrase din nervul optic bovin.

Cerebrozidele reprezintă 73,5% din glicolipidele totale.

Lipidele nervului optic au mai ales un rol structural și nu sînt folosite ca substrat energetic. Multe dintre ele sînt asociate cu proteine, iar altele cu glucide. Mielina nervului op-

Scanned with OKEN Scanner

TABELUL 1

FOSFOLIPIDE EXTRASE DIN NERVUL OPTIC BOVIN
(DAS ŞI COL., 1978)

Fosfolipide	%
Fosfatidil-colină	40,3 ± 2,5
Fosfatidil-inozitol	2,2 ± 0,3
Sfingomielină	4,8 ± 0,7
Fosfatidil-etanolamină	39,8 ± 2,0
Acetat fosfatide cu etanolamină	29,4 ± 1,7
Fosfatidil-serină	12,9 ± 1,2
Lizofosfatidil-colină	urme

tic de bou conţine 76,3% lipide şi se aseamănă cu restul substanţei albe.

Gangliozide. Sînt glicolipide, care spre deosebire de cerebrozide, au drept componenţă glucidică un oligozaharid. Gangliozidele pot fi puse în evidenţă atît în corpul celular, la nivelul axonului, cît şi la nivelul terminaţiilor sinaptice. Nu se ştie dacă ele sînt sintetizate în axoni sau sînt transportate în axon după ce sînt sintetizate în corpul celular. După Holm şi Mausson (1974), 90% din gangliozidele din nervul optic de bou sînt de patru tipuri : GD 1-a şi 1-b (disialosil-tetraglucozil-ceramidă) ; GM-1 (monosialosil-tetraglucozil-ceramidă) ; GT-1 (trisialosil-tetraglucozil-ceramidă). Distribuţia lor diferă ca proporţie în diferite segmente ale nervului. Gangliozidele GD-3, prezente în retină, sînt absente în nervul optic. Administrarea intraoculară de acetat marcat cu izotopi radioactivi (^3H) este încorporată după 4 zile de către toate cele patru tipuri de gangliozide prezente în căile optice. Concentraţia gangliozidelor se modifică mult în primele stadii ale dezvoltării. La om o creştere netă a gangliozidelor se constată pînă la vîrsta de 30 ani.

Mielogeneza

Warecka şi col. (1977), prin studii morfologice, autoradiografice şi biochimice, au urmărit mielogeneza nervului optic la şobolan. La două zile după naştere elementele neurogliale constau din celule nediferenţiate (astroblaste şi astrocite), iar axonii nu sînt însă mielinizaţi. La 6 zile după naştere sînt vizibile primele lame de mielină ; la 15 zile de la naştere 30% din axoni sînt mielinizaţi, iar la 21 de zile 50%.

Analiza lipidelor şi proteinelor la nervul optic de şobolan, în timpul mielogenezei, arată o apariţie gradată şi nu sincronă a diferitelor componente ale mielinei. Tennekoon şi col. (1977) arată că la începutul mielinizării sulfatul marcat cu ^{35}S este încorporat în fracţiunea lipido-sulfatidică a mielinei odată cu creşterea cerebrozid-sulfotransferazei. Detering şi Wells (1976) arată că nivelul sulfatidelor, a plasmalogenelor şi colesterolului creşte progresiv din a noua zi pînă la a 21-a zi după naştere, în timp ce cerebrozidele sînt prezente numai după a 12-a zi. Proteinele cu greutate moleculară mare şi proteinele bazice ale mielinei sînt prezente în nervul optic la şobolan începînd după a 9-a zi de la naştere, iar proteolipidele mielinice după a 12-a zi.

Transportul axoplasmic

După cum am arătat, la nivelul axonului există un transport continuu de materiale în nerv denumit *flux axoplasmic*. Existenţa fluxului axoplasmic a fost demonstrat prin ligatura nervului care determină, după un timp, o creştere de volum a axonului deasupra ligaturii. Proteinele, acizii nucleici şi lipidele, ca şi toţi componenţii necesari metabolismului neuronal (hormoni, enzime), sînt sintetizate în

Scanned with OKEN Scanner

special la nivelul celulei ganglionare a retinei, migrînd apoi periferic în prelungirile neuronale. Migrarea substanțelor spre prelungirile neuronale, dependentă de energia derivată din metabolismul oxidativ celular, a fost numit *flux axoplasmic*. Unele din aceste substanțe se sintetizează însă și la nivelul prelungirilor. Fluxul axoplasmic se deplasează constant sub forma unei coloane vîscoase cu cîțiva mm pe zi. Faptul că nervul se umflă și distal față de ligatură arată că există un flux axoplasmic și cu direcție inversă. Fiecare dintre substanțele menționate mai sus realizează practic un flux axoplasmic propriu.

Transportul proteinelor a fost fenomenul cel mai mult studiat, deoarece el constituie cantitatea cea mai mare de constituienți transportați de-a lungul axonului și deoarece molecula proteică poate furniza un număr mare de informații privind activitatea neuronală. În ultimul timp s-au adus unele clarificări privind transportul acizilor ribonucleici, a substanțelor lipidice (colesterol, fosfolipide, gangliozide). S-au pus în evidență și alți componenți care par a participa la nivelul nervului optic, a unor granule neurosecretorii, mitocondrii, polipeptide, enzime de membrane, proteine, glicozaminoglicani, taurină. Deși ipotetică proteina transportoare de calciu, pusă în evidență în fluxul axoplasmic a nervului sciatic, nu a putut să fie evidențiată la nivelul nervului optic. Prezența ionului calciu este însă necesară pentru a menține un transport axoplasmic normal a constituenților neuronali.

Transportul axoplasmic este bidirecțional, în sensul că elementele moleculare sînt transportate în direcție somatofugă de la soma neuronală la terminațiile sinaptice, cît și în direcție retrogradă, adică de la terminațiile axonului la soma neuronală. Cercetările au fost efectuate în special la peștele roșu și auriu (*Carassius Auratus*) la care nervul optic este capabil de regenerare după strivire sau secțiune, iar fibrele optice se încrucișează complet la nivelul chiasmei. Au mai fost făcute cercetări și la puiul de găină, porumbel, șoarece, șobolan, maimuță. La maimuță 60% din totalul fibrelor optice sînt încrucișate. Ca tehnică de experimentare s-a utilizat injectarea în vitros a unei soluții care să conțină unul sau mai mulți compuși marcați, cel mai frecvent precursori radioactivi ai moleculelor, care urmează să fie transportate pe cale axoplasmică. După administrarea intravitreană se determină radioactivitatea prezentă în retină, în diferite porțiuni ale nervului optic, a bandeletei optice și corpul geniculat lateral de partea opusă injectării, precum și căile optice de aceeași parte pentru control. La animalele la care fibrele optice se încrucișează total, calea optică de aceeași parte servește ea singură de a determina radioactivitatea fondului difuz a substanței radioactive, ajunsă aici pe cale sanguină.

Fluxul axoplasmic al proteinelor. Au fost utilizate proteine marcate în special cu ^{32}P care au arătat existența unui gradient exponențial în scădere a materialului marcat injectat în vitros față de acela de la nivelul căilor optice, iar la nivelul acestora s-a constatat o scădere a acestuia în porțiunea distală față de cea proximală. Existența sintezei proteice crescută la nivelul somei neuronului demonstrează mișcarea materialului din celula ganglionară a retinei în axonii nervului optic. Dar o parte din proteinele prezente în axon sînt provenite și din celulele gliale vecine. Numeroși aminoacizi

Scanned with OKEN Scanner

marcați ca (^{3}H) prolina, (U–^{14}C) prolina, (^{3}H) și (^{14}C) glicina, (^{3}H) leucina au fost utilizați ca precursori ai sintezei proteice pentru celulele ganglionare ale retinei. După injectarea intravitreană a aminoacizilor marcați, cea mai mare parte a radioactivității a fost pusă în evidență în proteinele celulelor ganglionare ale retinei și numai după un anumit timp o parte din radioactivitate a fost pusă în evidență în căile optice. Aproximativ 7% din izotopul injectat în vitros este încorporat de proteinele celulelor ganglionare ale retinei (Karlsson și col., 1971), restul trecînd în circulația generală este pusă în evidență în tot organismul animalului de experiență, inclusiv în creier. Această radioactivitate a fondului difuz este pusă în evidență și în căile optice de aceeași parte și servește ca element comparativ. Puromicina, antibiotic cu structură apropiată tirozil-adenozinei, cu afinitate mare pentru polipeptidele în curs de dezvoltare, este un puternic inhibitor al sintezei proteice a celulelor ganglionare ale retinei și de aceea nu este utilizat în terapeutică, ci numai experimental. Puromicina injectată intravitrean oprește sinteza proteică ce nu se mai găsesc în nervul optic. Efecte inhibitorii în sinteza aminoacizilor au și tetraciclina, eritromicina și cloramfenicolul.

Viteza de transport a proteinelor marcate. Cercetări recente arată că gradul de transport axoplasmic variază în funcție de natura compusului :

– există o migrare lentă de 1–2 mm/zi care reprezintă migrarea proteinelor structurale (flux axoplasmic lent) ;

– o migrare rapidă de 100–150 mm/zi pentru neurotransmițători și neurohormoni (flux axoplasmic rapid).

Sjöstrand și col. (1972) individualizează patru viteze de transport axoplasmic al proteinelor marcate, la iepure și porumbel : viteze de 2 mm/zi, 6–12 mm/zi, 40 mm/zi și 150 mm/zi. Unele faze intermediare au fost puse în evidență și la nivelul altor nervi.

În producerea fluxului axoplasmic s-a incriminat un mecanism asemănător peristaltismului, dar pare mai admis ca responsabili de transportul materialelor să fie proteinele contractile (structuri organizate liniar), legate sau parte componentă a neurofilamentelor și neurotubulilor din axoni. Se știe că neurofilamentele și neurotubulii se mișcă continuu spre terminațiile axonale. Sursa energetică locală legată de transportul rapid în axoni este în strînsă legătură cu metabolismul oxidativ al nervului, deoarece în nervul asfixiat cu cianură transportul activ este blocat în 15 minute. Aceeași blocare se produce și în ischemia acută a capului nervului optic, iar în staza papilară se produce o diminuare mare a transportului axoplasmic. Proteinele transportului cu o viteză mare aparțin axolemei, precum și organitelor neuronale ca reticulul endoplasmic, mitocondriilor axoplasmei și veziculelor sinaptice. Cele cu viteză medie s-au pus în evidență în proporții egale în toate fracțiunile subcelulare examinate. Proteinele transportate cu viteză lentă sînt proteine ce se află la nivelul terminațiilor nervoase. Proteinelor transportate cu viteză lentă de 8–10 zile pînă la terminațiile sinaptice în cursul migrării lor se constată că li se pot atașa și alte proteine și glicoproteine transportate rapid dintr-un loc de sinteză de la nivelul pericarionului.

Un studiu asupra distribuirii subcelulare a proteinelor transportate a fost făcut de Lorent și Willard (1978).

Scanned with OKEN Scanner

După injectarea intraoculară de (^{35}S) metionină la iepure ei constată cinci grupe de transport :

– grupa I reprezentată de aminoacizi transportați rapid, cu 240 mm/zi sînt acelea ale membranei plasmatice de la nivelul corpului geniculat lateral și colicululuí superior ;

– grupa a 2-a, cu viteză de 34–68 mm/zi, se află situată la nivelul mitocondriilor pe tot parcursul căilor optice pregeniculate ;

– grupa a 3-a, cu viteză de 4–8 mm/zi, și grupa a 4-a, cu viteză de 2–4 mm/zi, cuprind aminoacizii ce se află la nivelul microtubulilor și neurofilamentelor ;

– grupa a 5-a, cu viteză de 0,7–1,1 mm/zi, includ substanțe cu densitate mare, situate la nivelul neurofilamentelor.

Sinteza și transportul mielinei. Analiza proteinelor mielinei marcate din capul nervului optic la peștele auriu, după administrare intraoculară de (^{3}H) prolină, arată o radioactivitate cu transport lent, cu o viteză de 3–5 mm/săptămînă. Un studiu în serie făcut de Elam (1978) a arătat prezența de proteine marcate, izolate din mielina capului nervului optic, transportate de-a lungul axonului și care au fost disociate după administrare de agenți chelanți (EDTA). Giorgi (1978), analizînd proteinele marcate izolate din mielina tractului optic, pune în evidență benzi radioactive migrate electroforetic, identice cu proteina Wolfgram. Este posibil ca aceste proteine transportate pe cale axoplasmică să fie date de aminoacizi precursori, deoarece celulele gliale sintetizează proteina Wolfgram prezentă în componența mielinei.

Transportul glicoproteinelor. Glicoproteinele membranei pot fi și ele transportate de-a lungul axonului. Dintre glicoproteine marcate, (^{3}H) fructoza sintetizată la nivelul retinei este transportată în lungul axonului pînă la corpul geniculat lateral și colicului superior în terminațiile nervoase. Este posibil de a exista o glicoproteină sinaptică care să se refacă periodic de la cîteva ore la cîteva zile, la nivelul sinapsei, deoarece transportul axoplasmic al glicoproteinelor marcate este rapid, ca și al proteinelor. După 8 ore de la injectarea în vitros de (^{3}H) fructoză ea este găsită în membrana axonului. Bunt și col. (1976) pun în evidență și un transport axoplasmic rapid, retrograd al glicoproteinelor.

Transportul acizilor ribonucleici. Prezența de ARN, în special de tip ribozomal, în lungul axonului arată că și în axoplasmă se face sinteza proteică. Dar nu se știe încă dacă sinteza ARN-ului se face numai în axoplasmă sau și în celulele periaxonice. Sistemul vizual al păsărilor a fost mult utilizat pentru studiul transportului axoplasmic al acidului ribonucleic. După injectarea intravitreană de (^{3}H) uridină în prima zi de viață postnatală, o mare cantitate de acid ribonucleic marcat migrează de-a lungul căilor optice controlaterale și se poate pune în evidență în numeroase fracțiuni subcelulare, sub formă de acid ribonucleic de tip ribozomal și nu mesager. Bondy și col. (1971) arată că migrarea acidului ribonucleic de-a lungul căii optice la puii de găină nou-născuți se face cu o viteză de 10 mm/zi.

Jarlstedt și Karlsson (1973) după administrarea intraoculară de (^{3}H) uridină la iepure constată un transport relativ mai lent. Radioactivitatea este maximă la nivelul nervului optic după 1–2 zile, iar la nivelul bandeletelor după 3–4 zile. Sinteza ARN-ului este inhibată *in vitro* de prezența în mediul de cultură a clorochinei. De

Scanned with OKEN Scanner

aici s-a dedus că producerea leziunilor retiniene cu clorochină constau în inhibarea sintezei acidului ribonucleic la nivelul celulelor ganglionare în cursul tratamentului artritei reumatoide, a lupusului eritematos și malariei.

Regenerarea axonului și transportul de ARN. Ingoglia și col. (1973) urmăresc transportul axoplasmic al ARN-ului în cursul regenerării nervului optic la peștele auriu. Transportul de ARN marcat apare la nivelul capului nervului optic numai atunci cînd începe regenerarea nervului strivit. Cantitatea de ARN care se află în capul nervului optic este cu mult mai mare decît în partea neregenerată și atinge un maximum la 24 zile după strivire. Prin experiență cu dublă marcare și dublă cale de administrare (intraoculară și intracerebrală) a precursorilor radioactivi ai ARN-ului, la puii de găină, Por și col. (1978) arată prezența în cantitate mai mare de t-ARN la nivelul nervului optic, iar transportul preferențial este cel axoplasmic : 4 zile după administrare, 40% din ARN-ul marcat se găsește în capul nervului optic prin intermediul fluxului axoplasmic preferențial al t-ARN. Ingoglia și col. (1976) arată că un tratament făcut anterior cu 3'-dezoxiadenozină, care inhibă sinteza ARN-ului, reduce cu 74% cantitatea de ARN în retină.

Transportul lipidelor. Miani (1963) utilizează (^{32}P) fosfat și constată la nivelul nervului optic un transport ortograd de fosfolipide cu viteza de 70 mm/zi. Lux (1970) utilizează (^{3}H) colina. După injectare intravitreană de (^{3}H) sau (^{14}C) colesterol la puii de găină se constată un transport de colesterol pe cale axoplasmică cu o viteză lentă. Rezultă că și componenți lipidici sînt transportați pe calea axoplasmică pînă la nivelul terminațiilor sinaptice. Currie și col. (1978) utilizează ca precursori lipidici (^{3}H) serina (Me-^{3}H) colina sau (1,2-^{14}C) colina injectate intravitrean la peștele auriu. Acești precursori utilizați pentru marcarea fosfolipidelor sînt puși în evidență în capul nervului optic la 6 ore de la administrare și persistă acolo 1–2 săptămîni. Inhibitorii transportului axoplasmic ai proteinelor reduc și transportul de lipide ceea ce arată că transportul lipidelor este strîns legat de acela al proteinelor.

Transportul gangliozidelor. Gangliozidele sînt glicolipide, dar spre deosebire de cerebrozide au drept componentă glucidică un oligozaharid. Sînt mai abundente în lipidele din creier unde se află în special în fracțiunea sinaptozomală și cea microzomală. S-a identificat transportul axoplasmic al gangliozidelor prin injecție unilaterală intraoculară al precursorului (N-^{3}H) acetil-manozamină sau (6-^{3}H) glucozamină. Transportul pentru toate tipurile de gangliozide este rapid, de 70–100 mm/zi. Nu s-a putut demonstra sinteza gangliozidelor la nivelul sinapselor. Rosner (1975) reia cercetările prin injectare de (N-^{3}H) acetil-manozamină în vitros și după 4 zile pune în evidență gangliozidul în lobul occipital. Rezultă că gangliozidele sînt transportate rapid pe cale optică. Caputto și col. (1979) urmăresc transportul gangliozidelor pe calea axoplasmică după expunerea animalelor de experiență la cicluri alternante de iluminare și întuneric. Transportul axoplasmic este mult mai rapid în fazele de iluminare. Dar fazele de iluminare nu modifică sinteza gangliozidelor la nivelul retinei, ci numai transportul lor.

Fluxul axoplasmic în timpul dezvoltării embrionare și a evoluției postnatale. Hendrickson și col. (1971) au urmărit transportul axoplasmic în viața embrionară și primele zile ale

Scanned with OKEN Scanner

dezvoltării postnatale. Ca precursor radioactiv pentru marcarea proteinelor neuronale a fost utilizat (^{3}H) leucina. Injectată în vitros la embrionul de găină între a 13-a și a 18-a zi de incubare a pus deja în evidență existența unui curent axoplasmic. El este absent în primele 7 zile. Hendrickson și col. (1971) au studiat transportul rapid și lent și la iepurii albinoși. Ei găsesc în a 6-a zi a dezvoltării postnatale un curent rapid de 120 mm/zi, curent care crește la 150 mm/zi la 21 de zile și 200 mm/zi după 28 de zile, apoi se menține constant între 220–240 mm/zi ca și în viața adultă.

În ceea ce privește transportul axoplasmic lent, el scade de la 5 mm/zi la sfîrșitul primei săptămîni la 2 mm/zi după 4 săptămîni. Rezultă că a 4-a săptămînă de viață postnatală este perioada critică în dezvoltarea sistemului vizual la iepure. Acumularea materialului radioactiv transportat la nivelul corpului geniculat lateral și a coliculului superior în cea de a 4-a săptămînă postnatală, arată că această dată poate fi considerată ca stabilizare definitivă a legăturilor sinaptice a căii optice. Specht (1977) determină transportul axoplasmic al proteinelor în nervul optic la hamster în timpul dezvoltării postnatale cu (^{3}H) prolină. El constată la fel că viteza de transport axoplasmic rapid, crește cu vîrsta de la 140 mm/zi la 220 mm/zi ; în schimb transportul axoplasmic lent scade de la 88 mm/zi la 1,4 mm/zi.

Bondy și col. (1973) cercetează mișcarea ortogradă a precursorilor acidului ribonucleic în timpul dezvoltării embrionare și postnatale la puiul de găină prin administrarea de (^{3}H) uridină. Ei întîlnesc radioactivitate în lobul occipital controlateral, începînd din a 3-a zi de la administrarea precursorului, dar numai între a 13-a și a 18-a zi de incubare și deduc că fluxul axoplasmic retinotectal al acidului ribonucleic începe după a 13-a zi de viață embrionară.

Biochimia patologică a nervului optic

Tulburările fluxului axoplasmic. Anderson (1974) prin creșterea experimentală a presiunii intraoculare constată o reducere a fluxului axoplasmic rapid și lent, determinat de tulburări ischemice. Ochs (1971) efectuează ligatura arterei centrale a retinei și constată că anoxia determină o inhibiție a transportului axoplasmic. Aceleași rezultate le obține prin ligatura arterelor ciliare posterioare. Acidul adenozintrifosforic este indispensabil pentru transportul axoplasmic. Anoxia, ca și blocarea glicolizei, diminuă cantitatea de ATP și a creatinfosfatului, rezervele celulare de energie. Yu și col. (1972), după hipoxie prelungită, constată modificări ultrastructurale la nivelul terminațiilor sinaptice.

Encefalomielita alergică experimentală. Foarte multe cercetări au încercat să reproducă leziunile demielinizante autoimune. Omogenizate de țesut cerebral brut sau numai de substanță albă cu mielină purificată au fost utilizate, precum și proteina bazică encefalogenă a mielinei în combinație cu adjuvant Freund. După 10 zile de la injecție animalele de experiență prezentau paralizii letale (iepurele alb și maimuța). În sistemul nervos se produc infiltrate cu monocite, limfocite și celule plasmatice. Demielinizarea se produce însă numai în jurul infiltratelor cu mononucleare. Vaccinul tusei convulsive produce același infiltrat cu mononucleare ; teaca de mielină se fisurează la nivelul dublului strat lipo-

Scanned with OKEN Scanner

proteic. Fragmente de mielină transformate în corpi lipidici, globuloși, sînt apoi fagocitate.

Dacă se injectează o suspensie de bacili tuberculoși omorîți, în vitros se produce efectul demielinizant cu degenerarea celulelor retiniene începînd cu a 21-a zi de la injectare. La nivelul nervului optic mielina este fragmentată și se pun în evidență resturi mielinice în macrofage și celule gliale cu depunere ulterioară de colagen. Smith (1977) crede că distrugerea mielinei este în legătură cu eliberarea de enzime hidrolitice în timpul răspunsului imunitar.

Scanned with OKEN Scanner

Fiziologia căii optice pregeniculate

Mecanismul funcțional al celui de-al treilea neuron a căii optice poate fi descris în mod analitic urmînd excitabilitatea neuronală, conductibilitatea în lungul axonului și transmiterea sinaptică la nivelul corpului geniculat.

Excitabilitatea neuronală

Activitatea celui de-al treilea neuron a căii optice oscilează în mod continuu de o parte și de alta a stării de repaus între excitația necesară recepționării și emiterii mesajelor și inhibiția necesară pentru blocarea și izolarea neuronului de mediul înconjurător.

Sub influența luminii apare în nerv un fenomen cunoscut sub denumirea de potențial generator (potențial postsinaptic), rezultat al unui flux ionic dirijat de sinapsele și dendritele celulelor ganglionare în contact cu celulele bipolare și amacrine. Activitatea excitatorie și inhibitorie a neuronului reprezintă suma algebrică a activităților de depolarizare și hiperpolarizare, corpul neuronului acționînd ca un integrator. Atunci cînd este realizată o depolarizare suficientă pentru a atinge nivelul de descărcare de 10–15 mV, rezultă potențialul de acțiune. Acesta se propagă din porțiunea inițială a axonului atît în axon, cît și în masa neuronului. Descărcarea retrogradă are rolul de „ștergere completă a tablei" pentru reînceperea echilibrului între activitatea excitatorie și inhibitorie ce se efectuează asupra neuronului, făcîndu-l apt pentru o nouă excitație.

Excitabilitatea celui de al 3-lea neuron a căii optice urmează integral modelul neuronilor prevăzuți cu axoni. Procesul de traversare prin membrana neuronală a substanțelor se numește transport prin membrană. Forțele care asigură trecerea substanțelor prin membrană se pot grupa în două categorii : forțe pasive și forțe active.

Transportul pasiv. Transportul pasiv este atribuit unor forțe fizice și se realizează în virtutea unui gradient. Mecanismele de transport pasiv, ca urmare a unei viteze inegale de difuziune a ionilor prin membrana celulară, pot genera diferența de potențial, adică un potențial de difuzie. Interpretarea potențialului de repaus neuronal numai prin mecanisme pasive nu reflectă pe deplin realitatea, deși aceste mecanisme dețin un rol important în producerea sa. Forțele pasive după F. Schneider (1977) sînt :

– gradientul de potențial electrochimic în care este reunit gradientul de potențial chimic și cel electric. O diferență de concentrație sau de potențial chimic între două compartimente separate de o membrană determină difuziunea spontană a sub-

Scanned with OKEN Scanner

stanței cu potențial chimic ridicat către cel cu potențial chimic scăzut ;

– gradientul de presiune osmotică induce difuziunea solvenților din regiunea cu presiune osmotică mai mare către cea cu presiune osmotică mai mică ;

– gradientul de presiune hidrostatică determină difuziunea din zona cu presiune ridicată spre cea cu presiunea mai scăzută.

Unele substanțe insolubile în lipide pot traversa membrana printr-un transport de difuziune facilitată. Este o varietate de transport pasiv (fără consum de energie) facilitat prin existența unui transportor membranal. Astfel, glucoza se combină cu o substanță transportoare și formează un compus solubil în lipide ce difuzează mai ușor prin membrana celulară, unde se desparte de substanța transportoare, trecînd în celulă.

În cazul difuziunii ionilor în geluri, din cauza apei care există, trebuie să se ia în considerare dimensiunile ionilor hidratați, ce diferă de cele ale ionilor nehidratați (K^+ hidratat are diametrul de 2,4 Å, iar Na^+ hidratat are diametrul de 3,5 Å).

Difuziunea prin pori mai este influențată și de sarcina electrică a substanțelor ce trec prin membrană. Suprafața porilor celulari este încărcată pozitiv și de aceea substanțele negative trec prin pori mai ușor decît cele încărcate pozitiv, chiar dacă acestea au dimensiuni moleculare mai mici. De exemplu Cl^- trece de 360 000 mai repede decît K^+, deși dimensiunile lor sînt aproape egale. Permeabilitatea porilor diferă și este în funcție de compoziția lichidului extracelular. Astfel excesul de Ca în lichidul extracelular produce o scădere a permeabilității celulare, iar o creștere a lui produce efecte inverse.

Transportul activ. Într-un neuron neexcitat între partea internă și cea externă a membranei există o diferență de concentrație a diferiților ioni. În interiorul celulei este o concentrație mai mare de anioni interni ficși și ioni de K, în timp ce în fluidul extern este o concentrație mai mare de Na^+ și Cl^-.

Concentrația intracelulară a Na^+ este de 10 mEq/l, iar cea extracelulară de 142 mEq/l. Invers concentrația intracelulară a K^+ este de 150 mEq/l intracelular și 5 mEq/l extracelular. Tendinței sodiului de a difuza în interiorul celulei conform gradientului de concentrație, i se opune membrana neuronală care este puțin permeabilă pentru sodiu și destul de permeabilă pentru K^+. Cu izotopi radioactivi s-a pus în evidență un eflux de Na^+ (împotriva gradientului de concentrație prin transport activ de către pompa de Na^+). Efluxul de K^+ se produce pasiv prin difuziune datorită gradientului și membranei celulare mai permeabile la K^+. Menținerea diferențelor ionice de o parte și de alta a membranei se realizează deci printr-un transport activ, care pentru eliminarea unui ion de Na^+ în afara celulei, preia 4 ioni de K în celulă ceea ce a generat și denumirea de „pompă cuplată Na^+–K^+", sau deoarece cuplajul este variabil putînd depăși raportul de 1/4 în funcție de concentrația intercelulară a Na^+ de „pompă de Na^+". Transportul este activ cu consum de energie, deoarece blocarea metabolismului energetic cu dinitrofenol determină o egalizare de o parte și de alta a membranei. Sursa de energie pentru funcționarea acestei pompe este acidul adenozintrifosforic (ATP). Injectarea de ATP în axonii giganți intoxicați cu cianură restabilește funcția pompei de Na^+. Deci transportul activ se realizează contra gradient și de aceea este un proces ce are nevoie de energie.

Scanned with OKEN Scanner

Transportul activ este angrenat de substanțe purtătoare (transportori sau cărăuși) liposolubile de natură fosfatidică sau proteică, care se unesc cu ionul de transport pe una din fețele membranei celulare și după traversarea acesteia, îl eliberează pe cealaltă față a membranei. Există cîte un sistem transportor pentru fiecare ion, specificitatea fiind determinată fie de natura chimică, fie de natura unor substanțe ce catalizează reacțiile chimice specifice. Prin acest mecanism sînt transportați și alți ioni ca monozaharide, acizi aminați etc. Energia necesară pentru transportul activ al substanțelor este determinată de concentrația substanței transportate și este proporțională cu logaritmul raportului dintre concentrații.

$$\text{Energia (calorii/osmol)} = 1\,400 \log \frac{C_1 \text{ (ext.)}}{C_2 \text{ (int.)}}$$

adică transportul de un osmol de substanță contra gradient la o concentrație de 10 ori necesită 1 400 calorii.

Transportul activ prezintă două caracteristici de bază și anume specificitate și dependență de energetică celulară. Dar în schimbul celular, pe lîngă membrană, participă întreaga masă de citoplasmă ce determină legarea ionilor și substanțelor organice împotriva gradientului de concentrație determinat de însuși specificul metabolic celular.

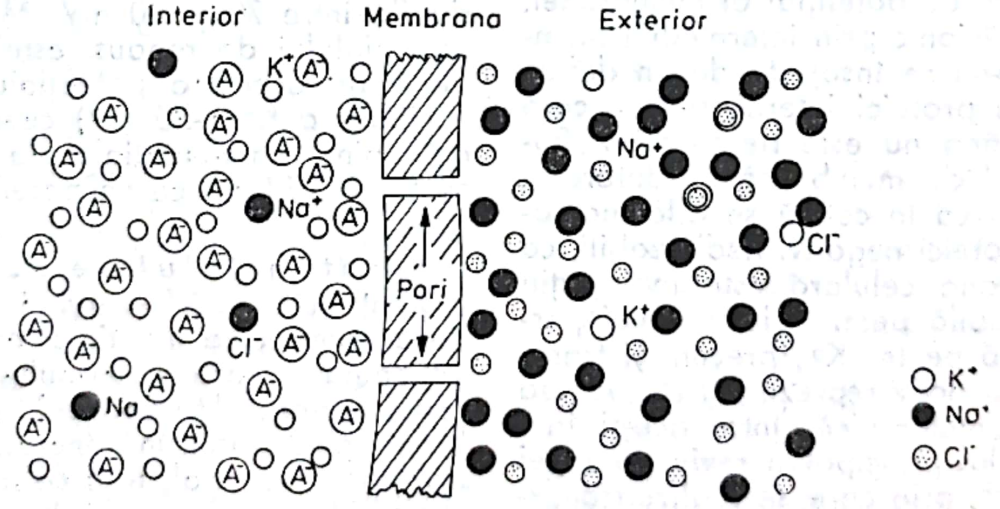

Fig. 1.35. Repartiția intra- și extracelulară a ionilor (Badiu și Teodorescu-Exarcu, 1977).

Potențialul membranei neuronale (potențialul bioelectric). Una din manifestările fundamentale de funcționare a membranei vii este potențialul bioelectric ca o reflectare a metabolismului. Potențialul bioelectric este constituit din potențialul de membrană și potențialul de acțiune.

a. *Potențialul de membrană* reprezintă diferența de potențial existentă între suprafața internă și cea externă a membranei celulare. Potențialul de repaus este rezultatul repartiției neuniforme a ionilor, a sarcinilor electrice, de o parte și de alta a celulei (fig. 1.35).

Datorită permeabilității selective a membranei neuronale se permite trecerea pasivă și liberă a anionilor, dar nu și a cationilor, cu excepția K^+ care circulă liber în ambele sensuri, ca și a unor mecanisme active (pom-

pa de Na^+ și K^+). Se realizează astfel o predominanță de anioni în interiorul celulei (anionii organici, Cl^- și o mare cantitate de K^+, dar foarte puțin Na^+) și o predominanță de cationi în exteriorul neuronului (concentrație mare de Na^+ și foarte mică de K^+). În figura 1.36, cercurile pline sînt reprezentate de Na^+, iar cercurile goale de K^+. Pompa ionică activă „A" duce înăuntru K^+ și expulzează Na^+; „B" reprezintă un canal ce permite intrarea Na^+; „C" reprezintă un canal ce permite ieșirea K^+, iar „D" este un canal care permite ieșirea K^+ pînă ce se stabilește un echilibru de potențial al membranei.

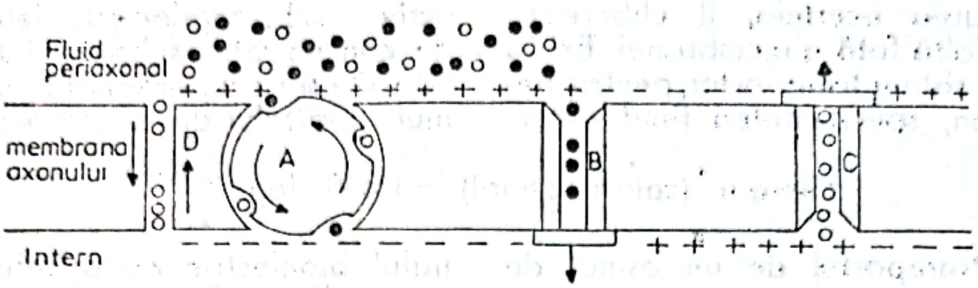

Fig. 1.36. Potențialul de membrană (după Maione și col., 1979).

Fluxul ionic prin intermediul membranei nu se însoțește de un deflux de ioni proteici interni, pentru care membrana nu este permeabilă. Potențialul de membrană se datorește faptului că în celulă se află macroioni proteici negativi nedifuzabili, că membrana celulară este mai puțin permeabilă pentru Na^+ și mai permeabilă pentru K^+, precum și transportului activ reprezentat de pompa ionică metabolică. Între acești factori rolul principal îi revine pompei de Na^+, prin care se realizează expulzarea sodiului din celulă cu menținerea unei concentrații interne de 10 mEq. Concentrația extracelulară a Na^+ este de 142 mEq, el difuzînd spre interior în virtutea gradientului de concentrație. Simultan cu pomparea sodiului la exterior, potasiul este pompat în interiorul celulei. Potasiul tinde să iasă mai repede din celulă decît să fie reținut, conform permeabilității membranei celulare care este mai mare de 50–100 de ori față de sodiu, cît și datorită gradientului de concentrație ($Ki = 140$ mEq și $Ke = 5$ mEq).

Anionii de Cl^- și HCO_3^- sînt respinși de sarcinile negative intracelulare și atrași de cele pozitive extracelulare. Mg^{++} se comportă ca și K^+, iar Ca^{++} ca și Na^+.

Diferența de potențial existentă între suprafața externă pozitivă și suprafața internă negativă este variabilă între 70 și 90 mV. Mărimea potențialului de repaus este apropiată de aceea a potențialului de echilibru a K^+ (–90 mV) ceea ce a determinat ca potențialul de repaus să fie considerat ca un potențial de K^+.

b. *Potențialul de acțiune* (potențialul de vîrf – spike) se produce atunci cînd un stimul oarecare acționînd asupra neuronului crește brusc permeabilitatea locală a membranei pentru ioni în general și pentru Na^+ în special, fapt ce modifică starea de repaus a membranei, determinînd depolarizarea ei. În cadrul potențialului de acțiune deosebim o fază de depolarizare și una de repolarizare.

Depolarizarea neuronului ca efect a stimulării (chimice, mecanice, electrice) într-un loc bine precizat al

Scanned with OKEN Scanner

membranei neuronale este susținută și gradată, fiind cunoscută sub numele de potențial generator. Pentru celula ganglionară a retinei legăturile specializate sînt cu celulele bipolare și amacrine motiv pentru care se mai numește și potențial postsinaptic.

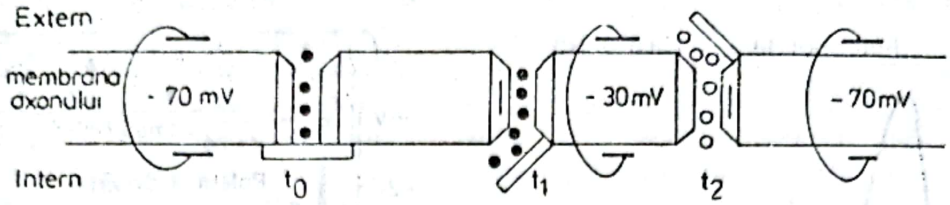

Fig. 1.37. Schema mecanismului care generează potențialul de acțiune.

Depolarizarea are loc sub acțiunea stimulului, după o latență de 0,1 ms. Crește selectiv permeabilitatea pentru Na^+, declanșîndu-se un flux masiv spre interiorul celulei cu tulburarea stării de repaus a membranei și determinarea depolarizării ei. Această permeabilitate crescută pentru sodiu durează 0,5 ms în timpul căreia negativitatea internă de −90 mV se pozitivează la +30 mV față de exterior. În figura 1.37 este schematizat mecanismul care generează potențialul de acțiune. În t_0 „canalele" pentru sodiu sînt închise. Diferența de potențial între plăcile condensatorului este de –70 mV ; în t_1 se deschide „canalul" pentru sodiu, iar diferența de potențial la început scade, apoi se inversează. În t_2 se deschide canalul pentru K, reinstalîndu-se potențialul de repaus.

Repolarizarea, adică refacerea potențialului de repaus, are loc prin reducerea bruscă a conductibilității membranei pentru sodiu. În momentul în care pozitivarea interioară a membranei a fost realizată, sarcinile pozitive din interiorul celulei sînt eliminate sub formă de K^+ care începe să se miște în exterior prin „canalele potasice" (separate de cele sodice). Ca o consecință, sarcinile din interior devin predominant negative, se produce o reîntoarcere spre starea inițială, proces denumit repolarizare. După cum am văzut, prin canalul t_2 (fig. 1.37) K^+ iese din celulă, permițînd reinstalarea potențialului de repaus.

Restabilindu-se potențialul de repaus, se reface și compoziția ionică a celulei, care nu mai este cea anterioară stimulării, deoarece în perioada de repaus în interiorul ei se aflau în cantități crescute K^+ și foarte puțin Na^+, iar după depolarizare exista mai mult Na^+ și mai puțin K^+.

Restabilirea unor concentrații normale de Na^+ și K^+ în mediul intern și extern al celulei se face cu ajutorul „pompelor" ionice care funcționează și în repaus și intensificîndu-și acțiunea reușesc să expulzeze Na^+ în exterior și să readucă K^+ în interior. Corespondentul electric al acestor activități îl constituie apariția postpotențialului negativ și pozitiv.

Potențialul de acțiune fiind dominat de Na^+ este numit și potențial de sodiu (fig. 1.38). Potențialele de acțiune nu se produc dacă celula se găsește într-un mediu fără sodiu, iar anestezicele locale prin scăderea permeabilității pentru sodiu nu mai declanșează excitația.

Înscrierea grafică a unui potențial de acțiune între un electrod de referință și un microelectrod plasat în interiorul unei fibre nervoase arată următoarele faze :

Scanned with OKEN Scanner

– perioada de latență de la stimulare pînă la apariția potențialului de acțiune cu o durată de 0,1 ms ;

– potențialul de vîrf, deflexiune cu amplitudine mare cu trei faze : *a)* creșterea rapidă a potențialului în

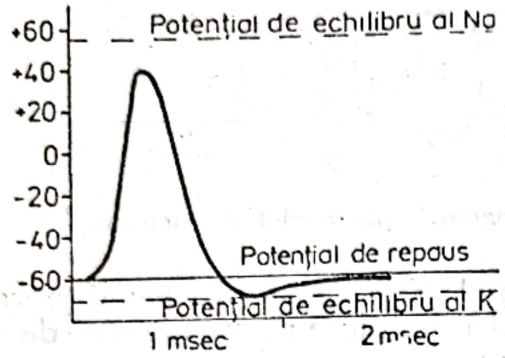

Fig. 1.38. Potențialul de acțiune sau potențialul de sodiu (după Maione și Moro, 1979).

decurs de 0,5 ms de la –90 mV la +30 mV corespunzînd fluxului ionilor de Na^+. Curentul care se produce este orientat spre interior ; *b)* revenirea rapidă a potențialului ce coincide cu sistarea trecerii ionilor de Na^+ ; *c)* postpotențialul negativ cu amplitudine de 1–5% față de aceea a potențialului de vîrf (5 mV) și durată de 10–30 ms. Acesta este generat de creșterea K^+ la exteriorul membranei. Suprafața membranei rămîne încă depolarizată (depolarizare reziduală) ;

– postpotențialul pozitiv cu amplitudine de 0,1–1% (2 mV) și durata de 50–180 ms. Se datorește faptului că potențialul în tendința de a reveni la repaus devine mai negativ (hiperpolarizare reziduală). Corespunde unei expulzii mai mari de Na^+ în afară, creînd astfel un exces de negativitate.

Raportînd excitabilitatea fibrei nervoase la fazele potențialului de acțiune deosebim :

a) perioada refractară absolută ce corespunde depolarizării din faza ascendentă a potențialului de vîrf ;

b) perioada refractară relativă în faza descendentă a potențialului de vîrf ;

c) perioada de hiperexcitabilitate ce corespunde postpotențialului negativ ;

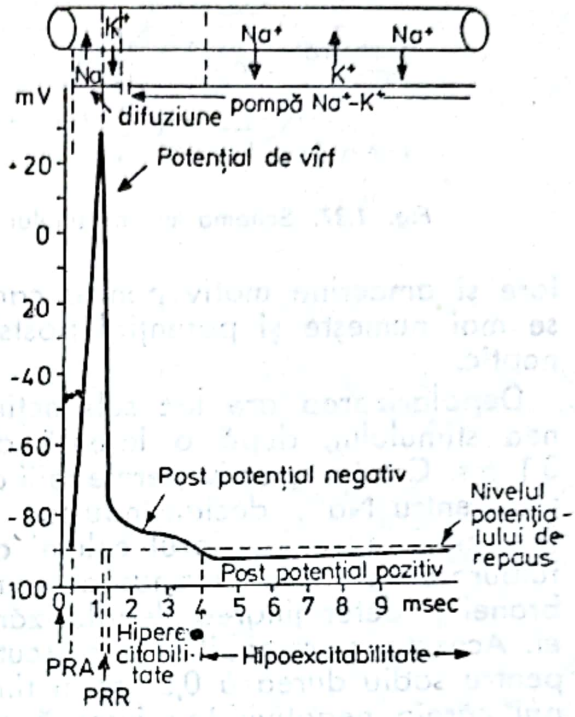

Fig. 1.39. Potențialul de acțiune și excitabilitatea fibrei nervoase (după Schneider, 1977).

d) perioada de hipoexcitabilitate ce corespunde postpotențialului pozitiv (fig. 1.39).

Potențialul de acțiune răspunde legii „tot sau nimic" care se propagă în lungul axonului. Un nou potențial de acțiune nu se poate genera pînă cînd nu se ajunge la un nou echilibru între concentrația internă și externă de Na^+ și K^+ numită perioada refractară.

Datorită capacității electrice a axolemei (1 F/cm^2) numărul ionilor de sodiu care trebuie să traverseze 1 cm^2 de membrană pentru ca potențialul său să treacă de la –70 mV la +55 mV este de $1{,}3 \times 10^{-12}$, ceea ce înseamnă că un ion de sodiu înlocuiește 100 000 ioni de potasiu. Aceasta face ca în

Scanned with OKEN Scanner

timpul potențialului de acțiune concentrația ionică înăuntru și în afara celulei să rămînă practic constantă și fenomenele să se poată repeta un timp foarte lung.

Cea mai ridicată zonă de excitabilitate a membranei celulare este în vecinătatea axonului, regiune numită și „hilul axonului" și care pe o distanță de 50–100 μ nu are mielină.

Intensitatea stimulului, care prin crearea potențialului generator dă naștere potențialului de acțiune, nu este codificat sub formă de variații de amplitudine, ci numai prin frecvența cu care potențialul de acțiune se generează, adică prin numărul undelor de vîrf care se creează într-o unitate de timp. Această relație se stabilește prin interacțiunea dintre potențialul generator care se menține și potențialul de acțiune care, din contră, este un element exploziv și este urmat de o revenire la condițiile inițiale ale membranei pentru care potențialul generator este în stare să producă declanșarea unui nou potențial de acțiune.

Conductibilitatea în lungul axonului

Potențialul de acțiune o dată generat se transmite de-a lungul fibrelor nervoase. Conducerea excitației în fibrele mielinice se face în salturi, din nod în nod. Deoarece porțiunea dintre noduri este acoperită de mielină, cu o mare rezistență electrică și impermeabilă ionilor, nu poate conduce excitația din aproape în aproape, zona activă a fibrei fiind aceea a strangulației Ranvier, unde se pot face schimburile ionice transmembranale. Impulsul nervos este condus astfel în salturi cu o viteză mult mai mare decît viteza de conducere în fibrele amielinice (fig. 1.40).

Ca efect al unei variații de potențial în aria potențialului generator, un flux de ioni este împins spre aria potențialului de acțiune. În această arie se generează variațiile tipice de potențial. Aceasta determină un flux ionic care merge atenuîndu-se în lungul tecii cu mielină a axonului. Acest curent este în cea mai mare parte transportat de ionii de potasiu alungați de intrarea ionilor de sodiu în timpul potențialului de acțiune. Axo-

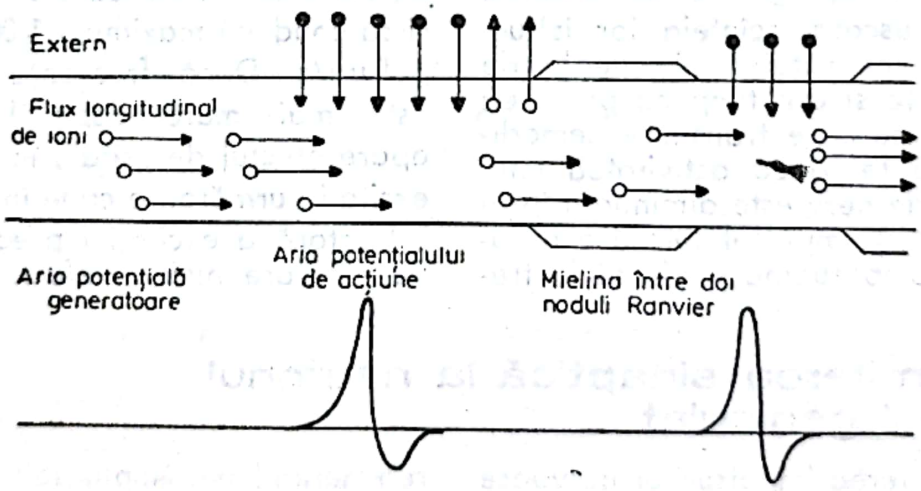

Fig. 1.40. Mecanismul de transmitere nervos (după Maione și Moro, 1979).

Scanned with OKEN Scanner

lema are de aceea caracteristica unui condensator capabil de a acumula curent pînă la un anumit nivel la care un curent venit ulterior să provoace o descărcare. Se produce astfel un curent de ioni între cele două fețe ale membranei. Acest flux de ioni transversal va provoca un nou flux de potasiu în lungul axonului, care la rîndul său va declanșa o nouă descărcare la nivelul membranei. La nivelul unui nodul Ranvier se generează un nou potențial de acțiune. Impulsurile de transmisie de la o fibră unică sînt totdeauna maximale după legea „tot sau nimic", iar conducerea se face fără pierderi de energie. Impulsul nervos nu descrește cu progresarea excitației prin fibra nervoasă. Fenomenul se produce din aproape în aproape ca scînteia care merge de-a lungul prafului de pușcă aprins. Dacă o porțiune din praful de pușcă este umezit înainte de scînteie, aceasta devine mai puțin intensă, cînd trece prin porțiunea umezită și se propagă mai încet. Dar imediat ce ajunge la următoarea porțiune uscată, scînteia iar izbucnește cu intensitatea și iuțeala de mai înainte și atît timp cît pulberea rămîne uscată se transmite nemodificată. La fel dacă activitatea unui segment de nerv este diminuată (prin alcool, eter), impulsul suferă o reducere de amplitudine și viteză la trecerea prin regiunea narcotizată, dar imediat ce ajunge la nervul integru își recapătă valoarea inițială.

Fluxul de ioni de potasiu se produce în ambele sensuri ale fibrei, numai că în sens retrograd va găsi membrana în perioada refractară și va fi fără efect. Astfel curentul este propagat în lungul nervului sub forma unor descărcări transversal succesive în sens ortograd. În fibra nervoasă variațiile de intensitate ale informației transmise se realizează numai prin modularea frecvenței potențialelor de acțiune. Adică răspunsul gradat de intensitatea stimulului este transmis în frecvență. Numărul maxim de excitații ce pot fi generate și transmise de o fibră nervoasă într-o unitate de timp se numește labilitate sau mobilitate funcțională. Nervii somatici au cea mai mare mobilitate (500–1 000/s). Faza refractară absolută a ciclului de excitabilitate a unei fibre nervoase, cu durata de minimum 1 ms în nervii cei mai excitabili, permite acestora o stimulare repetitiv artificială care să genereze și să conducă maximum 1 000 de impulsuri/s. Dacă frecvența excitației este mai mare decît labilitatea, apare efectul de „sită", în sensul că excitația următoare cade în perioada refractară a excitației precedente și nu mai are nici un efect.

Transmiterea sinaptică la neuronul corpului geniculat

Transmiterea impulsurilor nervoase de la cel de-al treilea neuron la corpul geniculat lateral, cu care este conectat, se face prin joncțiuni funcționale interneuronale denumite sinapse. Sosite prin fibre presinaptice, impulsurile nervoase determină inițierea răspunsurilor propagate apoi prin celula postsinaptică, transmiterea nefiind un simplu salt al potențialului de acțiune de la un neuron la altul, ci un proces mult mai complex. Sinapsa este formată dintr-o porțiune presinaptică, o porțiune postsinaptică și o fantă sinaptică (fig. 1.41).

a) *Segmentul presinaptic terminal sau axonic* se ter-

Scanned with OKEN Scanner

mină la locul de contact cu neuronul postsinaptic printr-o serie de fibre terminale, presinaptice lărgite denumite butoni sinaptici sau terminali. Este delimitată de o membrană prejoncțională și conține mitocondrii, neurofilamente și vezicule sinaptice cu mediatori chimici (sinaptozom). Veziculele sinaptice în număr de 10–15 000 au un diametru de 400–800 Å, delimitate de o membrană bistratificată cu o grosime de 40–50 Å.

b) *Segmentul postsinaptic* este reprezentat de membrana corespunzătoare zonei de contact de pe dendrită sau pericarion. La acest nivel sînt localizați receptorii chimici specifici substanțelor mediatoare eliberați de veziculele teritoriului presinaptic.

c) *Fanta sinaptică* are o mărime de aproximativ 100–200 Å, plină cu lichid extracelular și cu o rețea filamentară intersinaptică care asigură adezivitatea celor două membrane ce ar putea indica, după unii autori, prezența unui sistem canalicular. Trecerea informațiilor de la segmentul presinaptic la cel postsinaptic este legat de o activitate neurosecretorie ce implică una sau mai multe substanțe denumite convențional mediatori chimici. La acest nivel se descriu trei etape și anume :

– invazia influxului nervos în butonul sinaptic ;

– eliberarea mediatorului în fanta sinaptică ;

– propagarea transsinaptică a influxului nervos.

Invazia butonului sinaptic de către influxul nervos. Influxul nervos ajuns în butonul terminal al axonului determină schimburi ionice membranare cu eliberarea mediatorului chimic responsabil pentru transmiterea sinaptică.

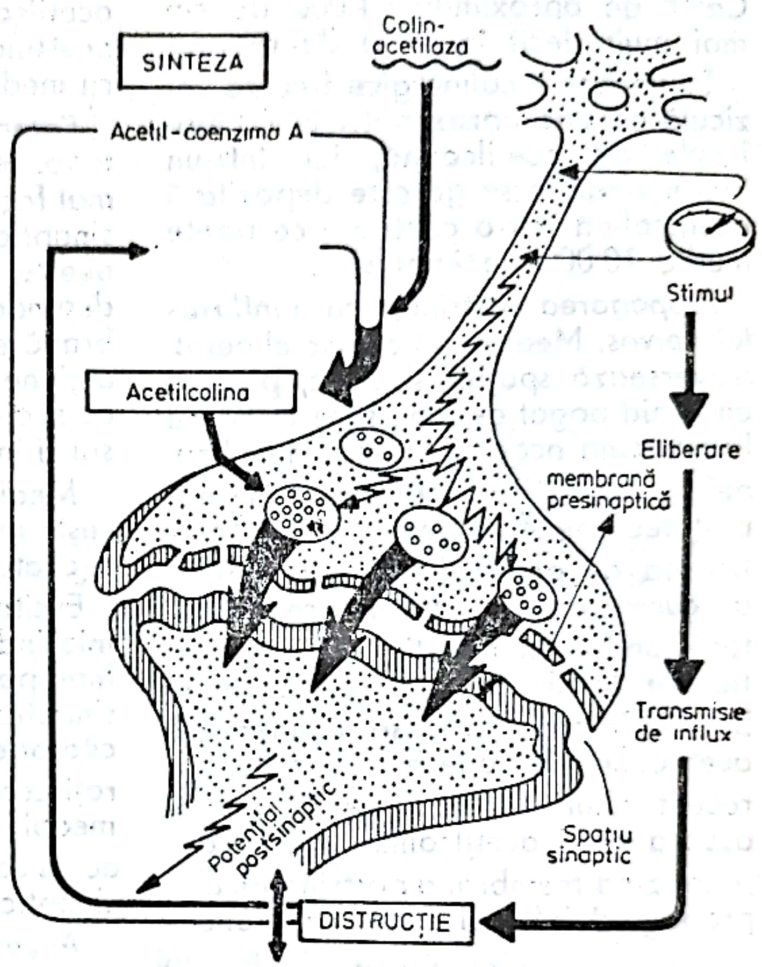

Fig. 1.41. Organizarea sinapsei colinergice (Quevanvilliers).

Eliberarea mediatorului în fanta sinaptică. În veziculele sinaptice ale nervilor colinergici, sinapsele ganglionilor simpatici și sinapsele neuroneuronale se află acetilcolina sub formă înalt concentrată. În stare de repaus, în fanta sinaptică, acetilcolina este în cantitate mică și insuficientă pentru a iniția un impuls nervos care să se propage în teritoriul postsinaptic determinînd numai un potențial mic, nepropagat, ce repre-

Scanned with OKEN Scanner

zintă „zgomotul de fond" al sinapsei. Depolarizarea tranzitorie a membranei postsinaptice, situată imediat sub butonii sinaptici activi determină creşterea permeabilităţii membranei postsinaptice pentru Na^+ şi Ca^{++} de aproximativ 1 000 de ori mai mult decît în stare de repaus.

În sinapsele colinergice fiecare veziculă conţine aproximativ 3 000 molecule de acetilcolină, iar într-un buton sinaptic se găseşte depozitată acetilcolină într-o cantitate ce poate media 10 000 de impulsuri.

Propagarea postsinaptică a influxului nervos. Mediatorul chimic eliberat, traversează spaţiul sinaptic, plin cu un lichid bogat de ioni, şi se va ataşa la proteina acceleratoare a membranei postsinaptice modificînd permeabilitatea specifică pentru ioni. Modificarea de permeabilitate, va creea un curent electric, ca urmare a calităţii ionilor implicaţi şi concentraţiei lor la nivelul celor două membrane. În cazul sinapsei colinergice, acetilcolina acţionează atît asupra receptorului acetilcolinergic, cît şi asupra celui acetilcolinesterazic, depolarizînd membrana postsinaptică şi propagînd influxul excitator. Concomitent are loc o inactivare a acetilcolinei de către acetilcolinesterază pentru ca membrana postsinaptică să poată din nou fi aptă pentru a recepţiona un nou mesaj (fig. 1.42).

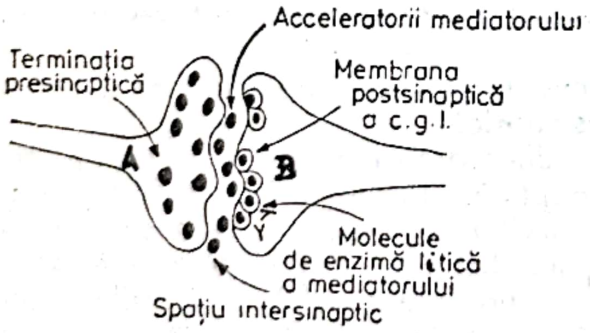

Fig. 1.42. Schema unei sinapse.

În figura 1.42, (A) constituie terminaţia sinaptică a celulei ganglionare ; (B) membrana postsinaptică a neuronului din corpul geniculat lateral ; (punctele negre) veziculele mediatorului chimic ; (γ) moleculele de acetilcolinesterază. Pe membrana postsinaptică se observă acceleratorii mediatorului.

Potenţialele postsinaptice de excitaţie. Mediatorul chimic în mod normal face permeabilă membrana postsinaptică la sodiu şi potasiu. Efectul acestei creşteri de permeabilitate va depinde deci de potenţialul de membrană existent în momentul intrării în acţiune a mediatorului şi va permite ca sodiu să intre mai mult decît potasiu şi invers.

Mediatorii chimici, în ceea ce priveşte membrana postsinaptică, pot fi excitatori sau inhibitori.

Excitaţia presinaptică transmisă chimic induce fie o depolarizare, fie o hiperpolarizare în membrana postsinaptică, după cum sinapsa este excitatorie sau inhibitorie. Sînt consideraţi acceleratori aceia care cresc permeabilitatea pentru sodiu şi inhibitori aceia care cresc permeabilitatea postsinaptică pentru ionul de clor.

Aceasta se însoţeşte practic de o creştere a potenţialului de membrană în aşa fel încît face mai dificilă intrarea sodiului. În acelaşi timp clorul va intra în celulă dacă membrana este depolarizată şi va ieşi din celulă cînd membrana este hiperpolarizată (fig. 1.43).

Potenţialul postsinaptic de excitaţie este generat în urma depolarizării membranei postsinaptice de către mediator, care o face permeabilă pentru sodiu timp de 1 ms. Potenţialul postsinaptic de excitaţie durează 15 ms şi are o amplitudine direct proporţională cu acetilcolina eliberată, permiţînd sumarea par-

Scanned with OKEN Scanner

țială și temporară a stimulilor. Astfel stimulînd simultan cu stimuli sub prag un număr de terminații excitatorii presinaptice are loc o creștere progresivă a valorii potențialului postsinaptic. Dacă potențialul postsinaptic este suficient de intens și depășește 10–30 mV se generează potențialul de acțiune propagat al neuronului. Potențialul postsinaptic de inhibiție este expresia hiperpolarizării membranei postsinaptice la valori de pînă la –5 mV fapt ce reduce excitabilitatea. El este generat de mediatorii cu efecte inhibitorii ce induc o mărire a permeabilității membranei față de potasiu și clor fără a influența permeabilitatea pentru sodiu.

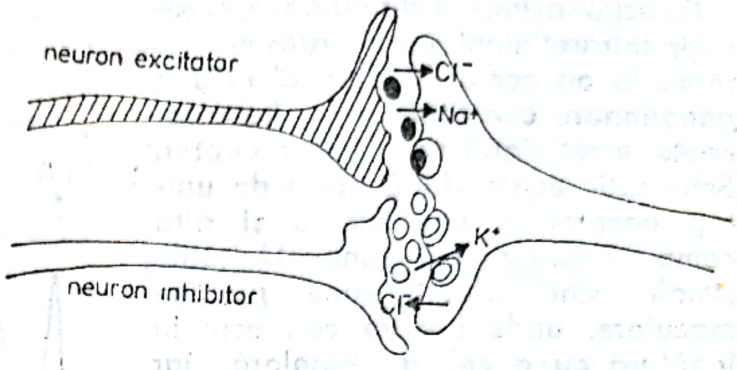

Fig. 1.43. Schema unei sinapse complexe. În porțiunea membranei excitate intră sodiul și clorul, iar în porțiunea membranei inhibate intră potasiul și iese clorul.

Mediatorul este eliberat în pachete multimoleculare (cuante). Efectul său pare a fi mai mult în funcție de numărul de pachete care sînt stimulate decît de mărimea lor.

Acidul gamma-aminobutiric (GABA) induce eliberarea mediatorilor cu rol esențial în sinapsele inhibitorii. Tot efect inhibitor are glicolul și taurina. Unele substanțe medicamentoase au efect colinomimetic prin stimularea receptorilor colinergici (esteri ai colinei, muscarina, pilocarpina) sau prin blocarea colinesterazei cu efect anticolinesterazic (ezerina, miostina); altele au efect anticolinergic (atropina, scopolamina, ganglioplegicele).

Excitarea celulei ganglionare

La nivelul celulelor ganglionare este analizat mesajul vizual, transmis apoi la centrii superiori. Acesta conține elemente de recunoaștere a formei, culorii și mișcării obiectelor. La nivelul celulelor vizuale (neuroni de ordinul I) și a celulelor bipolare (neuroni de ordinul II) sînt potențiale gradabile cu variații de amplitudine în funcție de stimuli. Plecînd de la celulele ganglionare influxul nervos este transmis sub formă de vîrfuri de potențial (spikes) de aceeași amplitudine, dar cu frecvențe diferite. La nivelul celulelor vizuale și bipolare apare o modulație de amplitudine a mesajului vizual, pe cînd la nivelul celulelor ganglionare apare o modulație de frecvență. Informația căpătată este parțial integrată spațio-temporar și sumată datorită prelucrării intraretiniene efectuată la nivelul celulelor bipolare și orizontale, pe de o parte, și celulelor ganglionare și amacrine, pe de altă parte.

Cîmp receptor retinian. Substratul material al informațiilor transmise prin nervul optic îl constituie citoarhitectura retiniană orientată pe două direcții principale, perpendiculare una față de alta :

— una dispusă în axul optic și formată din celule vizuale, bipolare și ganglionare. Axonul lor transmite informațiile culese și elaborate de-a lungul întregului lanț ;

Scanned with OKEN Scanner

— o a doua direcție orientată transversal, asigurată la două niveluri și anume la nivelul stratului plexiform extern de către celulele orizontale, iar la nivelul stratului plexiform intern de către celulele amacrine.

Direcția axială. Totalitatea neuronilor intraretinieni care transmit informația pe același axon al celulei ganglionare constituie o unitate receptorie retiniană sau cîmp receptor. Schematic există două tipuri de unități receptorii : una simplă și alta compusă sau în ciorchine. Unitățile simple sînt caracteristice regiunii maculare, unde fiecare con este în legătură cu o celulă bipolară, iar aceasta cu o celulă ganglionară. Prin acest mod de conectare fiecare receptor macular are în final un canal propriu de transmitere, ceea ce asigură o descifrare fină, punct cu punct, a imaginii proiectate pe mașulă cu o acuitate vizuală foarte bună. Transmiterea este de tip I – I – I.

În afara regiunii maculare, la periferie, pentru fiecare celulă ganglionară există un buchet de celule bipolare, iar fiecare celulă bipolară este în legătură cu un număr mare de celule vizuale. Transmiterea este de tip m-n-I.

Prin acest mod de conectare în interiorul cîmpului receptor se realizează două niveluri de sumare spațială a excitației formată din membrana somato-dendritică a celulelor bipolare și ganglionare (fig. 1.44).

Întinderea cîmpului receptor crește în spațiu retinian din centru spre periferie.

Direcția orizontală. Celulele orizontale sînt dispuse paralel cu suprafața retinei și sînt alcătuite dintr-un corp celular cu multiple arborizații dendritice și un buchet de arborizații axonice. Cele două buchete de arborizații lucrează independent. Corpul celular primește mesaje exclusiv de la bastonașe și faptul că o celulă orizontală este mare, face ca ea să primească mesaje de pe o suprafață întinsă retiniană, realizînd de asemenea un cîmp receptor. Informația astfel sumată este transmisă celulelor bipolare cu care realizează de asemenea legături sinaptice, fapt care face ca cele două cîmpuri receptorii ale bipolarilor și ale celulelor orizontale să se interfereze și să se suprapună funcțional.

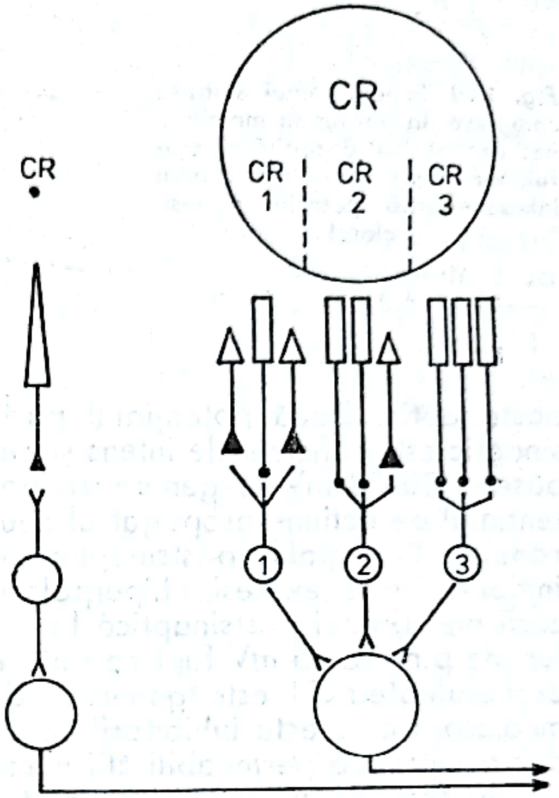

Fig. 1.44. Unități receptoare simple și în ciorchine.

Răspunsul celulelor bipolare (neuroni de ordinul II)

S-au plasat microelectrozi în celulele bipolare și prin excitarea luminoasă focalizată pe diferite puncte ale suprafeței retiniene s-a constatat că stimulul luminos care cade în cîmpul lor receptor determină depo-

Scanned with OKEN Scanner

larizarea şi hiperpolarizarea cu caracteristicile potenţialului postsinaptic.

S-a evidenţiat astfel existenţa a două feluri de celule bipolare, cu o

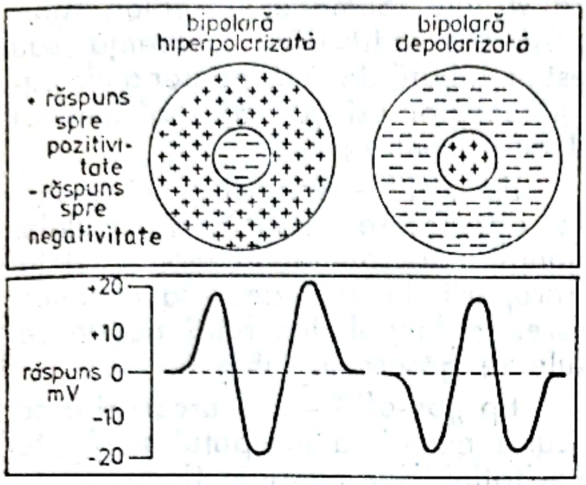

Fig. 1.45. Cîmpul receptor al celulelor bipolare.

structură funcţională diferită a cîmpului lor receptor (fig. 1.45).

Cîmpul receptor, atît pentru celulele bipolare hiperpolarizate, cît şi pentru cele depolarizate, este heterogen, fiind format din două zone :

– una centrală ocupînd suprafaţa retiniană, corespunzătoare conexiunilor sinaptice axiale (celula vizuală – bipolară) ;

– o a doua zonă mult mai întinsă, concentrică cu prima, de polaritate opusă centrului, corespunzătoare transferării pe bipolare a cîmpului receptor mai larg al celulelor orizontale. Antagonismul dintre centru şi periferie creşte sensibilitatea celulelor bipolare şi ajută la recunoaşterea contrastelor luminoase.

Celulele bipolare sînt la rîndul lor influenţate de celulele vizuale şi celulele orizontale. Unele celule orizontale au la lumină un răspuns contrar (orizontale C), iar altele răspund numai cu un potenţial hiperpolarizat susţinut. Fotoreceptorii se hiperpolarizează la lumină şi depolarizează la întuneric cu o evoluţie temporară mai mare pentru conuri şi mai mică pentru bastonaşe. Celulele orizontale, la rîndul lor, par a fi în stare de a depolariza fotoreceptorii. Datorită acestor numeroase conexiuni intraretiniene rezultă că un cîmp receptor al unui fotoreceptor, adică spaţiul înconjurător în stare de a excita fotoreceptorul, este mult mai mare decît deschiderea angulară a fotoreceptorului însuşi.

Răspunsul celulelor ganglionare (neuroni de ordinul III)

Toate informaţiile transmise la corpul geniculat lateral prin nervul optic sînt elaborate de celulele ganglionare.

Celulele amacrine influenţează răspunsul celulelor ganglionare. Celulele amacrine răspund la o stimulare luminoasă cu variaţii fugace de potenţial şi par a fi singurele elemente preganglionare la nivelul cărora intervine fenomenul de totul sau nimic. Celulele amacrine, mai mult, sînt în stare să recepţioneze prezenţa unui stimul luminos, dar şi variaţii de intensitate luminoasă, fie că este vorba de o creştere sau o diminuare a luminozităţii. Celulele bipolare şi amacrine modulează activitatea celulelor ganglionare „on" cu o anumită specificitate dimensională cu ajutorul sinapselor colinergice Ca^{++} dependente. Celulele „off" răspund în schimb la acetilcolină în mod neuniform fapt care face să se creadă că şi acestea sînt controlate de sinapse colinergice.

Transformarea imaginii vizuale în potenţial de acţiune este rezultatul unei elaborări considerabile. Celula ganglionară culege, selectează, transformă şi codifică informaţiile primite din cîmpul retinian, corespondent. Ele primesc informaţii în direcţie axi-

Scanned with OKEN Scanner

ală de la bipolare și în direcție transversală de la amacrine ceea ce determină la fel un cîmp receptor heterogen, cu antagonism centru/periferie. Integrarea este însă mult mai complexă, fapt ce creează o mare varietate de răspunsuri și tipuri de celule receptoare. Dintre acestea menționăm :

– celule ganglionare cu cîmp receptor foarte larg ce decelează intensități mici de iluminare, sau extrem de mici, din regiunea maculară și care transmit detalii de formă ;

– celule ganglionare cu cîmp receptor orientat în direcția deplasării stimulului pe retină ;

– celule ganglionare detectoare de uniformități, cu cîmp receptor larg care răspund numai cînd întreg cîmpul este luminat sau întunecat etc.

Prin microelectrozii implantați în nervul optic se obțin trei feluri de răspunsuri :

– tip „on" – plecînd de la o frecvență de bază corespunzătoare zgomotului de fond, lentă și neregulată, ritmul impulsurilor suferă o accelerare bruscă puțin după apariția stimulilor, apoi diminuă și se stabilizează. Stimulul are aici un rol excitator atunci cînd este o concentrație de lumină incidentă mai mare în centru cîmpului receptor și diminuă atunci cînd se produce o scădere a luminii centrale sau cînd lumina crește la periferie. Dacă stimulul este foarte lung, frecvența diminuă progresiv și revine după un timp la ritmul de bază. Astfel se explică ștergerea imaginilor retiniene în percepția vizuală. Suma impulsurilor transmise este redusă ca frecvență sau este inhibată dacă la periferia cîmpului receptor există cîmp mai luminos decît în centru ;

– tip „off" – răspunsuri ce constau în descărcare ritmică a celulelor ganglionare numai în momentul întreruperii luminii deci la deconectare. În timpul iluminării aceste celule se găsesc în inhibiție ;

– tip „on-off" – descărcări ritmice, scurte numai la începutul și sfîrșitul excitației, dar nu și în timpul iluminării. Acest mod de răspuns constituie o interferență a celor două răspunsuri, deoarece la conectarea circuitului luminos apare procesul de excitație care ulterior trece în proces de inhibiție (fig. 1.46).

Explicația constă în faptul că în centrul retinei fiecare celulă ganglionară primește impuls de la un singur con, pe cînd în restul retinei o celulă ganglionară primește impulsuri de la mai multe celule receptoare. Atunci cînd fasciculul de lumină cade în centrul unui cîmp re-

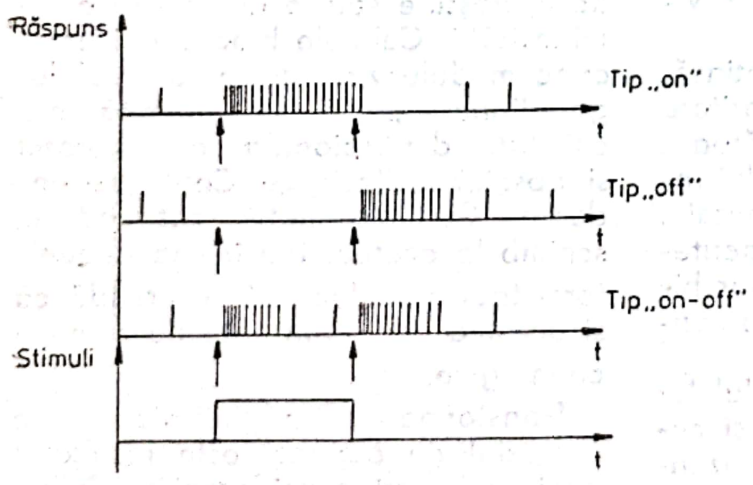

Fig. 1.46. Tipuri de răspunsuri ale celulelor ganglionare la stimulul luminos.

Scanned with OKEN Scanner

ceptor, celulele fotoreceptoare din centru se descarcă în timpul iluminării (on), celulele periferice numai la închidere (off), iar cele intermediare atît la conectare cît și la deconectare (on-off) (fig. 1.47).

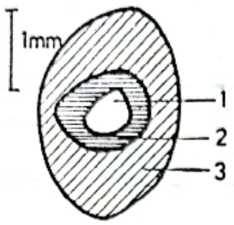

Fig. 1.47. Cîmpuri receptoare ganglionare : celule on (1) ; celule on-off (2) ; celule off (3).

Integrarea la nivelul intraretinian conduce la apariția de semnale ce marchează începutul și sfîrșitul excitației (fibre on-off), durata ei (on) sau numai sfîrșitul ei (off).

Scoarța cerebrală analizează momente separate și prin interpolare reconstituie continuitatea excitației. Este un mod asemănător cinematografiei.

Există celule ganglionare a căror activitate de bază este excitată de lumina cu o anumită lungime de undă și inhibată de o altă lungime de undă. În acest fel au putut să fie identificate celulele ganglionare excitate de culoarea roșie și inhibate de culoarea verde (celulele roșii-verzi) și celule excitate de albastru și inhibate de galben (celule galben-albastre) (fig. 1.48). Aceste celule au un comportament analog cu acela demonstrat și pentru celulele orizontale C (cromosensibile) și indică existența unui mecanism de discriminare cromatică la nivelul celulelor ganglionare.

Sistematizarea celulelor ganglionare

Pe baza unor criterii morfofuncționale (mod de răspuns, viteza conducerii potențialului de acțiune), Kuffler (1952), iar mai tîrziu Fukuda și Stone (1974), sistematizează celulele ganglionare în celule Y, X și W (fig. 1.49).

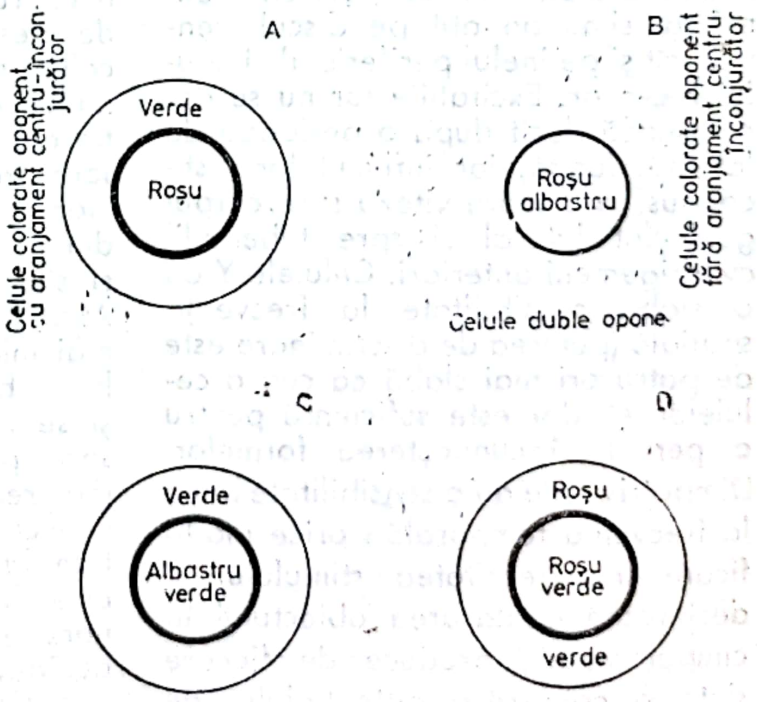

Fig. 1.48. Cîmpuri receptoare colorate.

Celulele Y. Sînt celulele ganglionare cele mai mari, caracterizate printr-o descărcare tranzitorie („transient cells") ca răspuns la un stimul luminos. Cîmpul lor receptor, situat de obicei la periferia retinei prezintă o suprafață mare (1 la 3°, la pisică).

Din punct de vedere funcțional au proprietatea de a suma în manieră neliminară stimulii luminoși care imprimă simultan atît pe discul central, cît și pe inelul periferic al cîmpului receptor. Excitațiile lor nu se declanșează decît după o perioadă de latență lungă, iar influxul lor este condus cu o mare viteză spre corpul geniculat lateral și spre tuberculii cvadrigemeni anteriori. Celulele Y au o slabă sensibilitate la frecvența spațială (puterea de discriminare este de patru ori mai slabă ca cea a celulelor X), dar este suficientă pentru a permite recunoașterea formelor. Dimpotrivă ele au o sensibilitate bună la frecvența temporală : orice modificare în intensitatea stimulului și deci toată deplasarea obiectului în cîmpul vizual, produce de fiecare dată o creștere a potențialului de acțiune sau o inhibiție pasageră. În complexul retinian, apar puțin numeroase, în jur de 1%. Au o concentrație maximă de 9% în centru și 30% la periferie. Au un axon care se divide în două, proiectînd o ramură spre prozencefal și una spre mezencefal. Axonii celulelor Y sînt cei mai mari din cei care alcătuiesc nervul optic.

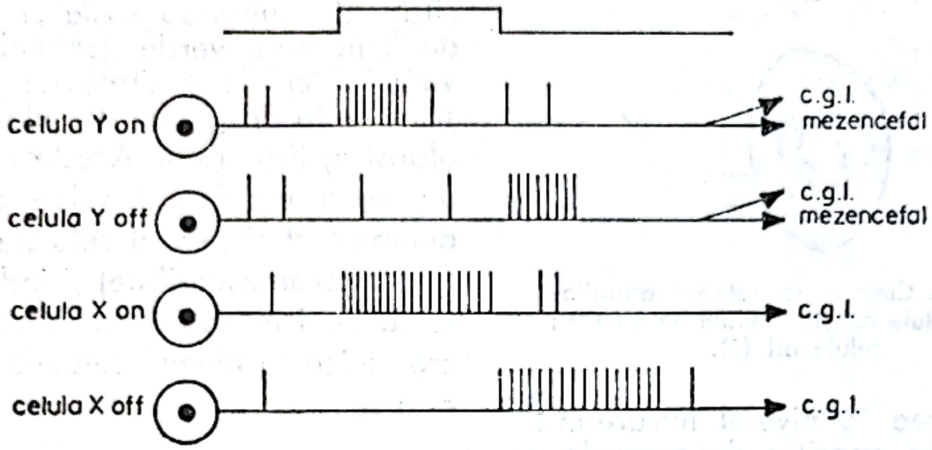

Fig. 1.49. Principalele tipuri de celule ganglionare și proiecția lor.

Celulele X sînt mai mici față de neuronul Y și se caracterizează printr-un răspuns „tonic", printr-o serie de descărcări susținute („sustained cells") pe toată durata de timp a stimulului. Au un cîmp receptor mai puțin amplu ca celulele Y și prezintă o oarecare aliniere în capacitatea de sumare a răspunsurilor. Reprezintă 40% din totalitatea celulelor ganglionare și sînt concentrate în aria centrală. Axonii neuronilor X, de un diametru mai mic, sînt conectate direct la celulele bipolare (Werblin și col., 1969) și se îndreaptă în mod preferențial spre prozencefal și într-o cantitate mai redusă spre mezencefal. Ele se conectează printr-o mare sensibilitate la frecvența spațială. Rolul lor este de a permite o bună discriminare a detaliilor, asigurînd o bună acuitate vizuală.

Celulele W reprezintă 55–60% din totalitatea celulelor ganglionare și constituie un grup destul de neomogen. Au două caracteristici comune :

Scanned with OKEN Scanner

neuroni mici și care emit un axon de un diametru mic și o direcție, în mod special spre mezencefal.

Proiecția spațială a acestor trei tipuri de celule este oarecum caracteristică (tabelul nr. 2).

TABELUL 2

PROIECȚIA DIFERITELOR TIPURI DE CELULE GANGLIONARE RETINIENE

Celule retiniene	Proiecția spre encefal
X nazale	C G L controlateral
Y nazale	C G L și coliculul superior controlateral
W nazale	coliculul superior controlateral
X temporale	C G L omolateral
Y temporale	C G L și coliculul superior omolateral cu o mică cantitate și controlateral
W temporale	mezencefal omo și controlteral

Astfel celulele W din hemiretina nazală orientează axonii lor spre coliculul superior controlateral. Celulele X nazale emit axonii direct la corpul geniculat lateral de partea opusă cu o mică proiecție directă în mezencefal, dar nu și în coliculul superior. Totalitatea celulelor Y nazale emit axoni care se ramifică atît la coliculul superior, cît și la corpul geniculat controlateral.

Celulele X a hemiretinei temporale emit axonii la corpul geniculat omolateral cu o mică proiecție directă în mezencefal de aceeași parte. Celulele Y a hemiretinei temporale se orientează fie la coliculul superior omolateral, fie la corpul geniculat omolateral, dar o cantitate emit axoni care ajung atît la coliculul superior, cît și la corpul geniculat lateral de partea opusă. De notat că 50% din celulele W din hemiretina temporală, ca toți neuronii cu activități fazice, își orientează axonii la mezencefalul controlateral, în timp ce cealaltă jumătate de neuroni cu proprietăți tonice, ajung în mezencefalul de aceeași parte.

La primate, Gouras (1972) distinge celulele fazice (probabil celulele Y) mai frecvente la periferie și celulele tonice (probabil celulele X) mai frecvente în aria centrală. Acestea din urmă au o organizare clară „on-off".

Sumația și inhibiția

Hunt și Jacobson (1972) s-au ocupat de fenomenele de sumație și inhibiție la nivelul celulelor ganglionare, la *Xenopus*. Dacă voim să determinăm pragul de excitație al unei mire prezentate pe un fond mai mare și dacă mărimea fondului nu depășește mărimea ariei centrale a cîmpului receptor al celulei ganglionare respective, efectul stimulului (mira) și al ariei fuzionează și ca urmare se produce o scădere a pragului de excitație luminoasă, deci un fenomen de sumație. Atunci cînd însă mărimea ariei fondului depășește limitele centrale a cîmpului receptor, pragul perceptiv al stimulului crește, deoarece intervine fenomenul de inhibiție. Pentru celula X aria centrală cîmpului receptor înăuntru cărora au loc fenomenele de sumație este foarte mică (0,5°–1°), iar atunci cînd stimulul luminos este mai mare de această valoare, pragul se înalță din cauza fenomenului de inhibiție (fig. 1.50).

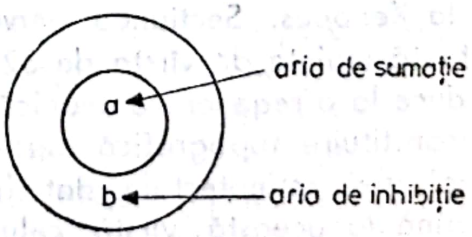

Fig. 1.50. Sumația și înhibiția.

Pentru celulele Y, aria de sumație este mai întinsă, iar aria de inhibiție mai redusă sau chiar absentă.

Scanned with OKEN Scanner

Plasticitatea celulelor ganglionare

S-a discutat mult despre puterea de adaptare a celulelor ganglionare la stimulii vizuali. Experiențe făcute pe maimuțe au arătat că animalele lipsite de lumină pînă la vîrsta de 7 luni, nu prezintă deficite vizuale ireversibile, iar celulele ganglionare nu prezintă leziuni. Aceasta deoarece la naștere celula ganglionară nu este complet dezvoltată și prezintă o oarecare plasticitate. Dacă însă animalul este crescut normal în primele 7 luni, dar apoi este lipsit de lumină pentru o perioadă de 14 luni, integritatea anatomică a celulei ganglionare, complet dezvoltate la această vîrstă, suferă un proces de degenerare transinaptică la nivelul neuronilor corpului geniculat lateral (Cleland și col., 1972).

Tulburările vizuale cele mai grave constau în funcția de recunoaștere a formelor. Lumina deci, dacă nu este absolut necesară în perioada de dezvoltare a celulei ganglionare, este absolut necesară în menținerea funcției și a integrității sale. Efecte asemănătoare au fost descrise la copii cu cataractă congenitală operată tardiv care nu mai corectează după îndepărtarea cristalinului opac.

Sperry (1963), Hunt și Jacobson (1972) menționează aceleași fenomene privind regenerarea fibrelor optice la *Xenopus*. Secțiunea nervului efectuată înainte de vîrsta de 32 de zile duce la o regenerare axonică cu o reconstituire topografică perfectă a proiecției retinotectale, dat fiind că pînă la această vîrstă celulele ganglionare nu au ajuns la maturitate perfectă. La speciile mai evoluate este necesar de a se efectua studii în continuare pentru a se stabili limitele maxime a plasticității celulelor ganglionare.

Conductibilitatea impulsurilor nervoase în lungul nervului optic

Posibilitatea nervului de a conduce unde de depolarizare constituie conductibilitatea nervoasă. Transmiterea mesajului vizual se face concomitent prin mai multe fibre deoarece fiecare fibră are o capacitate de transmitere redusă, impulsurile fiind capabile numai de mici oscilații de amplitudine. Impulsul nervos este un element de cod stereotip, ca în codul Morse. Aceasta presupune că prin aceeași fibră optică nu se pot transmite mai multe informații într-un timp scurt. Pentru a transmite forma, culoarea, mișcarea obiectelor sînt puse în acțiune unde de depolarizare în o multitudine de fibre paralele. Pentru ca impulsul nervos să nu sufere pe parcurs pierderi de informații, distorsiuni și perturbări, fibra nervoasă respectă o serie de legi :

– legea „tot sau nimic" potrivit căreia fibrele nervoase răspund cu acțiune maximă la un stimul prag sau mai mare. O dată generat un potențial de acțiune, el este transmis nemodificat, iar amplitudinea poate fi considerată practic constantă ;

– legea conducerii izolate a impulsului propriu la nivelul fiecărui axon ce se realizează datorită prezenței tecii de mielină ;

– legea conducerii nedecrementiale. O dată generat un potențial de acțiune, el este transmis nemodificat, fără pierderi. Impulsul nervos este multiplicat la nivelul terminațiilor axonale. Distorsiunea eventuală a mesajului vizual se corectează la nivelul stațiilor releu și la nivelul cortexului prin comparare cu informațiile primite anterior ;

– legea conducerii bilaterale în ambele sensuri, dar ea este limitată la nivelul sinapselor care nu conduc excitațiile decît în sens ortodromic.

Scanned with OKEN Scanner

Nervul optic trebuie să fie integru anatomic și funcțional adică să nu fie comprimat, inflamat, anoxic.

Perturbările apărute de-a lungul traseului pot să se suprapună sub forma unui zgomot de fond care să influențeze informația primară. Dar stimulii subliminari nu pot străbate mai mult de 1–2 μ de-a lungul unei fibre nervoase fără a fi distorsionat sau atenuat.

Viteza de conducere în nervul optic

Viteza de conducere a potențialului de acțiune diferă de la un nerv la altul, în funcție de grosimea fibrei, grosimea tecii de mielină, distanța internodală, cît și în interiorul aceluiași nerv, în funcție de grosimea axonilor. Fibrele mielinice cele mai groase (10–20 μ) au cea mai mare viteză de conducere de 20–120 m/s, în timp ce fibrele mai subțiri (1,2 μ) au o viteză de conducere de 3–5 m/s.

Hoffman și Stone (1971) individualizează, în nervul optic, trei grupe de fibre, în funcție de viteza de transmitere, t_1, t_2 și t_3. Primul grup cuprinde fibre groase cu diametru de 7–15 μ cu viteză rapidă de transmitere de 40 m/s, avînd originea în celule Y. Al doilea grup cu fibre cu diametru de 5–7 μ cu o viteză de 26 m/s, avînd originea în celulele X. Al treilea grup are diametru de 3–5 μ, cu o viteză de conducere de 3–10 m/s și cu originea în celulele W.

La nivelul corpului geniculat lateral sînt celule de releu pentru mesaje vehiculate de axonii celulelor ganglionare X, Y, W. Astfel, Wilson și col. (1976) găsesc la pisică prin cercetări electrofiziologice 11,5% celule de releu pentru axonii W, 48,4% pentru axonii X și 22,3% pentru axonii Y cu o netă separare în diferite straturi. Rezultă că cortexul cerebral primește impulsuri de la toate cele trei tipuri de celule ganglionare, impulsuri care sînt transmise separat și paralel.

Structuri colaterale.
Fiziologia celulei gliale

Nervul optic fiind un fascicul de substanță albă care unește celulele ganglionare ale retinei de acele ale corpului geniculat lateral, corpul celular și axonul său este înconjurat de celule gliale reprezentate de celulele Müller la nivelul corpului celular, oligodendroglia și astroglia sau nevroglia adevărată la nivelul axonilor. Celulele gliale se interpun între capilare și celulele nervoase, fapt pentru care li s-a atribuit o funcție de transport special și un mecanism homeostazic cerebral în funcția celulelor nervoase. Celulele gliale deși au o structură biochimică asemănătoare cu aceea a neuronului, diferența constă în absența substanței cromatofile Nissl, în conținutul și compoziția ARN-ului. În celula glială se găsesc cantități mai mici de ARN. În timp ce în ARN-ul neuronal predomină guanina, în cel glial predomină citozina.

Celulele gliale spre deosebire de neuroni nu posedă capacitatea reaenerării modificărilor conductanței membranei și nici a impulsurilor conductoare, deci ele nu participă la transmiterea influxului nervos.

Un axon fără celula glială continuă să conducă în mod regulat fiecare excitație a celulei numai atunci cînd aceasta este introdusă în ser fiziologic. Celulele gliale participă la sinteza mediatorilor chimici ai sinapselor, deși Nachmansohn (1971) arată că această acțiune nu este specifică, proprietatea putînd să o aibă și alte

Scanned with OKEN Scanner

celule ca fibroblaștii. Celulele gliale perisinaptice au rolul de rezervor pentru unii mediatori chimici ca acidul alfa-aminobutiric, în favoarea axonului, deci un rol simbiotic în metabolismul neuronal.

Funcția astrocitelor este importantă în transmiterea sinaptică constituind rezervor pentru unii metaboliți neuronali și servind drept canale de transport între vase și neuroni.

Membrana glială are un potențial înalt de repaus determinat de concentrația diferită a ionilor intra- și extracelulari. Celulele gliale conțin mai mulți ioni de potasiu decît axonii și de aici rezultă un potențial de membrană mai ridicat. Celulele gliale sînt strîns legate unele de altele în așa fel că ionii de potasiu pot circula liberi dintr-o celulă în alta. Funcționează de altfel ca un electrod pentru potasiu fiind insensibile la sodiu și clorul din jurul celulei. Atunci cînd în axon există un potențial de acțiune, în celulele gliale vecine se generează un potențial de depolarizare gradat de frecvența impulsurilor în axoni și direct proporțional cu numărul de fibre activate. Această depolarizare a celulei gliale a fost

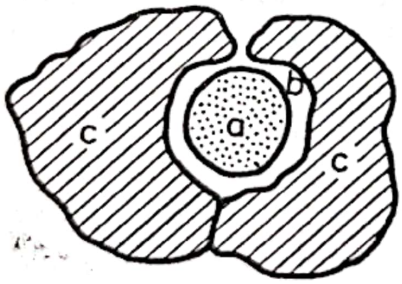

Fig. 1.51. Raportul dintre axoni și celula glială : axon (a) ; spațiul periaxonal (b) ; celula glială (c).

pusă în evidență în cortexul vizual. Depolarizarea este determinată de ieșirea potasiului din axoni în spațiul periaxonal delimitat de membrana glială. Depolarizarea glială dispare atunci cînd potasiu este recuperat de axoni. Celula glială înconjură axonii ca un manșon, delimitînd în jurul lor niște canale cu lungimi de cîteva zecimi de milimicroni, cu o deschidere spre exterior în care circulă lichidul periaxonal (fig. 1.51).

Maruhashi și Wright (1967) arată că celulele gliale au un rol metabolic asupra structurii neuronale. În timp ce în neuroni s-a izolat o proteină 14–3–2 prezentă în cantități mari, în celulele gliale, s-a izolat o proteină S-100 ce nu se află în neuroni. Celulele gliale conțin cantități mari de lipide și în special cerebrozide, colesterol, fosfatide, dar o cantitate mai mică de sfingomielină decît în neuron. Există de asemenea deosebiri în ceea ce privește structura biochimică a astrogliei și oligodendrogliei. Oligodendroglia conține cantități mai mari de enzime din ciclul hexozomonofosfat și citric, în timp ce astroglia are o activitate mai mare oxidativă.

Homeostazia lichidului periaxonal este necesară pentru menținerea activității neuronale. Lichidul periaxonal este stocat apoi în cisterne mai mari și prezintă o circulație continuă din și spre aceste rezervoare. Celulele gliale funcționează ca un fel de tampon oprind ca diferiți neuroni să se influențeze reciproc din cauza eliberării potasiului în lichidul periaxonal. Celulele gliale fiind strîns unite între ele au rolul unui electrod pentru potasiu, variațiile locale ale potasiului extracelular producînd în rețeaua glială un curent care se propagă la întregul țesut glial. Acest curent joacă rol de reglare metabolică și prin intermediul unor tipuri de mediatori chimici pe care îi conțin au un rol important în transmiterea sinapsei.

Scanned with OKEN Scanner

Capitolul șase

Farmacologia nervului optic

Farmacologia cuprinde date privind originea, compoziția chimică, absorbția, difuziunea în țesuturi, metabolizarea și eliminarea diferitelor substanțe medicamentoase. Este necesar de a cunoaște posibilitățile substanțelor medicamentoase care pot influența chimic nervul optic, atît în sensul blocării, cît și a excitării unor activități indispensabile reglării funcționale neuronale. Deoarece nervul optic nu constituie decît o porțiune de substanță albă specializată în transmiterea impulsurilor provenite de la retină la corpii geniculați laterali, mecanismele capabile de a influența această funcție sînt similare celor care acționează asupra sistemului nervos central. Structura și funcția barierei hematooptice nu diferă de aceea a barierei hematoencefalice.

Bariera hematooptică și controlul său farmacologic

Există substanțe medicamentoase capabile de a traversa bariera hematooptică cu acțiune de stimulare sau inhibare a transmiterii axonale, în funcție de structura chimică, greutatea moleculară, starea ionilor ce o compun. Acest fapt nu trebuie înțeles în sens absolut, deoarece aceleași substanțe, la o concentrație slabă, nu trec bariera, pentru a o trece însă la o concentrație mai mare. Trecerea barierei hematotisulare în general se poate modifica în funcție de diferiți factori. Un medicament cu acțiune asupra sistemului nervos traversează bariera hematoencefalică, ajunge în lichidul interstițial, apoi, trecînd prin membranele celulelor nervoase, ajunge în interiorul acestora. Dacă acționează la nivelul organitelor intracelulare este necesară și traversarea membranei acestora. Ulterior are loc un proces invers către organitele de eliminare. Trecerea prin membrane intervine și în etapa biotransformărilor, medicamentele trecînd printr-o serie de bariere pînă la nivelul citoplasmei sau organitelor intracelulare ale sistemului nervos unde au loc reacții chimice care le metabolizează.

Mecanisme de transport. Trecerea unei substanțe la nivelul unui epiteliu sau endoteliu, elemente care constituie o membrană organică, poate surveni fie prin traversarea celulei, adică utilizînd calea transcelulară, fie prin traversarea spațiilor intercelulare, adică utilizînd calea paracelulară. Membranele biologice sînt structuri foarte subțiri, semipermeabile, cu aspect de mozaic, format din lipide și proteine (complexe lipoproteice) care datorită însușirilor fizicochimice și biologice, controlează selectiv accesul substanțelor la și de la organe, celule și unele organite intracelulare.

Scanned with OKEN Scanner

Trecerea substanțelor prin membrane se poate face prin transfer pasiv și transfer specializat (fig. 1.52).

– *Transferul pasiv*. Se face prin difuziune simplă și filtrare. Difuziunea simplă are loc prin diferența de concentrație pe cele două fețe ale membranei. Filtrarea intervine atunci cînd apa trece ușor printr-o membrană poroasă, substanțele dizolvate în apă care au molecule de dimensiuni mici trecînd prin pori împreună cu apa. Scurgerea de pe o parte a membranei pe alta este datorită diferenței de presiune hidrostatică sau osmotică și este un fenomen pasiv.

– *Transferul specializat*. Se face prin sisteme speciale de transport (purtător sau cărăuș), membrana avînd rol activ. Se cunosc trei tipuri de sistem specializat : transport activ, difuziunea ușurată și difuziune de schimb. În transportul activ se formează un complex substanță-purtător care traversează membrana. Transportul activ este caracterizat prin :

– efectuarea sa contra unui gradient de concentrație ;

– viteza transportului este maximă atunci cînd substratul saturează mecanismul de cărăuș ;

– existența unei competiții între substanțe cu structuri asemănătoare ;

– dependență de integritatea mecanismelor celulare de producere a energiei care alimentează procesele de formare a complexelor substanță-purtător. Ca urmare transportul activ este diminuat sau este blocat de anumiți inhibitori metabolici.

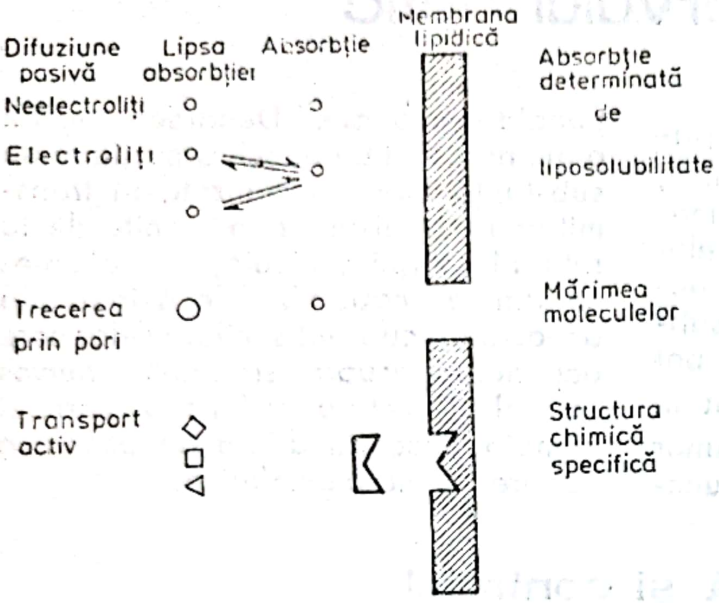

Fig. 1.52. Factori care intervin în trecerea medicamentelor prin membrane (Long).

Bariera hematooptică și hematoretiniană. La nivelul ochiului există diferite bariere a căror structură este fie de tip endotelial, fie de tip epitelial și anume :

– endoteliul vascular, la nivelul nervului optic ;

– endoteliul vascular și epiteliul pigmentar la nivelul retinei ;

– endoteliul vascular și stratul nepigmentat al epiteliului secretor, la nivelul corpului ciliar ;

– endoteliul vascular și stratul epitelial posterior, la nivelul irisului.

Distincția între bariera endotelială și cea epitelială este numai histologică și depinde de tipul predominant al celulelor care sînt prezente. De aici rezultă că singura barieră constituită numai din celule endoteliale este aceea a nervului optic, în timp ce

Scanned with OKEN Scanner

toate celelalte mai posedă o componentă epitelială.

Din punct de vedere funcțional bariera hematooptică nu prezintă diferențe deosebite față de altele și în special față de aceea hematoretiniană a căror vase sînt impermeabile pentru aceleași substanțe injectate în circulația generală. Astfel, Shakib și col. (1966) administrează endovenos dioxid de toriu și constată că trecerea acestei substanțe la nivelul celulelor endoteliale a capilarelor retiniene și nervului optic este blocată la nivelul zonulelor ocludente, în timp ce transportul pe calea veziculelor plasmatice este posibilă. Pe de altă parte Tsukahara și Yamashita (1975) arată că după injectarea intravenoasă de peroxidază, cu structură proteică macromoleculară, prezența substanței este observată în lumenul capilarelor, a porțiunii laminare, prelaminare și orbitare, dar enzima nu se vede la nivelul pereților acestor capilare, așa cum nu se constată nici la nivelul *piei mater* și *durei mater*.

Bariera endotelială la nivelul papilei. Yamashita și col. (1973) au observat că trecerea substanțelor din coroida peripapilară la nivelul papilei optice se face fără nici o dificultate. Capilarele peripapilare nu prezintă deci caracteristicile proprii unei bariere selective deoarece au în peretele lor fenestrații mari ce permit o circulație liberă a substanțelor din sînge în lichidul interstițial. Difuzarea substanțelor din coroida peripapilară la nivelul papilei optice anulează deci toate avantajele atribuite barierei existente la nivelul sistemului nervos central, a retinei și restului nervului optic. Este interesantă dispoziția vaselor corioretiniene peripapilare, unde nu există nici o barieră între ele și papila propriu-zisă. Aceasta explică și evoluția unor afecțiuni sub formă de neuroretinită. Această situație se mai întîlnește în organism numai la nivelul plexurilor coroide encefalice și explicarea constă în nutrirea specială asigurată acestor regiuni.

Schimbul hematotisular la nivelul nervului optic. Substanțele capabile de a traversa bariera hematotisulară la nivelul nervului optic sînt aceleași ca și la nivelul barierei hematoencefalice. Schimburile nutritive dintre vase și fluidul perivascular la nivelul nervului optic sînt aceleași ca și la nivelul encefalului deoarece nervul optic din punct de vedere embriologic este o emanație directă a creierului anterior. Bariera hematooptică este permeabilă pentru substanțe liposolubile și substanțe slab ionizate. Tiopentalul, o substanță foarte liposolubilă, trece repede prin barieră, în timp ce pentobarbitalul, moderat hiposolubil, traversează bariera mai încet. Substanțe foarte ionizate la pH-ul plasmei cum sînt salicilații, trec încet în lichidul interstițial. Acizii și bazele tari, adrenalina, activatori ai colinesterazei trec foarte greu. Nervul inflamat este mai permeabil comparativ cu cel aflat în stare normală. Lichidul interstițial periaxonal al nervului optic provine la nivelul papilei din coroida peripapilară, iar retrobulbar din lichidul cefalorahidian cu care comunică prin spațiul subarahnoidian. Această comunicare în spațiul subarahnoidian diminuă cu vîrsta și astfel se explică scăderea edemului papilar la persoanele în vîrstă.

Funcția barierei hematooptice privind fluxul retrograd. Bariera hematooculară este capabilă de un transport activ unidirecțional de anioni organici, în timp ce acest lucru nu este posibil pentru bariera hematooptică. Substanțe introduse în corpul vitros cu greutate moleculară joasă, ca fluoresceina, ajung în spațiile intercelulare ale retinei și nervului optic, dar nu pătrund în interiorul vaselor. Peyman și col. (1972) arată că peroxidaza administrată pe cale intravi-

Scanned with OKEN Scanner

treană trece uşor limitanta internă a retinei şi difuzează în spaţiile intercelulare ale parenchimului nervului optic fără a putea fi pusă în evidenţă în interiorul vaselor. Această membrană nu este o barieră solidă, care să se opună trecerii substanţelor medicamentoase şi a produşilor de metabolism proveniţi din corpul vitros spre retină şi nerv optic, deoarece există spaţii libere între astrocite. Existenţa acestor largi comunicări între corpul vitros şi spaţiile interstiţiale ale nervului optic fac posibilă îndepărtarea unor substanţe injectate în corpul vitros. Acest flux continuu care se efectuează din corpul vitros în capul nervului optic (flux vitreo-optic), se face înafara vaselor nervului optic şi se opreşte la regiunea prelaminară a nervului unde există o barieră funcţională. După Hayreh (1978) substanţele introduse pe cale retrobulbară ajung la nivelul nervului optic urmînd una din următoarele căi :

– ţesutul retrobulbar → ţesutul perioptic → învelişul dural → lichidul din spaţiul subarahnoidian → nerv optic ;

– ţesutul retrobulbar → sclera laminară → nervul optic ;

– ţesutul retrobulbar → sclerotică → patul coroidian → nervul optic.

În oricare din aceste căi se constată un drum retrograd deoarece substanţele administrate circulă din ţesutul retrobulbar în nervul optic şi numai după aceea trec în circulaţia generală.

Acţiunea medicamentelor asupra barierei hematooptice. La animalele tinere bariera hematoencefalică şi hematooptică nu este complet dezvoltată. Astfel la şobolan, toxicitatea morfinei este constantă în primele 16 zile după naştere pentru ca începînd din ziua a 16-a toxicitatea să scadă. Nivelul plasmatic care permite o creştere a concentraţiei cerebrale este mai mic la animalele imature, la care bariera nu este complet dezvoltată. Bariera hematoencefalică este foarte permeabilă pentru substanţele liposolubile. Substanţele slab ionizate trec mai repede bariera, pe cînd cele foarte ionizate la pH-ul plasmei (mecamilamina) trec încet în lichidul cefalorahidian. Bariera hematooculară este influenţată de diferite substanţe prezente în circulaţie. Laties şi Rapoport (1976) arată că bariera nervului optic este mai permeabilă după o perfuzie intravenoasă de uree hipertonică sau o soluţie izotonică de clorură de sodiu 0,9%. Bucci şi col. (1971) arată că aldehida formică în concentraţie de 1,25% determină o ruptură a barierei hematooculare cu permeabilitate crescută la iepure şi cu efecte neutralizate de izoproterinol. Tso şi col. (1975) arată o dispariţie a barierei hematooptice în edemul papilar şi dezlipirea de retină peripapilară. De aceea este indicată utilizarea medicamentelor pe cale retrobulbară în afecţiuni inflamatorii ale nervului optic pentru a se obţine o concentraţie mai mare. O injecţie de prednisolon administrată retrobulbar la maimuţă determină o concentraţie mai mare în nervul optic şi corpul vitros, concentraţie care se menţine şi după o săptămînă de la administrarea injecţiei. Eritromicina difuzează repede şi atinge un maximum de concentraţie în nervul optic la 75 minute după injecţia făcută retrobulbar.

Transportul axoplasmic

Transportul axoplasmic este influenţat de anumite medicamente cu acţiune adrenergică.

Controlul monoaminergic al fluxului axoplasmic. Boegman şi col. (1976) arată că monoaminele pot servi ca

Scanned with OKEN Scanner

mediatori al fluxului axoplasmic. A fost demonstrat inițial că DOPA (precursor al dopaminei și noradrenalinei) și serotonina, amină biogenă cu rol de mediator chimic în sistemul nervos central, cresc transportul axoplasmic în nervul sciatic la șobolan și în nervul optic la iepure. Administrarea unor inhibitori ai monoaminoxidazei sînt în stare de a determina o oprire a proteinelor marcate care migrează la nivelul coliculului superior. Guy și col. (1978) sînt de părere că monoaminele cresc gradul de transport axoplasmic printr-un mecanism manifestat la nivelul microtubulilor neuronali și aceștia par a fi implicați în mecanismul fluxului axonal. Grafstein (1969) crede că sub influența monoaminelor unii factori trofici pot fi eliberați de terminațiile nervului optic și că acești factori pot ajunge la nivelul sinapselor prin intermediul transportului axoplasmic. Experimental în edemul papilei optice și în glaucomul experimental fluxul axoplasmic este încetinit sau blocat la nivelul capului nervului optic.

Blocarea fluxului axoplasmic. La nivelul axonului există un transport continuu de materiale în nerv denumit flux axoplasmic. După cum am arătat, acest flux axoplasmic a fost demonstrat prin ligatura nervului, care determină după un timp o creștere a volumului axonului deasupra ligaturii. Fluxul axoplasmic se deplasează constant sub forma unei coloane vîscoase cu cîțiva mm pe zi. Faptul că nervul se umflă și distal față de ligatură, arată că există un flux axoplasmic și cu direcția inversă. Proteinele și alți compuși necesari funcției neuronale ca hormoni și enzime care intervin în sinteza neurotransmițătorilor sînt sintetizați în special în corpul celular neuronal, migrînd apoi spre periferie în prelungirile neuronale. Unele dintre aceste substanțe se sintetizează însă și în aceste prelungiri. La nivelul capului nervului optic, în staza papilară din hipertensiunea endocraniană, se produce o încetinire a fluxului axoplasmic. O reducere completă a fluxului axoplasmic este dată de ischemia acută a capului nervului optic. În cazul cînd fluxul axoplasmic este oprit complet se produce o atrofie a axonului prin lipsa proteinelor și a celorlalți compuși necesari funcției neuronale. Farmacologia experimentală arată că fluxul axoplasmic este întrerupt după administrare de unele medicamente (colchicină) care acționează asupra tubulilor și neurofilamentelor sau (cloramfenicolul) care inhibă sinteza proteică și în general de toate medicamentele care sînt în stare de a bloca metabolismul energetic.

Opticopatia dată de colchicină. Există unele substanțe cu efect inhibitor prin diminuarea activității enzimatice microzomale. Colchicina este un alcaloid cu acțiune foarte intensă antiinflamatorie utilizată în special în accesul de gută. Cercetări recente arată o acțiune neurotoxică a colchicinei cu inhibarea transportului axoplasmic la nivelul nervului optic. Ea determină o blocare a eliberării neurotransmițătorilor adrenergici și colinergici atît la nivelul terminațiilor nervoase centrale cît și periferice. Dustin și col. (1975) arată că, colchicina determină o reducere a secreției neurohipofizare prin inhibarea transportului vezicular conținut în neurosecreția de la nivelul nucleilor supraoptici și paraventriculari la hipofiza posterioară. Avrith și col. (1979), prin microinjecție de colchicină în *locus niger* la șobolan, provoacă modificări de comportament, la început cu hiperactivitate și hiperfagie, urmată apoi de un deficit al funcției motorii cu hipofagie și hipodipsie. Aceste modificări sînt rever-

Scanned with OKEN Scanner

sibile şi comportamentul animalului se normalizează după 10 zile. Reducerea numărului de celule, după microinjecţii de colchicină în nucleii striaţi, arată toxicitatea acestui alcaloid care determină leziuni definitive.

Neurotransmisia

Fiziopatologia nervului optic nu poate fi înţeleasă fără a fi urmărită neurotransmisia. Deşi limitată la date experimentale pe animale de laborator, ea furnizează elemente suficiente pentru clinicieni în scopul de a interveni terapeutic în unele opticopatii toxice sau eredodegenerative.

Sinapsele corpului geniculat lateral. Axonii celulelor retiniene ajung la nivelul celor şase straturi ganglionare în corpul geniculat lateral pentru a transmite cortexului informaţii cu privire la luminozitate, contrast, limite ale imaginilor, mişcarea obiectelor în cîmpul vizual şi culoarea lor. Această structură reprezintă aşa-zisul releu talamic al sistemului vizual. Conexiunea retinogeniculată se face atît cu celule geniculocorticale cît şi cu interneuroni. La acest nivel ajung aferenţele nucleilor care la fel fac sinapsă atît cu celulele geniculocorticale cît şi cu interneuroni. Este un releu sinaptic important în care fibra retinogeniculată constituie elementul presinaptic cu celula geniculocorticală şi cu interneuroni care la rîndul lor intră în relaţie cu aceeaşi celulă geniculocorticală. Aceasta constituie „triada sinaptică a glomerulului" (fig. 1.53).

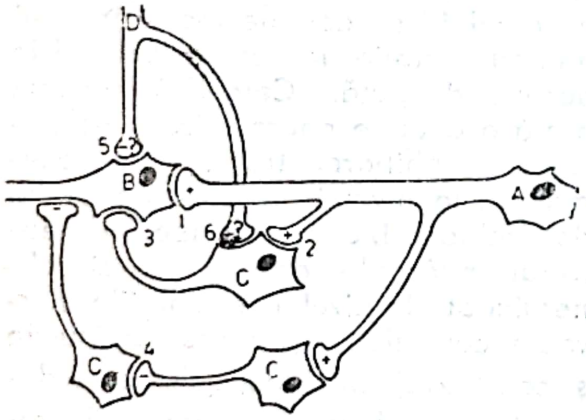

Fig. 1.53. Triada sinaptică la nivelul corpului geniculat lateral : celulă retiniană (A) ; celulă geniculo-corticală (B) ; interneuron (C) ; axonul unei celule cortico- sau subcorticogeniculată (B) ; sinapsă excitatorie (+) ; sinapsă inhibitorie (–) ; triadă sinaptică (1, 2, 3) ; restul de numere se referă la clasificarea din text (după Drago şi Moro, 1979).

În afară de acestea, dendritele interneuronilor pot primi aferenţe şi de la alte elemente dendritice interneuronale, ca şi de la glomerulii sinaptici vecini. În figura 1.53 sinapsele sînt :

– 1 : între o fibră retinogeniculată şi o celulă geniculocorticală ;

– 2 : între o fibră retinogeniculată şi un interneuron ;

– 3 : între un interneuron şi o fibră geniculocorticală ;

– 4 : între un interneuron şi un alt interneuron ;

– 5 : între o fibră corticogeniculată sau subcorticogeniculată şi o fibră geniculocorticală ;

– 6 : între o fibră corticogeniculată sau subcorticogeniculată şi un interneuron.

Principalele studii asupra neurotransmiterii terminaţiilor nervului optic nu sînt perfect clarificate. Modelul experimental a fost urmărit la porumbel de Karten şi Nauta (1968) şi dedus apoi pentru mamiferele superioare şi om.

Neurotransmiţători prezenţi în corpul geniculat lateral. Se admite că excitarea neuronului determină eliberarea unui mediator chimic la nivelul sinapselor cu existenţa unui flux vectorial de la terminaţiile presinaptice axonale de-

Scanned with OKEN Scanner

polarizate către membranele postsinaptice ale dendritelor sau ale corpului celular, sau către terminațiile altor axoni. Interacțiunea specifică dintre mediator și membrană depinde în special de natura chimică a mediatorului. Vom urmări pe rînd mediatorii puși în evidență la nivelul nervului optic.

– *Acidul gamma-aminobutiric (GABA).* Este un mediator chimic eliberat de interneuronii care produc inhibiția postsinaptică de la nivelul corpului geniculat lateral și a cortexului occipital ; GABA scade activitatea excitatorie sinaptică și de aceea i s-a atribuit mai mult un rol de moderator al excitabilității. A fost pus în evidență în special la nivelul corpilor striați „cheia de boltă" a sistemului extrapiramidal și anume în globul *pallidus, locus niger.* De asemenea, a fost pus în evidență în stratul cenușiu superficial al tuberculilor cvadrigemeni la iepure și maimuță. La porumbel nu s-au pus în evidență modificări ale acidului gamma-aminobutiric după extirparea retinei în care s-a produs degenerarea fibrelor retinotectale. De aici rezultă că GABA se află în special la nivelul corpului geniculat lateral, a coliculului superior și cortexului occipital și în special la nivelul interneuronilor unde exercită un rol inhibitor postsinaptic în sinapsele trei și patru din corpul geniculat lateral, precum și în stratul patru al scoarței occipitale.

– *Glicina.* Este un alt aminoacid implicat în transmiterea sinaptică cu rol inhibitor. A fost pusă în evidență în concentrație mare la nivelul substanței cenușii a măduvei spinării în partea sa ventrală, acolo unde se frînează eliberarea neurotransmițătorilor. Van Gelder și col. (1972) găsesc acest aminoacid crescut în focarele epileptogene din cortexul cerebral. Bucci și col. (1971) o pun în evidență și la nivelul retinei. Injectarea de glicină marcată cu tritiu a pus în evidență substanța radioactivă în celulele din nucleul istmic. Stimularea electrică a părții sărace în celulele din nucleul istmic determină o creștere a glicinei în scoarța optică. Reubi și col. (1976), numesc calea de la nucleul istmic la cortex de tip „glicinergică". Henke și col. (1976) arată că ablația retinei determină o ușoară creștere a captării de glicină la nivelul cortexului occipital la porumbel, legată probabil de formarea unor noi conexiuni sinaptice. Rezultă că glicina nu este un neurotransmițător pentru fibrele optice, dar ea constituie un neurotransmițător pentru fibrele care pleacă de la nucleul istmic la cortexul occipital cu rol inhibitor.

– *Acetilcolina.* Este un ester al colinei cu rol de mediator chimic al fibrelor colinergice din nervii parasimpatici, ganglioni simpatici (fibre preganglionare), placa motorie și unele sinapse centrale. A fost pusă în evidență în diferite regiuni al sistemului nervos central ca trunchi cerebral, hipotalamus, ganglioni bazali, sistem limbic, cerebel, cortex occipital, ganglion geniculat precum și în retină. Aproximativ 80% din acetilcolină este depozitată sub formă inactivă legată de o lipoproteină, iar restul de 20% este liberă în hialoplasmă cu rol sinaptic de transmitere rapidă. Fiecare stimul nervos determină „spargerea" unui număr variabil de vezicule cu eliberarea mediatorului de fracțiunea lipoproteică și eliminarea sa în spațiul sinaptic sub forma așa-numitelor „cuante de acetilcolină". Pentru desfășurarea procesului de eliberare din vezicule și de eliminare s-a dovedit a fi necesară prezența ionilor de calciu. După interacțiunea dintre acetilcolină și receptori, se produce inactivarea mediatorului de către acetilcolinesteraze care desface molecula în colină și acid acetic. Colina intră în fibrele pa-

Scanned with OKEN Scanner

rasimpatice, iar acidul acetic trece în circulație.

Acetilcolina a fost incriminată ca neurotransmițător posibil fiind pusă în evidență în cortexul occipital la porumbel. Nu s-a putut demonstra existența ca neurotransmițător în fibrele retinocorticale, deoarece dubla ablație a retinei nu a determinat modificări în concentrația acetilcolinei la nivelul cortexului occipital. Pe de altă parte 50% din colin-O-acetiltransferaza care se găsește în cortexul occipital are o localizare strict sinaptosomială, analog cu aceea ce se găsește în coliculul superior la șobolan. În concluzie se poate spune că nu sînt date suficiente care să arate rolul de neurotransmițător pentru acetilcolină la nivelul căii optice.

– *Acidul glutamic.* A fost pus în evidență în concentrație mare în cortextul cerebral, nucleul caudat și în unele celule din cerebel. Rolul de transmițător la nivelul tractului optic este doar ipotetic deoarece după enucleerea ochiului Yates și Roberts (1974) găsesc o scădere a pragului de aminoacid în căile optice la broască. Îndepărtarea retinei duce la o diminuare a acidului glutamic în căile optice cu 43% la porumbel. Acidul glutamic are un rol excitator asupra neuronilor din cortexul vizual. Acidul glutamic este un neurotransmițător între fibrele retinogeniculate și interneuroni, precum și între interneuroni și fibrele geniculocorticale.

– *Acidul aspartic.* Este un neurotransmițător cu rol excitator pus în evidență atît în substanța cenușie a măduvei, cît și în sistemul nervos central. Lipsesc însă date suficiente care să definească rolul aspartatului ca neurotransmițător la nivelul căii optice.

– *Norepinefrina și dopamina.* Sinapsele adrenergice au ca mediator chimic norepinefrina și precursorul său dopamina. În afară de mediatori chimici ai terminațiilor fibrelor postganglionare simpatice, dopamina și noradrenalina a fost pusă în evidență în creierul mamiferelor. Regiunile cele mai bogate sînt glanda pineală, retina, sistemul limbic, hipotalamusul, mezencefalul, puntea, nucleul dorsomedian, periventricular, suprachiasmatic și arcuat, nucleii nervilor cranieni, bulbul olfactiv ș.a. cu rol de mediator sinaptic. Dopamina este precursorul imediat al noradrenalinei, iar distribuția dopaminei este substanțial diferită de aceea a noradrenalinei, ceea ce sugerează că îndeplinește și alte roluri. Henke și col. (1976) arată o captare slabă pentru dopamină la nivelul căilor optice la porumbel.

– *Taurina.* Este un alt aminoacid utilizat ca mediator inhibitor. Este prezentă în toate țesuturile cu structuri excitabile electric (creier, mușchi). În creierul șobolanului adult taurina inhibă descărcările neuronilor centrali. Guidotti și col. (1972) găsesc cea mai mare concentrație în corpul geniculat lateral. Taurina în aplicare locală inhibă descărcările spontane ale neuronilor centrali. Implicarea ei în transmiterea sinaptică este asemănătoare cu aceea a glicinei și GABA, toți acești aminoacizi avînd un rol inhibitor în descărcarea neuronilor centrali.

– *Prolina.* Este un aminoacid pus în evidență în căile optice la porumbel. Posedă două sisteme de captare din care una cu afinitate mare este sodiu dependentă și alta cu activitate scăzută. A fost pusă în evidență în creierul de șobolan de Bennet și col. (1972) și în cerebel la pisică de Künzle și col. (1973). Prolina are un efect inhibitor asupra descărcărilor electrice spontane ale celulelor Purkinje din cerebelul de pisică și a neuronilor din diferite straturi ale cortexului occipital la porumbel.

– *Substanța P.* Descoperită de Euler (1930), este un polipeptid compus

Scanned with OKEN Scanner

din 13 aminoacizi diferiți și se găsește în intestin și creier unde are rol de neurotransmițător de tip excitator, în special la nivelul căii senzitive (Davies, 1976). Substanța P este pusă în evidență în neuroni, dar nu și în celulele gliale. Holton (1959) arată existența unui flux axoplasmic pentru substanța P. Substanța P în tractul optic la porumbel este în cantitate mică, fapt ce sugerează că ea nu este sintetizată aici, ci joacă numai un rol de neurotransmițător.

— *Serotonina.* Serotonina sau 5-hidroxitriptamina este un neurotransmițător cu rol special la nivelul nervului optic, implicată în controlul secreției neuroendocrine legată de ciclul lumină-întuneric. La om se găsește 90% în celulele enterocromafine ale tractului intestinal, 8% în plachetele sanguine și 2% în sistemul nervos central. Există structuri nervoase în care serotonina se află în cantități mai mari cum sînt nucleii suprachiasmatici ai hipotalamusului, ganglioni bazali, mezencefal, glanda pineală, retină. Prezența serotoninei în retină și creier unde nu poate pătrunde din circulația sanguină deoarece nu trece bariera hematooculară și hematoencefalică, demonstrează că serotonina este sintetizată la acest nivel. De aici este transportată succesiv de-a lungul nervului optic prin fluxul axoplasmic și ajunge și în tractul optic controlateral. Rolul serotoninei în reglarea neuroendocrină a fost sugerată de O'Steen și Barnard (1969) care arată la șobolan că injecții intraoculare de serotonină provoacă o diminuare a greutății hipofizei a suprarenalei la masculi și o creștere a greutății hipofizei la femele. Lumina determină o creștere de serotonină în glanda pineală, dar serotonina se află și la animalele lipsite de stimulare luminoasă. Glanda pineală conține 50–70 μg/g serotonină față de 1–2 μg/g în hipotalamus și ganglioni bazali și de aceea ea are un rol important în medierea efectelor luminii asupra gonadelor. Moore și col. (1968) arată că secționarea tractului optic accesoriu inferior la șobolan, care merge la hipotalamusul lateral și transmite impulsuri retiniene la glanda pineală, abolește răspunsul glandei pineale și al gonadelor la lumină. Distrugerea bilaterală a căii optice primare este fără efect asupra celor două răspunsuri. Aceasta arată că la șobolan tractul optic accesoriu inferior ce conține fibre retinohipotalamice are o funcție particulară de reglare a secreției neuroendocrine la lumină.

În aplicații ionoforetice pe neuronii centrali, serotonina produce efecte excitatorii la nivelul cortexului limbic și efecte inhibitorii la nivelul cortexului cerebral, rezultate care arată rolul complex al serotoninei. În afară de rolul de mediator sinaptic, serotonina este implicată și în alte activități controlate de centrii nervoși superiori ca termoreglarea, comportamentul agresiv, starea de somn și veghe etc. Studii autoradiografice făcute de O'Steen și Vaughan (1968) au demonstrat localizarea serotoninei în retină și căile optice la șobolan. Perioade de lumină și întuneric determină sinteza aminei la nivelul tractului optic, deoarece perioade prelungite de iluminare cresc nivelul serotoninei din retină și nervul optic. Perioade de întuneric de pînă la 4 zile nu influențează sinteza serotoninei la nivelul retinei și a nervului optic, dar o durată mai mare de întuneric reduc această sinteză. Pentru sinteza serotoninei este necesară o integritate perfectă a celulelor bipolare și ganglionare retiniene. Serotonina are un rol important deci în secreția hipotalamo-hipofizaro-gonadică și dezvoltarea sexuală. Întunericul reduce secreția de serotonină cu rol inhibitor în secreția neuroendocrină legată de fotoperiodicitate.

Scanned with OKEN Scanner

– *Histamina*. Există în cantitate mai mare în hipofiza anterioară și posterioară, în eminența mediană adiacentă hipotalamusului, în special în fracțiunile sinaptozomale. Nu avem încă date privind rolul de neurotransmițător al histaminei la nivelul căii optice.

– *Prostaglandinele*. Sînt puține date care să arate că prostaglandinele ar acționa ca mediatori în transmiterea impulsurilor optice. Administrate prin microelectroforeză pe membranele celulelor nervoase, prostaglandinele modifică frecvențele de descărcare ale neuronilor, producînd fie efecte excitatorii, fie inhibitorii. Se crede că prostaglandinele joacă rolul unor modulatori ai transmiterii sinaptice reglînd eliberarea mediatorilor.

Scanned with OKEN Scanner

Semiologia căii optice pregeniculate. Metode clinice de explorare

Leziunile căilor vizuale se manifestă fie prin semne funcționale evidente, fie prin manifestări discrete care trebuie cercetate cu atenție. Topografia lor perimetrică permite de a stabili sediul leziunii. O alterație monoculară arată o leziune a nervului optic de aceeași parte. Un deficit bitemporal arată o leziune chiasmatică, iar un deficit lateral omonim arată o leziune retrochiasmatică încrucișată. Modificările centrale de cîmp vizual atrag atenția bolnavului pe cînd leziunile periferice trebuie cercetate cu mare atenție, ele nefiind sesizate de bolnav. Examenul unui bolnav cu o suferință a căilor optice pregeniculate trebuie efectuat sistematic. El necesită succesiv un examen funcțional și unul obiectiv.

Examenul funcțional

Acesta cuprinde un grup de explorări subiective (anamneza, acuitatea vizuală, senzația cromatică, cîmpul vizual) și un grup de explorări obiective (electroretinograma, potențialul evocat occipital).

Explorări subiective

1. *Anamneza*

Diagnosticul unei neuropatii optice impune un examen de o deosebită complexitate. Medicul trebuie să cunoască bine patologia neurooftalmologică, să fie calificat pentru a examina organismul în ansamblu, pe aparate și sisteme, și să fie un bun cunoscător al examenelor paraclinice și mai ales al celor electrofiziologice și radiologice.

Anamneza cuprinde datele informative culese de la bolnav. Examinatorul trebuie să dispună de timp suficient pentru examinare și să analizeze cu minuțiozitate toate informațiile culese de la bolnav. De la cel mai mic simptom de boală se va nota apariția oricărui nou simptom, felul cum a evoluat boala pînă în stadiul prezentării la medic. Se va ajunge la un diagnostic în modul cel mai economicos posibil. Se vor efectua numai metodele de examen care nu sînt periculoase și care sînt strict indispensabile.

Dacă papila prezintă marginile șterse, iar diagnosticul de stază nu este evident, solicităm reexaminarea bolnavului după 15 zile, evitînd efectuarea unor explorări neuroradiologice, de multe ori inutile. Alteori staza este descoperită întîmplător, cu ocazia unui examen de rutină pentru prescrierea unei corecții optice. Se recomandă în acest sens, la bolnavii cu suferințe neurooftalmologice, efectuarea unui examen de fund de ochi. De cele mai multe ori bolnavii cu sindrom chiasmatic se prezintă mai întîi la oftalmolog pen-

Scanned with OKEN Scanner

tru tulburări de vedere. Examinarea trebuie să fie completă şi cîmpul vizual cercetat cu atenţie pentru a putea pune în evidenţă unele deficite periferice.

În interpretarea semnelor funcţionale se va urmări felul în care răspunde bolnavul şi erorile pe care le face. Un bolnav cu hemianopsie omonimă stîngă citeşte jumătatea dreaptă a optotipului, dar nu poate citi jumătatea stîngă. În hemianopsia omonimă dreaptă citeşte bine jumătatea stîngă a optotipului, dar nu şi pe cea dreaptă. Dacă partea centrală a textului este mai neclară decît periferia se presupune prezenţa unui scotom central. În citirea unui text apropiat bolnavul cu hemianopsie omonimă stîngă nu poate găsi începutul rîndului următor, iar cel cu hemianopsie omonimă dreaptă nu poate citi rîndul în întregime.

Orice neuropatie retrobulbară survenită la subiecţii tineri între 20 şi 40 de ani trebuie suspectată de scleroză în plăci, chiar dacă nu sînt alte manifestări neurologice. Scăderea vederii la subiecţi pînă la 50 de ani impune o examinare sistematică pentru depistarea etiologiei inflamatorii, iar peste 50 de ani, atunci cînd se suspectează o cauză vasculară sau metabolică, se vor cerceta tulburările circulatorii. Nu se vor neglija nici afecţiunile toxice (intoxicaţia alcoolotabagică, plumb).

Foaia de observaţie trebuie să constituie un document autentic prin datele ce le conţine, eliminînd de la primul examen sau în cursul observaţiilor ulterioare elementele nejustificative, suprasimularea, sinistroze cu elemente revendicative.

2. *Acuitatea vizuală şi puterea rezolutivă spaţială*

Una din metodele practice cele mai mult utilizate în clinică pentru aprecierea caracteristicilor şi densităţii scotomului central este determinarea exactă a acuităţii vizuale, după ce s-a practicat corecţia optică a unor eventuale ametropii. Uneori, cu toate aspectele patologice ale papilei (edem, decolorare), acuitatea vizuală poate fi normală. Invers, se poate întîlni o scădere a acuităţii vizuale la un bolnav cu aspect normal al fundului de ochi. Dacă această reducere de acuitate vizuală nu este explicată de existenţa unei ambliopii strabice sau a unei anizometropii, de o leziune supragenticulată şi bolnavul nu este simulant se poate pune diagnosticul de neuropatie retrobulbară. Pentru susţinerea acestui diagnostic cîmpul vizual trebuie să pună în evidenţă prezenţa unui scotom central. În ambliopia strabică şi în unele anizometropii, din contră, sînt în suferinţă unele aspecte ale simţului morfoscopic fără a se însoţi de un scotom central care să poată fi pus în evidenţă. Aceasta datorită faptului că lipsa excitaţiei senzoriale, care este la baza ambliopiei strabice, exercită acţiunea sa asupra celulelor geniculate şi corticale unde se produce o inhibiţie din partea ochiului director. Lipsa stimulilor structuraţi acţionează la nivelul căilor supragenticulate numai asupra elementelor primordiale ale funcţiei vizuale, deoarece senzaţia cromatică şi pragul luminos absolut nu suferă modificări. În practica curentă, principiul utilizat în determinarea acuităţii vizuale, bazat pe puterea separatoare a retinei, nu este acelaşi pentru toate simbolurile utilizate deoarece intervine un factor de recunoaştere cortical diferit pentru fiecare simbol. Dacă se cercetează acuitatea vizuală la diferite niveluri de iluminare se pot obţine relaţii utile cu privire la sediul leziunii.

În prezenţa unui scotom central absolut acuitatea vizuală este redusă deoarece sînt utilizate pentru vedere zone retiniene extrafoveale, cu un nu-

Scanned with OKEN Scanner

măr mai redus de conuri. Dacă vederea se ameliorează la scăderea intensității luminoase înseamnă că intervine sistemul scotopic sensibil la aceste luminozități și leziunea are sediul retinian. Dacă scotomul nu este absolut și acuitatea vizuală se ameliorează la creșterea intensității luminoase înseamnă că este o tulburare în conductibilitatea nervoasă ; dacă aceasta nu se ameliorează, tulburarea este la nivel geniculat sau cortical. Atunci cînd raporturile între iluminarea fondului și acuitatea vizuală sînt perturbate și acuitatea nu crește proporțional cu iluminarea fondului, sînt alterate interacțiunile neuronale de la nivelul stratului plexiform intern al retinei, de la nivelul corpului geniculat lateral sau a cortexului occipital.

Pentru determinarea sediului leziunii se utilizează studiul relațiilor interacțiunii binoculare. Dacă stimularea ochiului suspect nu influențează vederea ochiului controlateral este un semn că conexiunile acestui ochi la nivel geniculat sînt deficitare. Aceasta înseamnă că există o cantitate mică de mediatori chimici la nivelul terminațiilor sinaptice și sediul leziunii este pregeniculat. Practic se poate utiliza fenomenul Fechner. Se aplică o sticlă fumurie înaintea unui ochi, aceasta reducînd acuitatea vizuală și claritatea simbolurilor optotipului pentru celălalt ochi. Absența fenomenului Fechner este în favoarea unei scăderi a interacțiunii binoculare prin deficiență de impuls de la nivelul ochiului înaintea căruia s-a aplicat sticla fumurie.

La fel poate fi comparată acuitatea vizuală monocular și binocular. Dacă acuitatea vizuală se ameliorează în vederea binoculară nu există alterații de conductibilitate la nivelul corpului geniculat lateral.

Puterea rezolutivă temporală este utilizată în studiul opticopatiilor. Dacă retina este stimulată intermitent subiectul are senzația caracteristică de licărire. Creșterea frecvenței stimulilor determină contopirea lor și senzația de licărire este înlocuită cu o senzație luminoasă continuă. Persistența aparentă a senzației vizuale face imperceptibilă discontinuitatea luminoasă. În acest moment este atinsă frecvența critică de fuziune care măsoară persistența aparentă a senzației vizuale consecutivă stimulilor discontinui. Orice alterare a conductibilității nervoase se traduce printr-o coborîre a frecvenței critice de fuziune adică o alungire a persistenței aparente a senzației vizuale în teritoriu lezat. În neuropatia optică debutul fiind brusc, bolnavul se prezintă imediat la medic.

Examenul acuității vizuale în 88 de cazuri de neuropatie optică ne-a arătat o diminuare mare a funcției vizuale, în special în neuropatia optică ischemică anterioară.

3. *Senzația cromatică*

Suferința celui de-al treilea neuron, responsabil de transmiterea mecanismului fotopic, se manifestă printr-o alterare a senzației cromatice și de aceea acest examen este utilizat în practica clinică. După legea Kollner (1912), afecțiunile retinei se caracterizează prin tulburări ale senzației cromatice în axul albastru-galben, iar ale căii optice printr-o tulburare a senzației cromatice în axul roșu-verde. Excepție de la legea Kollner fac leziunile degenerative maculare ereditare în care alterațiile sînt de tip protan și unele atrofii optice ereditare sau glaucomul în care predomină tulburările de ax albastru-galben.

Un scotom central absolut determinat de o diaferentație a fasciculului papilomacular se însoțește de o perfectă conservare a mecanismelor cromatice în retina normală dinafara scotomului. Invers, dacă scotomul central este dat de o suferință a întregului sistem fotopic, cu lezarea fibrelor

Scanned with OKEN Scanner

subțiri ale nervului optic, senzația cromatică va fi alterată și în retina nescomatoasă. În acest caz curba de sensibilitate spectrală va fi o curbă de tip scotopic. Prima culoare care suferă este culoarea roșie dat fiindcă sensibilitatea la roșu a sistemului scotopic este mai joasă. Este ceea ce au menționat clasicii care cercetează cîmpul vizual cu mire roșii atunci cînd suspectează o leziune ce interesează cel de-al treilea neuron.

Un scotom central relativ, determinat de diaferentație parțială a fasciculului papilomacular determină o alterare a tuturor celor trei mecanisme cromatice legate de sistemul fotopic. Perceperea cromatică pentru sistemul fotopic va fi mai alterată pentru lungimile de undă de peste 550 μm. Mecanismele cromatice pentru o sensibilitate relativ bună a sistemului scotopic vor fi mai puțin interesate. Deoarece sensibilitatea sistemului scotopic este și ea scăzută, culoarea verde a mirei va fi văzută, dar ea apare nesaturată și atunci mira va apare albă. Banda neutră din spectru va fi mult lărgită.

Reducerea fluxului axoplasmic în procesele edematoase ale nervului optic determină o acumulare de substanță proteică sintetizată la nivelul pirenoforului, care se acumulează de-a lungul fibrelor optice. Se formează înaintea fotoreceptorilor un strat de substanță proteică capabil de a absorbi radiațiile cu lungime scurtă de undă (albastre). Se produce o scădere a sensibilității pentru albastru cu tulburări cromatice asemănătoare tritanopiei. Tritanopia este de altfel considerată ca o problemă de prag luminos. Astfel se explică tulburarea cromatică din glaucom și afecțiuni vasculare ale retinei. Tulburarea în ax albastru-galben este atribuită hipoxiei din straturile interne ale retinei (Maione și col., 1975). Intr-un stadiu mai avansat de boală tulburarea apare și în axul roșu-verde.

Diferitele aspecte expuse se pot implica și pot să coexiste în așa fel încît de multe ori nu se pot face individualizări ale tulburărilor cromatice în diferite afecțiuni ale nervului optic. Entitatea discromatopsiei nu este în funcție de cauza care a determinat leziunea, ci de intensitatea suferinței nervului optic și de scăderea acuității vizuale. Rezultatele obținute sînt în funcție și de metoda utilizată.

Se admite că există fibre nervoase cu viteze diferite de conducere a influxului nervos, ca urmare a diametrului diferit al fibrelor optice. Grutzner (1972), Jaeger și col. (1966) admit că din punct de vedere al tulburărilor cromatice există trei feluri de atrofii optice dominante :

— cea mai frecventă caracterizată prin *tritanopie ;*

— una mai rară caracterizată prin *deuteranopie ;*

— cea de-a treia la care se constată *protanopia.*

Uneori în aceeași familie se constată discromatopsii diferite (fig. 1.54).

Maladia Leber prezintă discromatopsie pentru roșu-verde.

Staza papilară se manifestă cu discromatopsie pentru albastru-galben atunci cînd acuitatea vizuală scade sub 1/2 ; dacă acuitatea vizuală este mai bună, vederea cromatică este normală.

La atrofii optice secundare (meningită tuberculoasă, scleroză în plăci) se constată totdeauna discromatopsie de ax roșu-verde tip II, mai mult sau mai puțin asociate cu anomalii de ax albastru-galben. Nevrita retrobulbară, după François și Verriest (1957), prezintă tulburări de ax verde-roșu. La subiecți normali o preadaptare albastră crește pragul de percepție pentru albastru în timp ce pentru roșu rămîne fără efect. Aceasta nu se întîmplă la bolnavi cu nevrită retrobulbară. Atro-

Scanned with OKEN Scanner

fiile vasculare şi atrofia optică glaucomatoasă prezintă în special tulburări de ax galben-albastru. Doina-Pop D. Popa şi col. (1981) constată la 69 bolnavi cu papilită în 61% discromatopsii cu axe multiple, în 26% discromatopsii de ax roşu-verde şi în 13% discromatopsii de ax albastru-galben. În 31 cazuri de pseudopapilită autorii au găsit în 48% discromatopsii de ax albastru-galben, în 39% discromatopsii de ax roşu-verde şi în 23% de cazuri discromatopsii cu axe multiple.

În afecţiuni ale chiasmei se constată tulburări cromatice de ax roşu-verde, ca şi în afecţiuni ale nervului optic. Tumorile de hipofiză, meningioamele antrenează adesea o discromatopsie de ax roşu-verde care poate fi constatată şi prin erori caracteristice la tabelele pseudoizocromatice. Verriest (1964) arată că în afecţiuni chiasmatice se constată o discromatopsie de ax verde-roşu tip II cu ecuaţia Rayleghe deplasată spre verde.

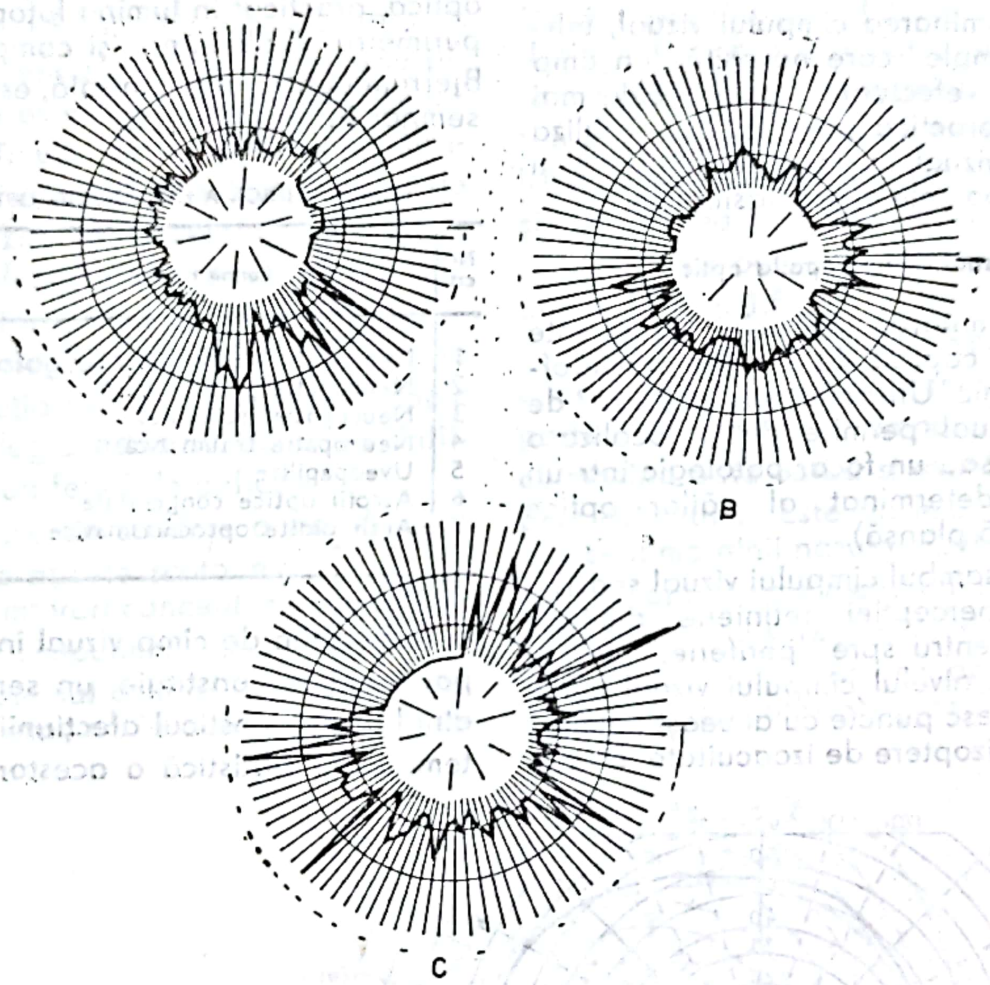

Fig. 1.54. Atrofie optică de tip dominant : ax tritan (A) ; absenţa axului preferenţial (B) ; ax tetrartan cu discriminare uşoară (C).

4. *Cîmpul vizual*

Studiul cîmpului vizual în afecţiunile celui de-al treilea neuron are un rol determinant în analiza funcţiei vizuale şi nu poate fi substituit cu tot progre-

Scanned with OKEN Scanner

sul tehnicilor moderne. Examenul cîmpului vizual permite :

– diagnosticul pozitiv al afecțiunii ;

– diagnosticul topografic și sediul leziunii ;

– aprecierea evoluției clinice a afecțiunii.

În examinarea cîmpului vizual, tehnicile simple care necesită un timp scurt de efectuare, rămîn cele mai utile în practica curentă. Vom analiza cîmpul vizual în neuropatia optică și în sindroamele optochiasmatice.

Cîmpul vizual în neuropatia optică

Determinarea cîmpului vizual este un timp capital de examen neuroftalmologic. Un deficit sistematizat de cîmp vizual permite de a localiza o tumoră sau un focar patologic într-un punct determinat al căilor optice (fig. 1.55 planșă).

În ansamblul cîmpului vizual sensibilitatea percepției retiniene diminuă de la centru spre periferie. Se pot trasa la nivelul cîmpului vizual curbe care unesc puncte cu aceeași acuitate numite izoptere de izoacuitate. Deplasarea sistematică a unui izopter în cîmpul vizual omonim sau heteronim poate avea o mare valoare semiologică în absența unui deficit total amputat al cîmpului vizual.

Cercetarea cîmpului vizual practicat de noi în 88 de cazuri de neuropatie optică, practicat în lumina fotopică cu perimetru Goldmann și campimetru Bjerrum pentru aria centrală, este consemnat în tabelul nr. 3.

Tabelul 3

FORMA CLINICĂ A NEUROPATIEI OPTICE

Nr. crt.	Forma clinică	Nr. cazuri
1	Neuropatie retrobulbară	28
2	Neuropatie juxtabulbară	11
3	Neuropatie ischemică	35
4	Neuropatie traumatică	4
5	Uveopapilite	2
6	Atrofii optice congenitale	5
7	Arahnoidite optochiasmatice	3

Tulburările de cîmp vizual în neuropatia optică constituie un semn cardinal în diagnosticul afecțiunii. O sistematizare statistică a acestor leziuni

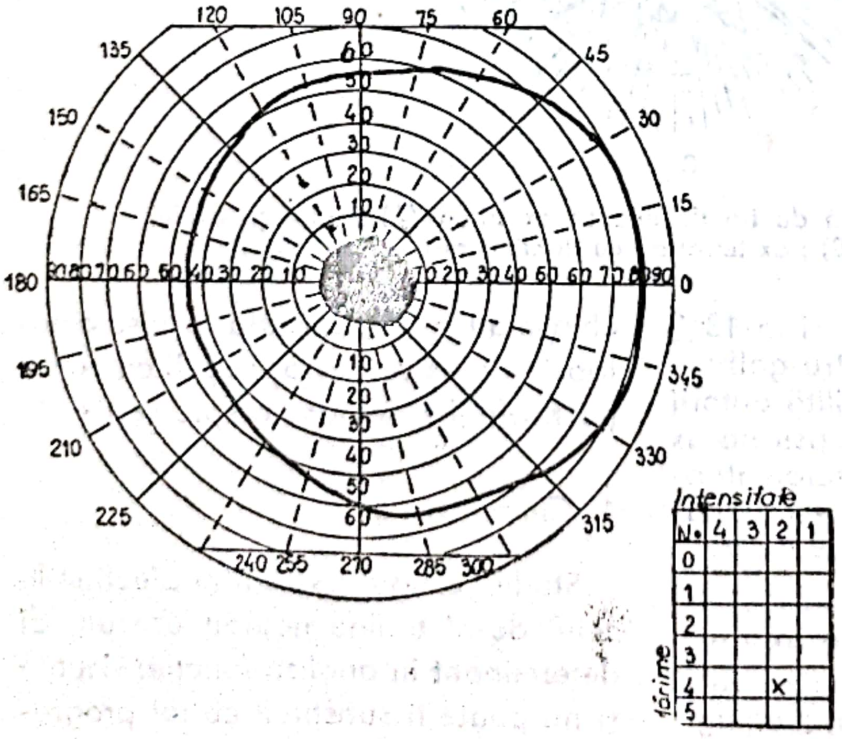

Fig. 1.56. Scleroză în plăci cu sindrom cerebelopiramidal și fenomene vestibulare centrale. Neuropatie retrobulbară cu scotom central. VOD = 1/6. Bărbat, 25 ani.

Scanned with OKEN Scanner

este însă aproximativă deoarece aspectul cîmpului vizual depinde de momentul examinării și de stadiul evolutiv al afecțiunii. Într-un stadiu incipient se poate înregistra un deficit fascicular sau o strîmtorare concentrică, pentru ca în perioada de vindecare deficitul să se reducă, iar cîmpul vizual periferic să revină la normal. De asemenea evoluția mono- sau bilaterală este dificil de stabilit, deoarece în multe cazuri o evoluție aparent monoculară a arătat deficite de cîmp vizual și la celălalt ochi ca în unele afecțiuni toxice, ischemice sau inflamatorii.

Morfologia deficitelor. În funcție de evoluția sindromului oftalmoscopic în patologia nervului optic se întîlnesc două feluri de deficite :

— insule de scădere a sensibilității retiniene numite *scotoame ;*

— *strîmtorări concentrice* sau *localizate* ale cîmpului vizual.

— *Scotomul central.* Deficitul este axial și exprimă în aceste cazuri o leziune a fasciculului macular. Se manifestă sub formă de scotom central, sugerînd diagnosticul de nevrită axială. Scotomul are o formă rotundă și un diametru relativ mic de 5–10° (fig 1.56).

Dacă orice percepție este abolită în aria centrală, scotomul este absolut. Dacă percepția albului se menține, dar nu și aceea a culorii, scotomul este relativ. Aspectul scotomului central depinde însă mult de metoda utilizată, nivelul de adaptare al ochiului și intensitatea leziunilor nervoase. Sub tratament se poate urmări o regresiune a sa (fig. 1.57).

— *Deficitul centrocecal.* Reprezintă o extindere a scotomului central spre partea temporală a cîmpului vizual cuprinzînd pata oarbă și avînd un aspect asimetric. Este un mic scotom adiacent marginii nazale a petei oarbe care se oprește pe meridianul orizontal și se extinde spre punctul de fixație. Este considerat clasic ca aparținînd intoxicației alcoolo-tabagice fiind în-

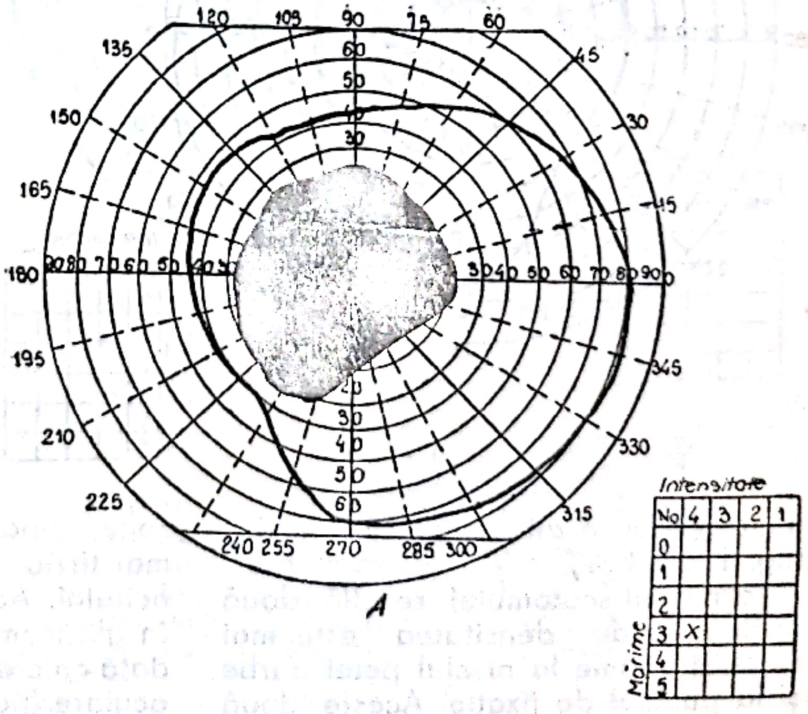

Fig. 1.57. Neuropatie juxtabulbară cu scotom central absolut la ochiul drept VOD = = 1/50 (A) ; după 10 zile ; VOD = 1/9 (B) ; după 15 zile, VOD = 1/2 (C) ; după 25 zile, scotomul este dispărut complet VOD = 1. Bărbat, 32 ani.

Scanned with OKEN Scanner

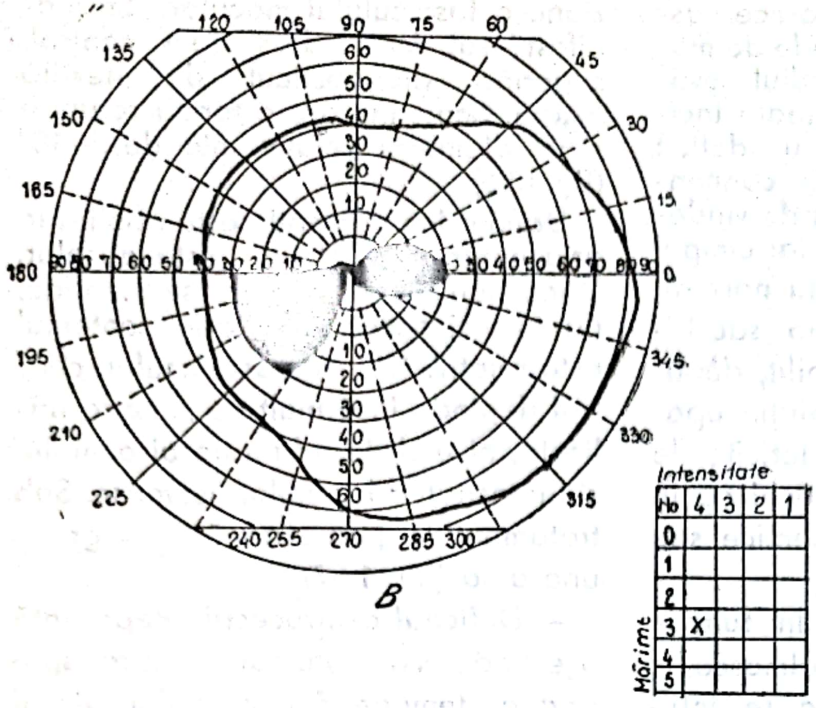

Fig. 1.57. (Continuare).

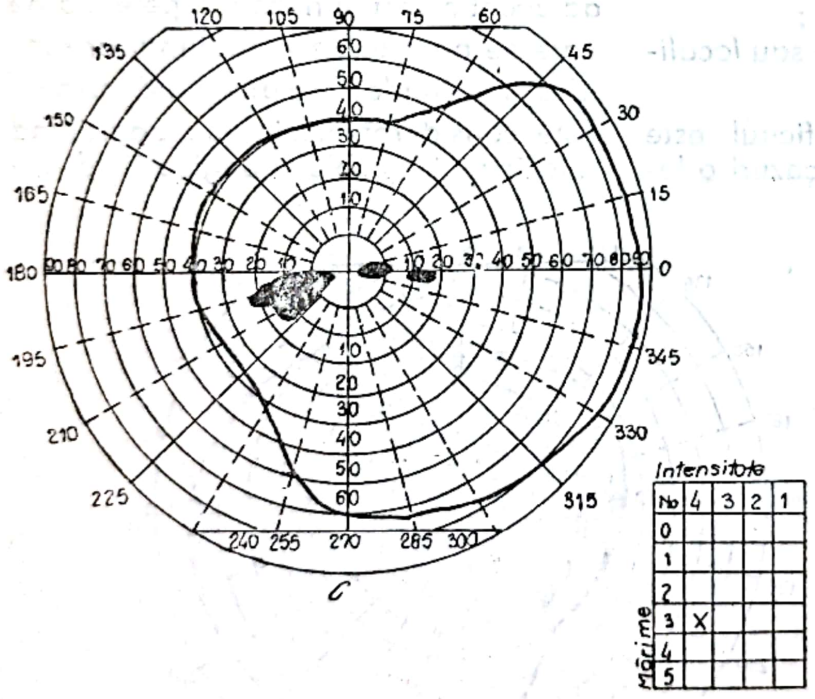

tîlnit însă şi în alte procese anoxice (fig. 1.58 ; 1.59).

La nivelul scotomului se află două nuclee unde densitatea este mai mare şi anume la nivelul petei oarbe şi la punctul de fixaţie. Aceste două zone, separate la început, se unesc mai tîrziu o dată cu progresarea deficitului. Acest lucru a fost reprodus în glaucom prin creşterea anoxiei odată cu creşterea artificială a tensiunii oculare (fig. 1.60).

Scanned with OKEN Scanner

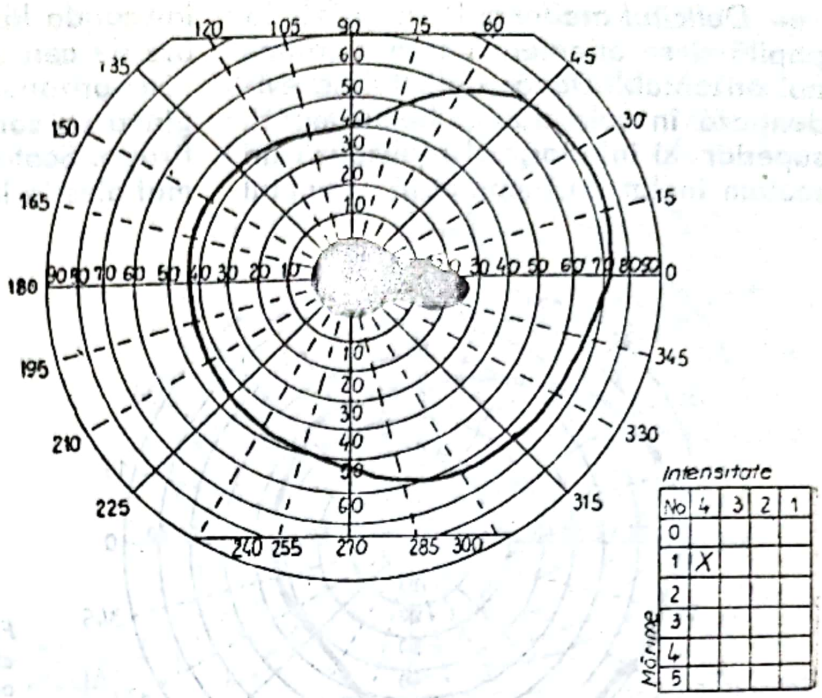

Fig. 1.58. Scotom centrocecal la ochiul drept. P. G., 48 ani, etilic de 20 ani, fumează 40 ţigări pe zi. VAO=1/2.

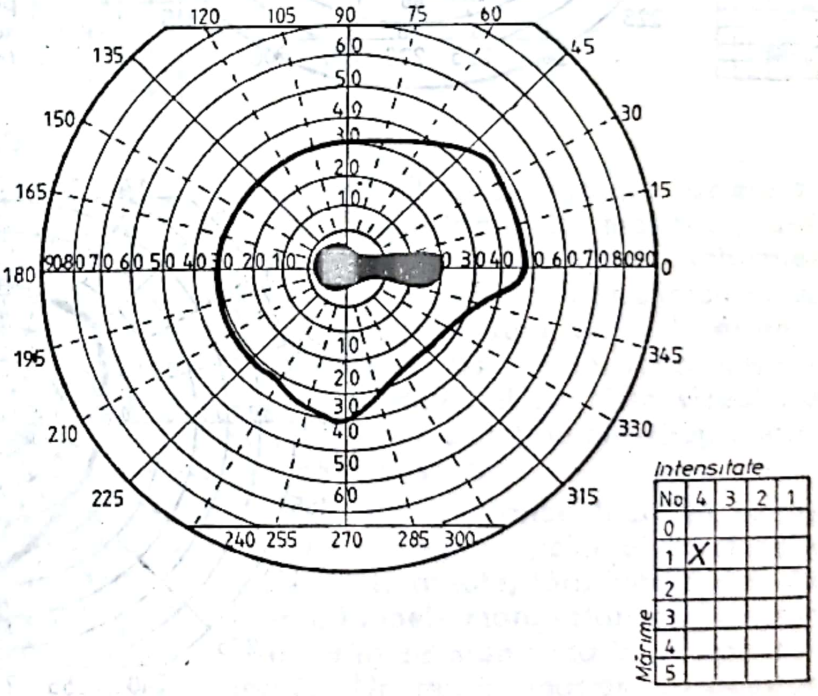

Fig. 1.59. Scotom centrocecal la ochiul drept şi o strimtorare concentrică. *S.E.*, 37 ani, etilic cronic cu tulburări psihice, alcoolic de 15 ani. Tabagic de 25 ani VOD = 2/3, VOS = 1.

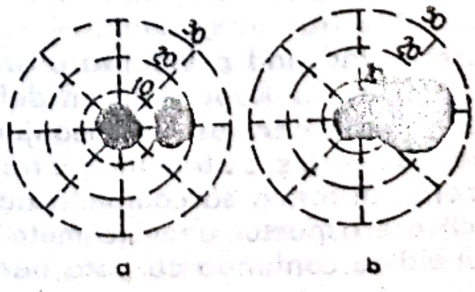

Fig. 1.60. Scotom central cu mărirea petei oarbe (A). Creşterea tensiunii oculare prin ventuza de sucţiune determină creşterea anoxiei cu unirea celor două scotoame (B). Aspectul revine la normal la 15 minute după înlăturarea ventuzei. *I. C.*, 47 ani. Glaucom cu unghi deschis la ambii ochi. VAO = 1/4.

– *Deficitul arciform.* Porneşte de la papilă şi se orientează spre meridianul orizontal. Dacă deficitul se evidenţiază în cele două hemicîmpuri, superior şi inferior, el realizează un scotom inelar ce înconjoară punctul de fixaţie, indicînd o localizare anterioară a leziunii. Reprezintă un deficit al fasciculelor nervoase ce înconjoară retina macular şi se termină pe rafeul temporal. În forma sa completă acest deficit are aspectul unei „comete" al cărui vîrf se confundă cu pata oarbă, iar coada lărgită, după ce descrie un arc de cerc se opreşte în rectiliniu la nivel orizontal de partea nazală. Marginea sa concavă priveşte punctul de fixaţie. Scotomul poate să nu fie total mai ales la început cînd el predomină la una din extremităţi. Forma sa semilunară este determinată de traiectul arcuat al fibrelor optice ce înconjoară retina macular. Este specific în glaucom, dar se întîlneşte şi în afecţiuni vasculare aterosclerotice ale papilei (fig. 1.61).

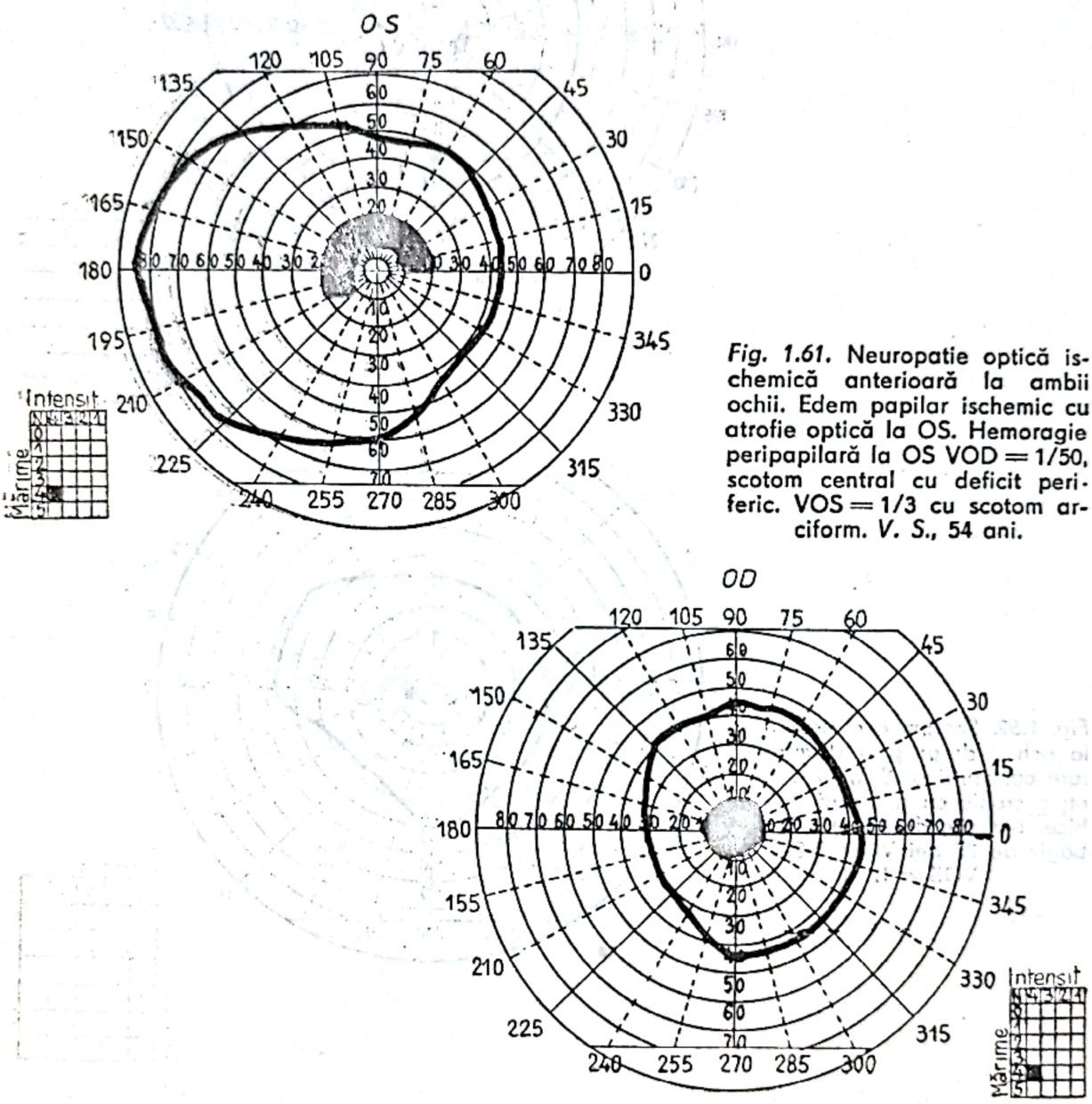

Fig. 1.61. Neuropatie optică ischemică anterioară la ambii ochii. Edem papilar ischemic cu atrofie optică la OS. Hemoragie peripapilară la OS VOD = 1/50, scotom central cu deficit periferic. VOS = 1/3 cu scotom arciform. *V. S.*, 54 ani.

Scanned with OKEN Scanner

— *Deficitul cuneiform.* Pleacă de la pata oarbă şi se extinde spre periferie în formă de evantai. Exprimă o leziune papilară inflamatorie sau vasculară şi poate interesa sau nu şi vederea centrală. El nu este caracteristic pentru o anumită etiologie şi reprezintă un stadiu evolutiv al unei neuropatii transverse. În afecţiunile demielinizante unde există o distrugere incompletă a tecii de mielină se produce o difuziune periaxonală a conductibilităţii ionice ce poate influenţa transmiterea influxului nervos. Astfel se explică variaţiile ca formă şi întindere a scotomului de la o zi la alta. Acesta este determinat de suferinţa produsă de zonele demielinizate care alternează cu zone în care conductibilitatea ionică este numai inhibată (fig. 1.62).

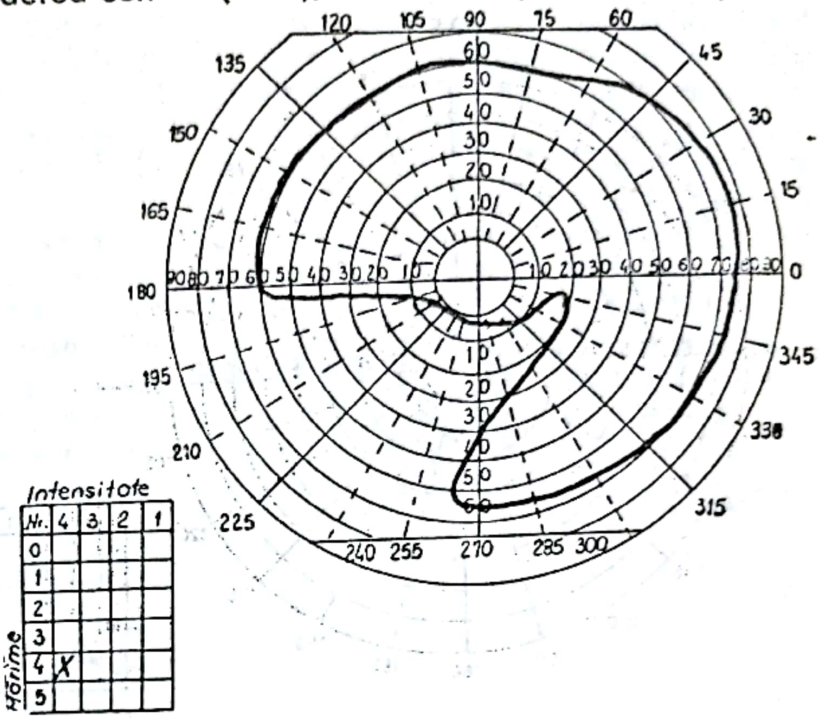

Fig. 1.62. Neuropatie optică juxtabulbară cu scleroză în plăci. VOD = 1/8. Deficit cuneiform de cîmp vizual. P. A., 32 ani.

— *Deficite periferice.* Realizează o depresiune a izopterelor periferice ale cîmpului vizual şi constituie o expresie a leziunilor periferice a fibrelor optice. Apariţia de la început a deficitelor periferice arată o perinevrită, deci o meningită proprie a nervului optic.

— *Amputări sectoriale.* Sînt caracteristice pentru ischemia acută a nervului optic şi sînt dispuse în funcţie de sediul arterelor ciliare posterioare obstruate. După cercetările lui Hayreh şi Baines (1972), Anderson şi Davis (1974), care au reprodus afecţiunea experimental prin ligatura arterelor ciliare posterioare la maimuţă, s-a putut explica patogenia ischemiei acute a nervului optic. În clinică însă, din cauza procesului difuz de arterioscleroză şi a obstrucţiilor vasculare incomplete, deficitul de cîmp vizual nu se suprapune exact pe distribuţia anatomică a vaselor.

— *Strîmtorări concentrice.* În strîmtorarea concentrică, cîmpul vizual este redus în totalitate, fără modificări de formă. Primele manifestări ale acestor strîmtorări se manifestă în partea externă. Un reper martor al acestor strîmtorări de debut este izopterul care trece în afara petei oarbe. În caz de strîmtorare el este situat înăuntrul petei oarbe. Acest punct de reper serveşte pentru a aprecia modificările celorlalte izoptere, dar adesea strîmtorarea concentrică nu se face în mod egal în toate sectoarele, ci este mai accentuată într-un anumit sector cu o

Scanned with OKEN Scanner

importantă valoare semiologică. Ea se întîlnește aproape întotdeauna în atrofia optică tabetică. Pe de altă parte o strîmtorare regulat concentrică poate fi funcțională în pitiatism și simulație.

– *Deficit generalizat.* Constituie stadiul final în evoluția unei neuropatii optice, adică o neuropatie totală. Se întîlnește frecvent în atrofia optică tabetică și neuropatia ischemică. Cîmpul vizual este redus la o insulă centrală sau temporală (fig. 1.63).

Prezența unui *scotom relativ* arată o perturbare a fenomenelor de interacțiune laterală interneuronală la nivelul celulelor ganglionare și ale retinei sau ale corpului geniculat. Ele pot fi date și de tulburări de conductibilitate nervoasă prin alterații sinaptice. Tulburările de sumație prin fenomene de inhibiție laterală la nivelul stratului plexiform intern corespund dizarmoniilor fotometrice asupra cărora a insistat Dubois Poulsen. Ele se ameliorează în examinarea binoculară, spre deosebire de fenomenele de inhibiție de la nivelul celulelor geniculate cu răspuns binocular, care cresc cu deficitul de cîmp vizual în examinarea binoculară, așa cum se întîmplă în ambliopia strabică.

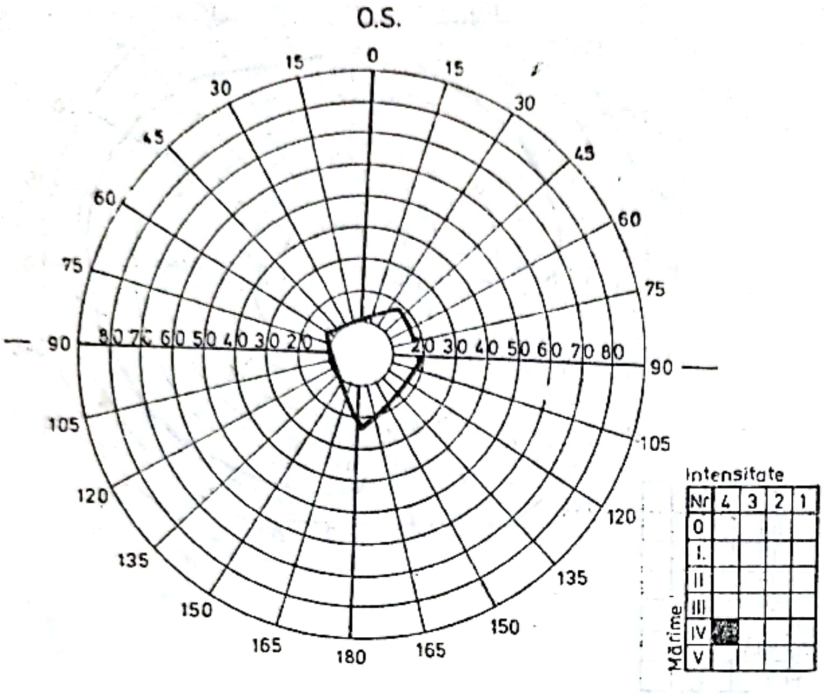

Fig. 1.63. Neuropatie optică ischemică anterioară la ochiul stîng. VOS = = 1/50, edem ischemic papilar cu hemoragii papilare și peripapilare. Cîmp vizual redus la o insulă centrală. *G. T.*, 64 ani.

Prezența unui *scotom absolut* arată o dezafectare a unui grup de neuroni și corespunde unei întreruperi a conductibilității optice situate la un nivel între celulele ganglionare ale retinei și cele ale corpului geniculat lateral. Datorită rezistenței mari pe care o are axonul la procese infecțioase, toxice sau anoxice, sediul cel mai frecvent este la nivelul celulelor ganglionare ale retinei. Examenul cîmpului vizual trebuie efectuat dinamic, cu teste de intensități și mărimi diferite, pentru a putea surprinde cele mai mici tulburări și a putea detecta modificările de cîmp vizual ce survin de la o examinare la alta.

Cîmpul vizual în sindroamele optochiasmatice

Hemianopsiile. În sensul strict al termenului, hemianopsia constituie pierderea vederii în o jumătate de cîmp vizual. Această jumătate este li-

mitată, mai mult sau mai puțin net, printr-un diametru de cîmp. Practic prin acest termen se înțelege un deficit bilateral determinat de o leziune neurooftalmologică. Hemianopsia în cadran constituie lipsa vederii într-un cadran al cîmpului vizual. Atunci cînd lipsa vederii este în jumătatea nazală sau temporală a cîmpului vizual la ambii ochi hemianopsia este *heteronimă*. Dacă lipsa vederii este în jumătatea laterală de aceeași parte, hemianopsia este *omonimă*. Cînd deficitul este egal corespondent în cele două cîmpuri ale unei hemianopsii se spune că ea este congruentă, în caz contrar este incongruentă. La noțiunea de congruență se atașează noțiunea de topografie lezională.

— *Hemianopsia bitemporală*. Constituie lipsa vederii în jumătatea temporală a cîmpului vizual la ambii ochi datorită leziunilor părții centrale a chiasmei. Ea este realizată, în aspectul său cel mai caracteristic, prin compresiunea feței inferioare a chiasmei. De menționat că leziunile chiasmatice sînt rare la originea hemianopsiei bitemporale tipice. Debutul trece neobservat de bolnav și se manifestă printr-un deficit al cîmpului vizual intermediar între centru și periferie. Deficitul începe în cadranul superotemporal al cîmpului vizual cu ancoșarea izopterelor interne (fig. 1.64).

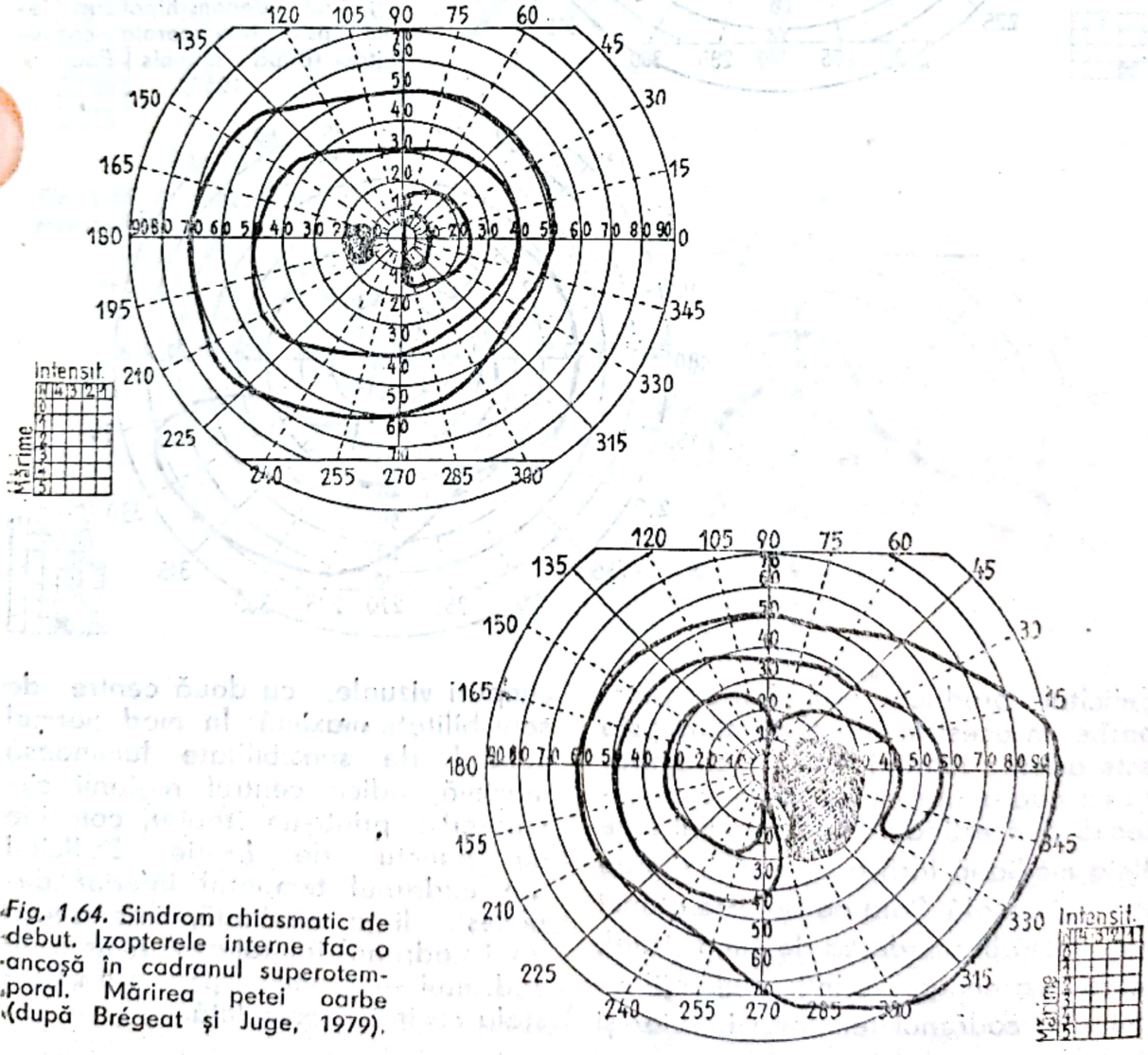

Fig. 1.64. Sindrom chiasmatic de debut. Izopterele interne fac o ancoșă în cadranul superotemporal. Mărirea petei oarbe (după Brégeat și Juge, 1979).

Aceasta se evidenţiază bine printr-un examen campimetric. Depresiunea izopterelor se accentuează, iar traseul lor se insinuează între pata Mariotte şi punctul de fixaţie, apoi deficitul produce excluderea petei oarbe. În acest moment hemianopsia este adesea identificabilă căci amputarea cadranului superior se completează prin extinderea scotomului spre linia mediană fără a o depăşi şi spre cea orizontală. Pata oarbă este atunci înglobată în pierderea de cîmp vizual, care se accentuează în lungul verticalei spre cadranul temporal inferior şi hemianopsia bitemporală este astfel constituită (fig. 1.65).

Nu este un paralelism evolutiv între cei doi ochi şi în general există o asimetrie şi incongruenţă a celor două cîmpuri vizuale, cu două centre de sensibilitate maximă. În mod normal centrul de sensibilitate luminoasă maximă, adică centrul regiunii circumscrise printr-un izopter, coincide cu punctul de fixaţie. Deficitul din cadranul temporal inferior depăşeşte linia mediană, interesează apoi cadranul inferonazal şi urcă în cadranul superonazal pentru a se instala cecitatea completă.

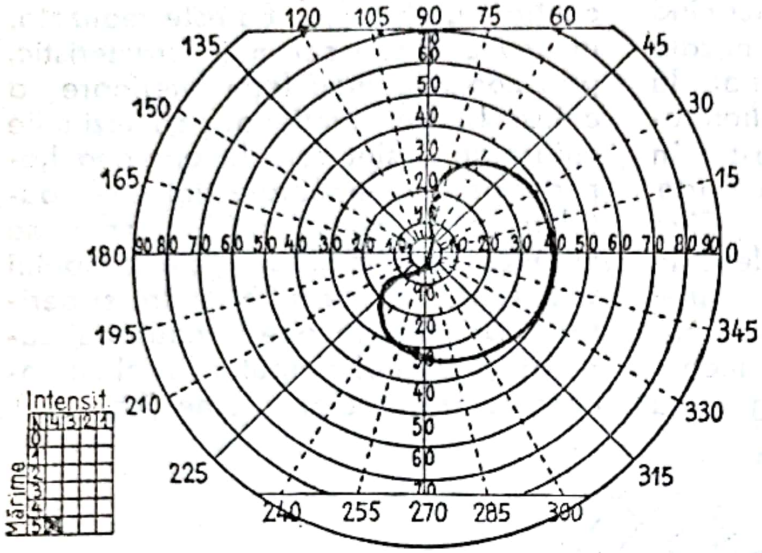

Fig. 1.65. Adenom hipofizar. Hemianopsie bitemporală constituită (după Dubois Poulsen, 1952).

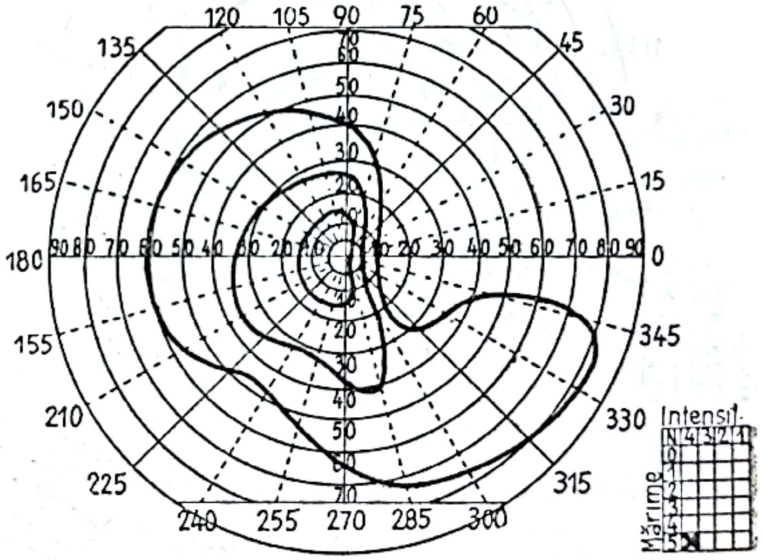

Scanned with OKEN Scanner

Un alt mod de debut al hemianopsiei temporale, frecvent întîlnită, este forma cu scotom (Tranquair, 1948). În timp ce izopterele interne se reduc, în cadranul temporal superior se provizual ia formă de croşet sau corn. Scotomul la început are o formă de insulă (fig. 1.66).

Afecţiunea evoluînd se produce o reducere şi a izopterelor periferice

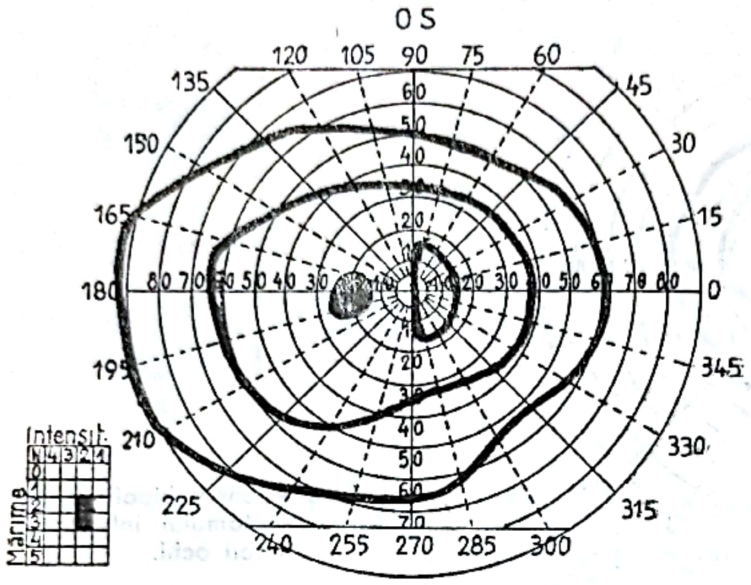

Fig. 1.66. Adenom hipofizar. Hemianopsie bitemporală care începe cu scotom.

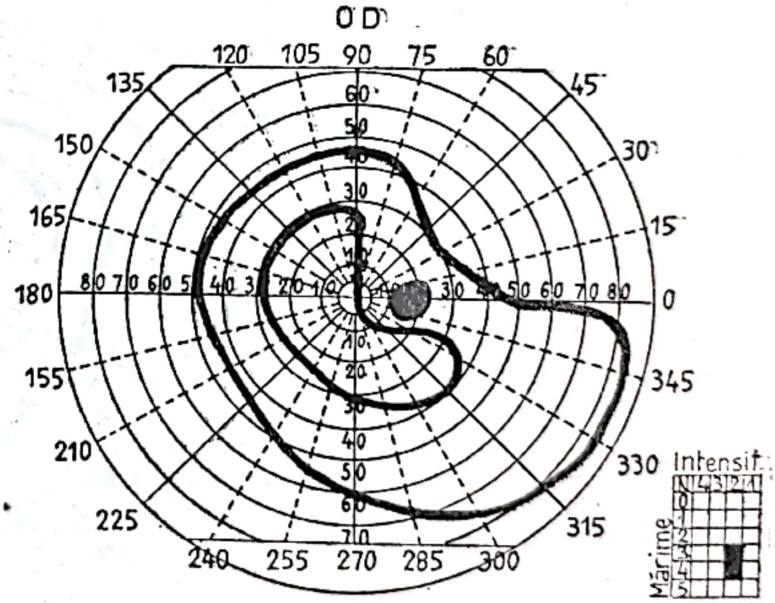

duce un scotom la unirea meridianului vertical cu cel orizontal. Scotomul la început se confundă cu pata oarbă, apoi se extinde în cadranul inferotemporal, la oarecare distanţă de meridianul vertical. Izopterele externe sînt la început intacte, astfel încît cîmpul pentru a se realiza hemianopsia tipică (fig. 1.67).

Se pot observa de asemenea scotoame centrale hemianopsice bitemporale a căror evoluţie este asemănătoare cu reducerile periferice de cîmp vizual. Punctul de fixaţie poate

Scanned with OKEN Scanner

fi respectat sau nu. Dacă tumora care a provocat hemianopsia nu este operată, hemianopsia bitemporală progresează. Ea invadează cadranul nazal inferior, apoi cadranul nazal superior și se instalează cecitatea. În perioada terminală neregularitățile evolutive și asimetria deficitelor persistă.

Hemianopsia bitemporală poate prezenta numeroase varietăți. Deficitul precoce în cadranele superonazale pot da aspectul unei hemianopsii altitudinale. Deficite simultane în cadranele superotemporale și inferotemporale dau aspectul bitemporal clasic. Deficite simultane în cadranele superotemporale și inferonazale dau aspectul unei hemianopsii în diagonală.

Printre cauzele hemianopsiei bitemporale menționăm adenoamele de hipofiză, craniofaringiomul, gliomul de chiasmă, unele meningioame și

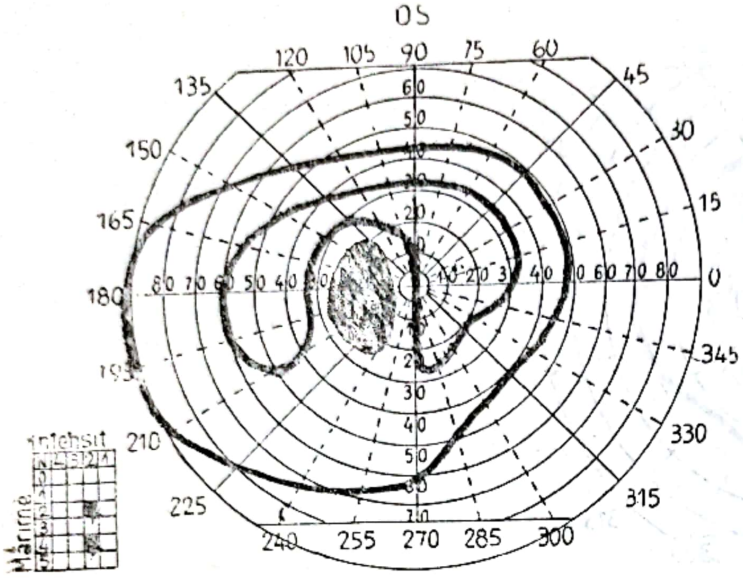

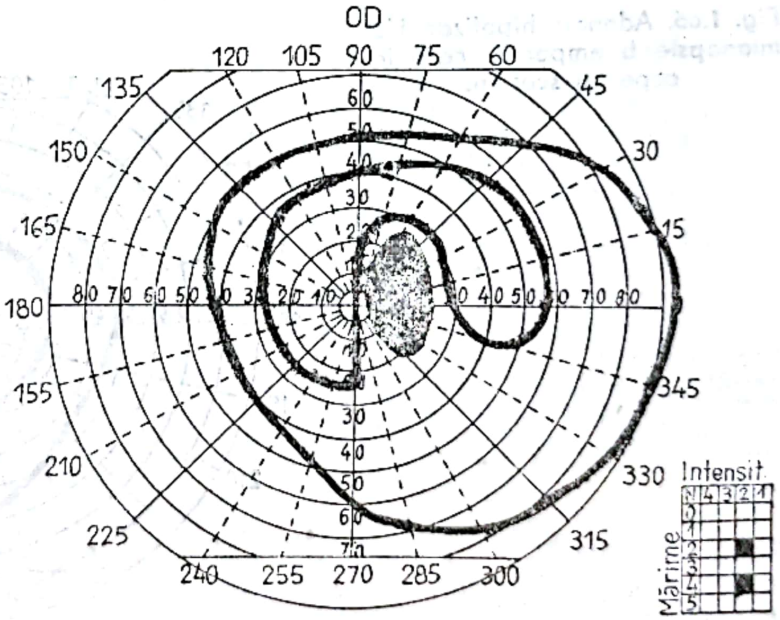

Fig. 1.67. Adenom hipofizar. Extinderea scotomului inferior la ambii ochi.

Scanned with OKEN Scanner

Fig. 1.55. Schema de ansamblu al căilor vizuale retinocorticale (A) și varietăți topografice ale leziunilor anatomice (B).

(A) *Topografia retiniană.* OS la stinga; OD la dreapta; (B) hemicimpul sting roșu, corespunde hemiretinelor drepte; hemicimpul drept cu albastru corespunde hemiretinelor stingi.

Leziunea nervului optic sting cu cecitate stîngă (I) ; leziunea cornului anterior sting a chiasmei optice stingi (II) : cecitate OS cu amputarea hemicimpului temporal superior OD (a) ; cecitate OS cu pierderea jumătății temporale superioare OD (b) ; deficit periferic temporal OS cu scotom hemianopsic temporal superior OD (scotom de joncțiune) (c) ; leziune chiasmatică mediană cu hemianopsie bitemporală simetrică (III) ; dublă hemianopsie a marginilor laterale a chiasmei cu hemianopsie binazală (IV) ; leziunea bandeletei optice stingi cu hemianopsie laterală omonină dreaptă și interesarea cimpului macular (V) ; leziune a ansei temporale a lui Meyer stinga cu hemianopsie în cadrul superior drept (VI) ; leziune a radiațiilor optice stingi cu hemianopsie laterală omonimă dreaptă fără leziune maculară (VII) ; leziune anterioară a fibrelor ce provin din semiluna nazală OD, deficit limitat la semiluna temporală dreaptă a cimpului (porțiune monoculară de cimp vizual) (VIII) ; leziunea fasciculului macular sting cu scotom central hemianopsic omonim drept (IX).

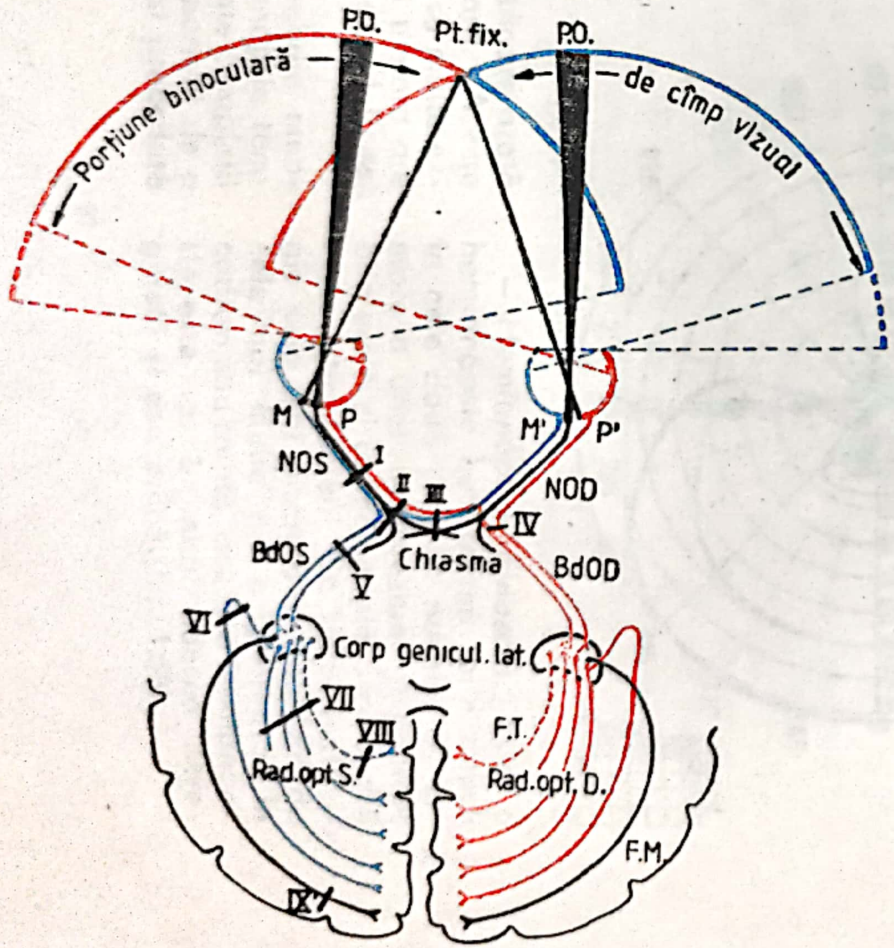

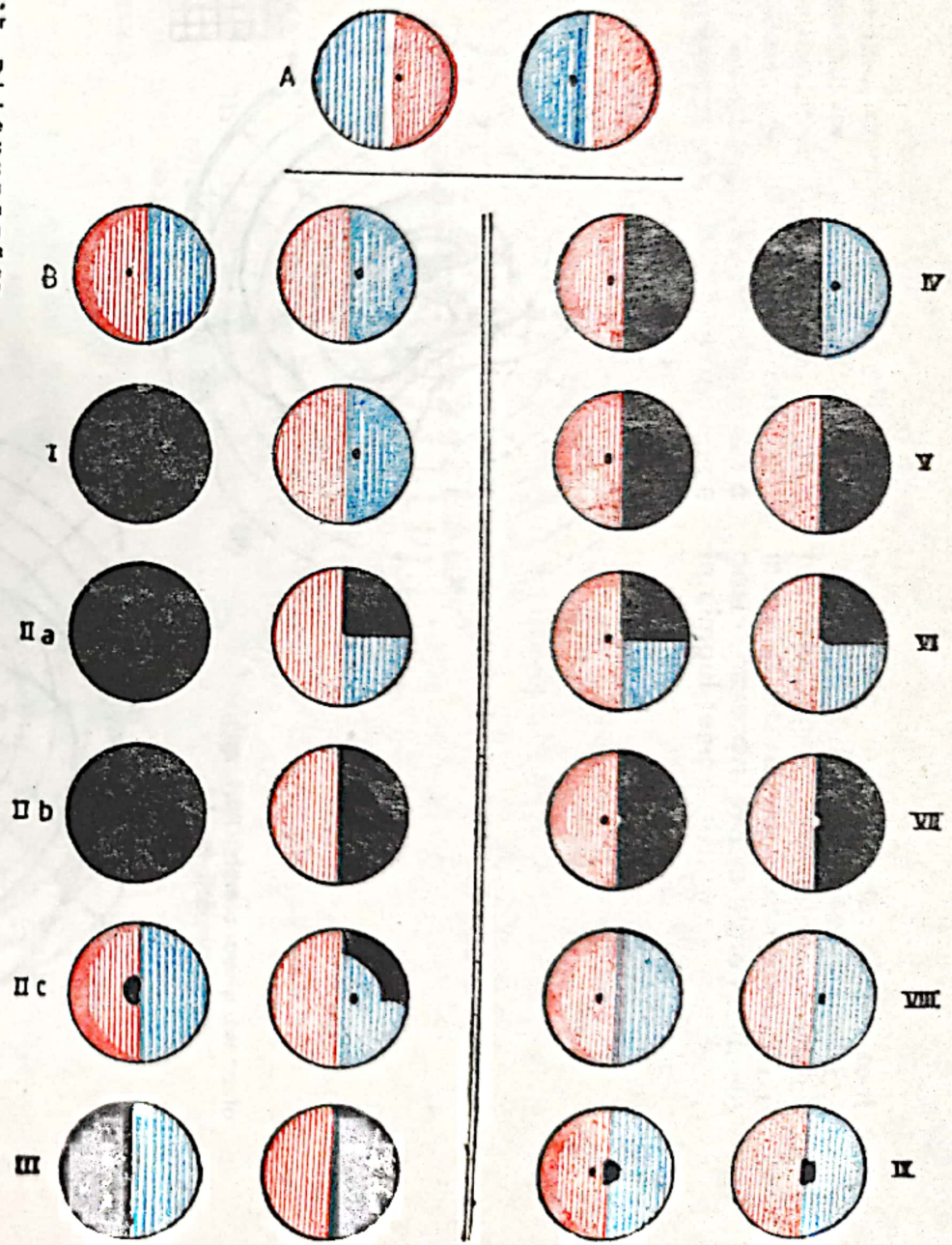

anevrismul carotidian. Alterațiile medii temporale provin dintr-o compresiune mediană. Scotoamele arată o localizare posterioară. Deficitele primitive în cadranele superioare arată o compresiune inferioară, iar deficitele

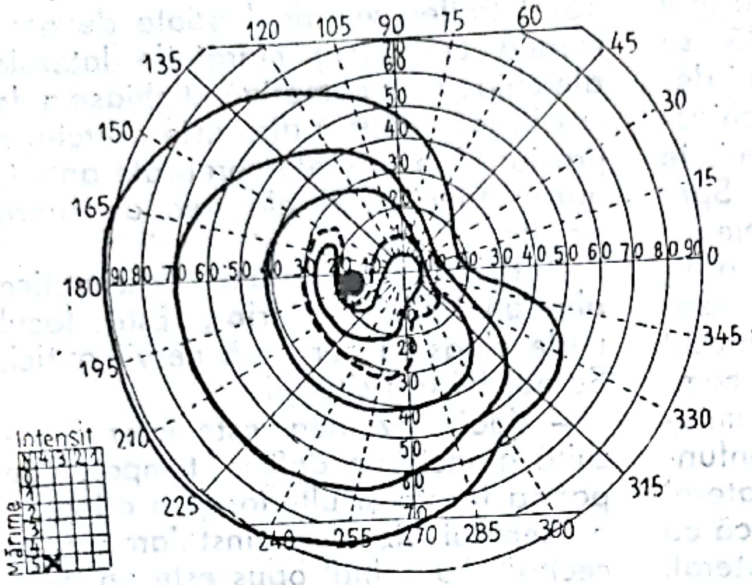

Fig. 1.68. Hemianopsie binazală (după Brégeat, 1979).

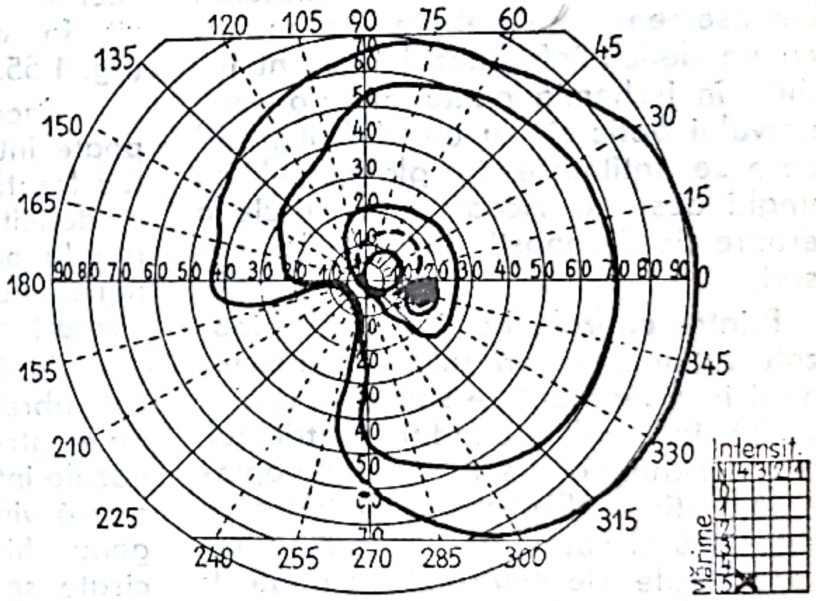

primitive în cadranele inferioare arată o compresiune superioară. Aceste date schematice suferă însă multe excepții deoarece nu numai tumora are un rol în producerea acestor deficite, ci și tulburările ischemice.

Un aspect particular trebuie menționat, și anume o hemianopsie temporală de o parte și cecitate completă de partea opusă. Este important de a ști dacă cecitatea a fost precedată sau nu de un deficit de cîmp vizual temporal. În acest caz se va face explorarea cîmpului vizual cu un indice mare la ochiul cu cecitate pentru a găsi o oarecare sensibilitate reziduală în cîmpul temporal.

— *Hemianopsia binazală.* Este o hemianopsie heteronimă prin deficit în cele două cîmpuri nazale, ca urmare a unei compresiuni temporale bilaterală și concomitentă a celor doi nervi intracranieni. Ca simptomatologie este mai discretă și bolnavul de cele mai multe ori o ignorează. În cadran sau totală, această hemianopsie este rar întîlnită, adesea neregulată și asimetrică (fig. 1.68).

Scanned with OKEN Scanner

Ea începe de obicei unilateral, în cadranul nazal inferior, apoi cadranul nazal superior cu debutul de la periferie spre centru și mai rar cu debutul printr-un scotom central care se extinde spre partea nazală. Se cunosc și manifestări care încep în cadranul superior. Hemianopsia binazală se poate completa prin apariția unui deficit temporal în caz de leziune chiasmatică. Această tendință la omonimie arată o localizare posterioară. Spre deosebire de hemianopsie bitemporală, hemianopsia binazală este adesea însoțită de edem papilar. Asocierea edemului cu deficitul binazal este patognomonică pentru o compresiune a fosei posterioare. Hemianopsia binazală nu trebuie confundată cu un edem papilar pur bilateral care evoluează către atrofie optică cu deficit periferic inferonazal bilateral. De asemenea nu trebuie confundată cu un deficit inferonazal frecvent întîlnit în ischemia acută anterioară a nervului optic și cu un deficit nazal care se întîlnește în glaucomul cu unghi deschis. Aceasta constituie o eroare de diagnostic în ambele sensuri.

Printre cauzele hemianopsiei binazale reținem tumori subtectoriale, tumori intraventriculare sau care au invadat în mod secundar ventriculul, unele meningioame, arahnoidite optochiasmatice. Explicația patogenică este încă discutată. Leziunea marginilor laterale ale chiasmei nu poate fi satisfăcătoare deoarece aceasta nu conține decît o parte din fibrele directe. Staza papilară nu poate da hemianopsie binazală deoarece există stază care evoluează fără hemianopsie, deși ar putea fi totuși admisă căci fibrele temporale sînt mai fragile decît cele nazale, așa cum se întîmplă și în atrofia glaucomatoasă și în ischemia acută a nervului.

Presiunea exercitată pe nervii optici înaintea chiasmei de către arterele cerebrale anterioare și comunicantele anterioare pot produce hemianopsie binazală. La acest nivel fibrele directe sînt grupate. Această presiune poate fi efectuată și prin bride de arahnoidită optochiasmatică. Dilatarea celui de-al treilea ventricul poate de asemenea comprima marginile laterale ale chiasmei ; comprimînd chiasma de sus în jos această distensie exercită o presiune pe arterele cerebrale anterioare atunci cînd ele trec deasupra nervilor optici.

Deficite prin leziuni chiasmatice ale unghiului anterior. Este locul unde chiasma continuă nervii optici. Se pot ivi trei situații :

– dacă leziunea este internă rezultă atunci un deficit temporal de partea lezată și ulterior și o atingere a cîmpului vizual cu instalarea unei cecități. La ochiul opus este un deficit în cadranul temporal superior (fig. 1.55. II-a) ;

– dacă leziunea este externă se poate întîlni un deficit nazal de partea lezată ce evoluează spre cecitate cu deficit hemianopsic temporal superior la ochiul opus prin lezarea genunchiului anterior al fibrelor încrucișate (fig. 1.55. II-b) ;

– dacă fasciculul macular este lezat, fibrele maculare fiind încă grupate într-un fascicul unic, iar fibrele nazale inferioare ale retinei de partea opusă vin să se etaleze, constituind genunchiul anterior al fibrelor încrucișate, se produce scotom central unilateral de partea lezată cu deficit temporal periferic de partea opusă numit și scotom de joncțiune de către Traquair (fig. 1.55. II-c).

– Hemianopsia orizontală sau altitudinală. Constituie deficitul care interesează cele două cîmpuri superioare sau inferioare în raport cu linia orizontală. Hemianopsia orizontală inferioară este mai frecventă decît cea superioară. Limita orizontală nu este regulată. Ea începe înlăuntrul, deasu-

Scanned with OKEN Scanner

pra sau dedesubtul meridianului orizontal, înglobează sau nu punctul de fixație, se unește cu pata oarbă pentru a ajunge la marginea temporală deasupra sau dedesubtul orizontalei (fig. 1.69).

Ca etiologie ea poate fi dată de tumori hipofizare, meningită bazilară, hemoragii bazilare, aterom, ectazie a carotidei interne, leziuni simetrice a corpilor geniculați laterali. Se pot întîlni frecvent hemianopsii altitudinale

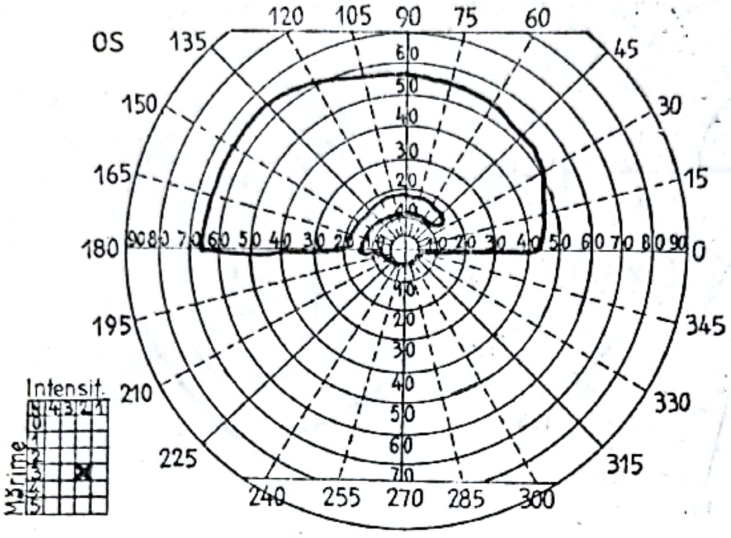

Fig. 1.69. Arahnoidită optochiasmatică. Hemianopsie altitudinală inferioară (după Guillaumat, 1959).

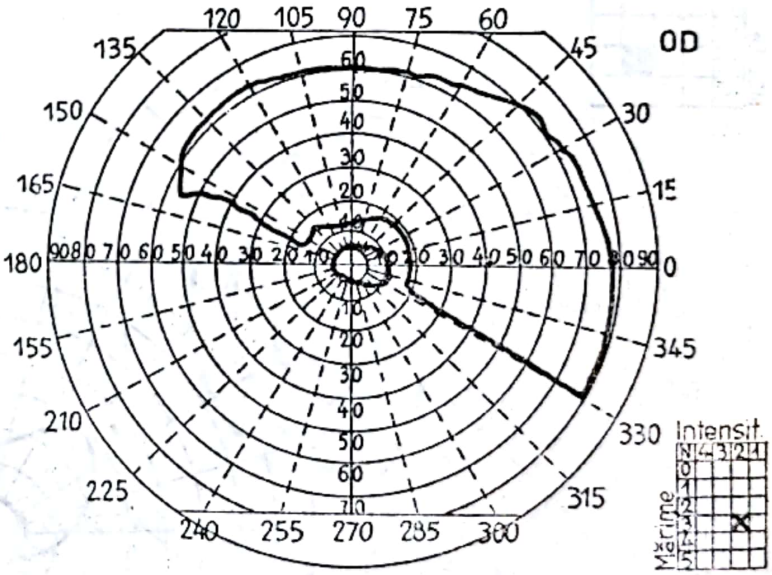

Cîmpul orb este mai întins decît sectorul cu cîmp vizual prezent ceea ce arată evoluția spre cecitate cu atrofie optică. Ca etiologie hemianopsia superioară prechiasmatică poate fi întîlnită în oxicefalie, ischemie acută a nervului optic, expolieri sanguine. Ischemia acută anterioară a nervului optic, la început unilaterală, se poate bilateraliza (fig. 1.70).

de o parte și cecitate de partea opusă.

Hemianopsiile inferioare sînt date de compresiuni pe fața superioară a chiasmei și a nervilor optici intracranieni prin chisturi arahnoidiene, anevrisme de comunicantă anterioară, meningiom frontal și supraselar, hematom traumatic a regiunii chiasmatice. Hemianopsia altitudinală nu are

Scanned with OKEN Scanner

Scanned with OKEN Scanner

O.S.

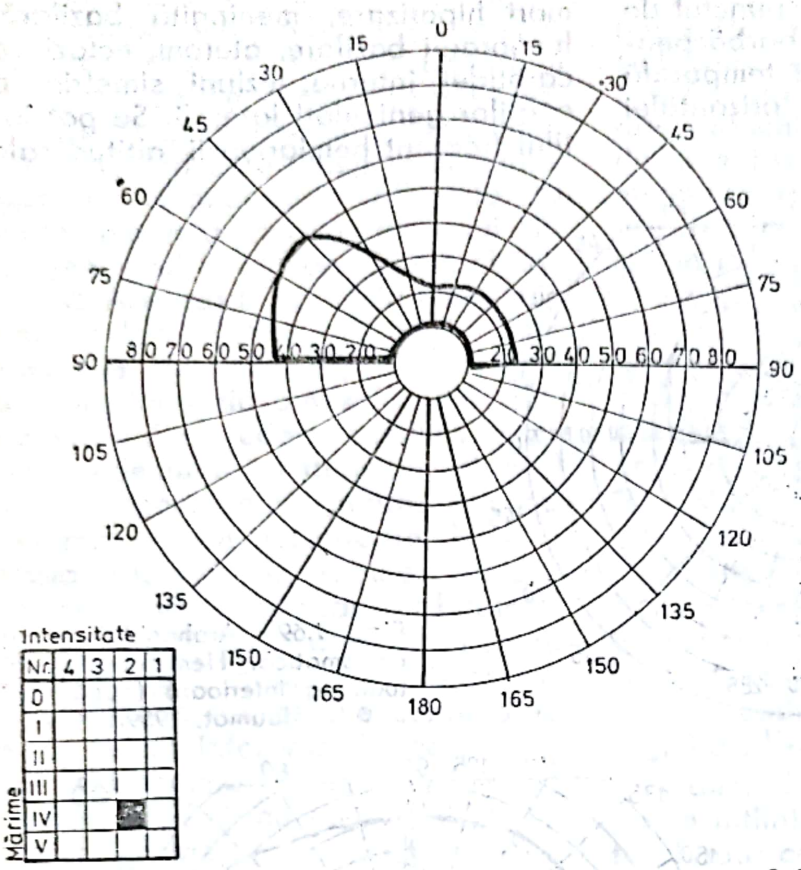

Fig. 1.70. Ischemie acută anterioară a nervului optic. Hemianopsie altudinală inferioară.

O. D

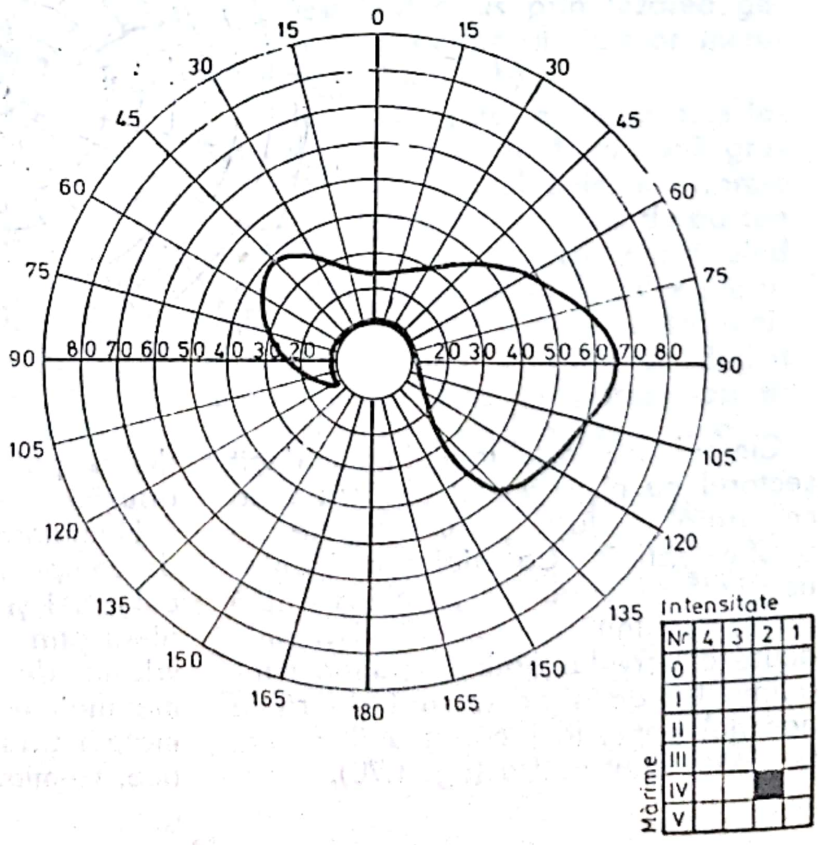

valoare localizatoare şi de aceea sînt necesare investigaţii suplimentare neuroradiologice. De reţinut că nici constatările anatomice şi nici ipotezele patogenice nu dau o explicaţie satisfăcătoare hemianopsiilor orizontale.

Deficite în diagonală. Hemianopsiile în diagonală sînt parţiale şi nu interesează decît o parte din fiecare cadran. Astfel se poate observa un deficit nazal superior asociat cu un deficit în cadranul temporal inferior sau deficit temporal superior asociat cu deficit nazal inferior. Aceste hemianopsii arată leziuni chiasmatice laterale.

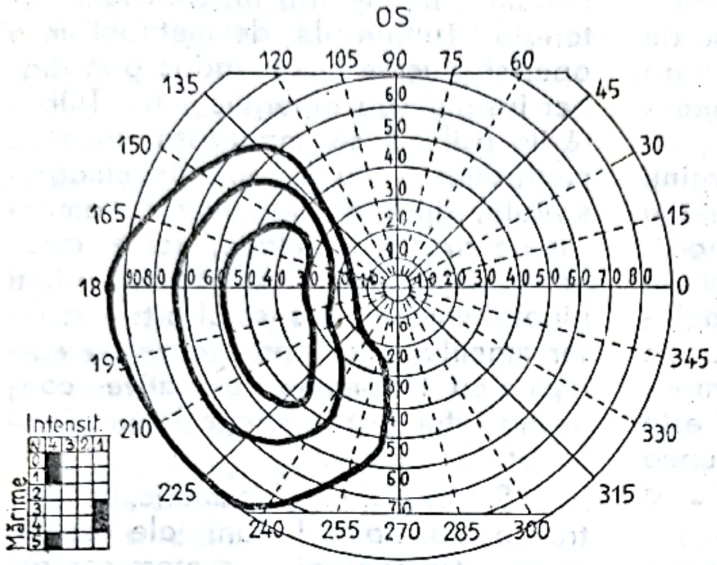

Fig. 1.71. Hemianopsie omonimă prin leziuni de bandeletă (după Dubois Poulsen, 1952).

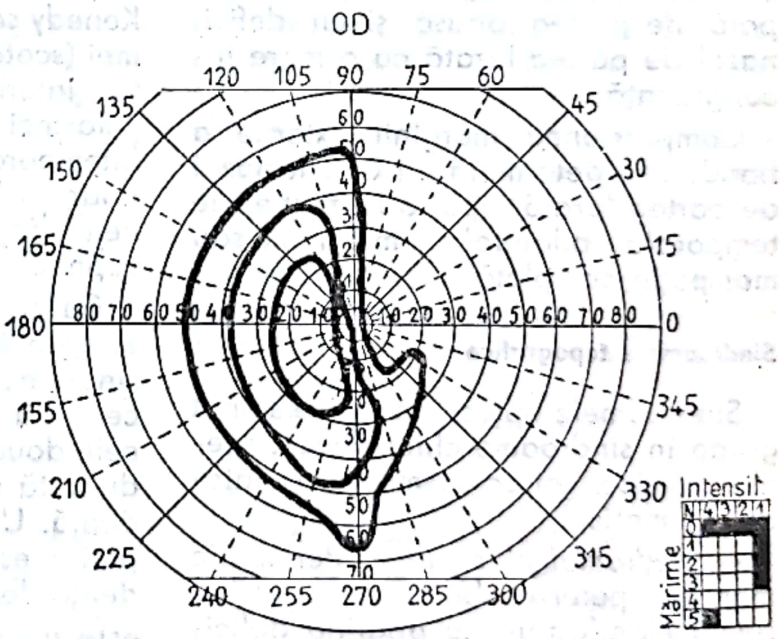

– **Hemianopsii omonime.** Sînt determinate de o leziune retrochiasmatică şi arată lezarea fibrelor parţial încrucişate şi regrupate în spatele chiasmei (fig. 1.71).

Dar practic, toate leziunile bandeletei nu dau hemianopsie omonimă.

Scanned with OKEN Scanner

Originea bandeletei aparţine chiasmei şi o alterare a acestei părţi a bandeletei are tendinţă de a se însoţi de un deficit bitemporal. Partea posterioară a bandeletei este situată profund şi este interesată prin leziuni de vecinătate a emisferului cerebral. Aici hemianopsia este omonimă, mai întinsă de partea leziunii cu interesare inferioară la început manifestată prin hemianopsie în cadranul superior.

Comprimarea mediană a marginii posterioare a chiasmei determină o hemianopsie bitemporală cu o importantă participare maculară, apoi un deficit omonim prin lezarea bandeletei unde cecitatea completă este de partea omolaterală cu deficit temporal de partea opusă. Situaţia este inversată atunci cînd compresiunea are loc la marginea anterioară a chiasmei.

Compresiunea marginii interne a bandeletei determină un deficit temporal de partea opusă şi un deficit nazal de partea lezată cu o mare incongruenţă.

Compresiunea marginii externe a bandeletei determină un deficit nazal de partea lezată, apoi o hemianopsie temporală bilaterală, mai mult sau mai puţin completă.

Sindroamele topografice

Sindroamele optochiasmatice se pot grupa în sindroame chiasmatice, prechiasmatice, retrochiasmatice şi laterochiasmatice.

— *Sindromul chiasmatic.* Perimetric mărimea petei oarbe poate constitui prima manifestare cu apariţia deficitelor bitemporale. Dintre tulburările neuroendocrine se întîlneşte frecvent panhipopituitarismul cu deficit sexual, slăbire în greutate, anemie, astenie fizică şi psihică, amenoree, frigiditate, impotenţă. Insuficienţa tiroidiană se manifestă prin adinamie, somnolenţă, diminuarea memoriei, mixedem de origine hipofizară. Uneori se observă sindrom adiposogenital. Tulburările de creştere osoasă se manifestă cu nanism, acromegalie la adult, gigantism la copil. Tulburările vasomotorii evoluează cu paloare sau cianoză a extremităţilor, hiper- sau hipotensiune arterială. Tulburările de metabolism a apei şi glucidelor se traduc prin diabet insipid sau hiperglicemie. Tulburările psihice se manifestă cu stări confuzionale sau de excitaţie, cu agresivitate, sindrom Korsakoff cu amnezie de fixaţie, fabulaţie, false recunoaşteri caracteristice pentru leziuni hipotalamice şi în special a tuberculilor mamilari. Pot apare crize de epilepsie cu fenomene vegetative, congestia feţei, hipersecreţie lacrimală şi sudorală.

— *Sindromul prechiasmatic.* Perimetric se constată leziuni ale nervilor optici intracraniani cu scotom central, hemianopsie binazală, sindrom Foster Kenedy sau de unghi anterior a chiasmei (scotom de joncţiune) sau de partea inferioară a feţei superioare a chiasmei cu hemianopsie în cadranul bitemporal inferior sau a părţii anterioare a feţei inferioare a chiasmei cu hemianopsie în cadran bitemporală superior.

Ca semne neurologice asociate cu valoare localizatoare se menţionează sindromul frontal cu paralizie facială centrală completă care să intereseze cele două braţe ale facialului. Ea este discretă şi uneori greu de pus în evidenţă. Uneori paralizia facialului superior este mai uşor de pus în evidenţă decît a facialului inferior. Moria este un sindrom al lobului frontal cu excitaţie, euforie, puerilism, stări erotice. Sindromul peretelui extern al sinusului cavernos se caracterizează prin paralizie de III, IV, VI şi prin lezarea ramului oftalmic şi maxilar superior din trigemen. Ramul maxilar inferior situat ceva mai în urmă, în-

Scanned with OKEN Scanner

soţind rădăcina motorie nu este interesat.

Sindroame meningoencefalitice se asociază în 35% din cazuri. În formele acute debutul este marcat cu sindrom infecţios cu febră, cefalee, frison, care precedă tulburările vizuale. Bolnavul are dureri orbitare iradiind spre tîmple, exacerbate de mişcările oculare, de presiunea pe glob, de variaţiile de iluminare. Scăderea de vedere este mare uneori cu percepţia numai a luminii. Paralizia oculomotorie, pareza unui membru, tulburări a unui reflex tendinos arată participarea nevraxului. În formele cronice ale neuropapilitei, diagnosticul se pune pe examene paraclinice (lichid cefalorahidian, electroencefalogramă).

– *Sindromul retrochiasmatic.* În afară de alteraţiile perimetrice menţionate sindromul poate evolua cu staza papilară şi atrofie optică postcă. Atrofia evoluează de partea sănătoasă prin decolorare temporală a papilei şi de partea lezată fie prin decolorare uniformă a discului, fie printr-o decolorare mai accentuată de partea temporală.

Ca tulburări pupilare s-a discutat mult de reacţia hemioptică Wernicke, cu păstrarea reflexului fotomotor la iluminarea jumătăţii funcţionale a bandeletei şi abolirea de partea lezată. Este un semn al lezării celor două treimi anterioare a bandeletei în care se află fibrele pupilare, care părăsesc apoi bandeleta.

Semiologia neurologică se caracterizează prin lezarea celui de-al treilea ventricul cu manifestări hipotalamice ca somnolenţă, diabet insipid, glicozurie, tulburări de reglare termică. Ea explică de asemenea apariţia unor psihoze confuzo-onirice. Comprimarea apeductului determină hipertensiune intracraniană cu edem papilar, iar cea de trunchi cerebral apariţia de semne piramidale.

– *Sindromul laterochiasmatic.* Perimetric, leziunile laterochiasmatice antrenează un deficit nazal de partea lezată, deficit temporal de partea opusă şi în final cecitate de partea lezată. Se pot întîlni şi alteraţii perimetrice în diagonală cu deficit inferonazal de o parte şi superotemporal de partea opusă. Semnele neurologice fac parte din sfera temporală cu crize uncinate, epilepsie temporală. Extinderea leziunilor se face extern şi inferior spre loja cavernoasă, posterior şi inferior spre vîrful stîncii, anterior şi inferior spre orbită şi fanta sfenoidală cu simptomatologia caracteristică.

Explorări obiective

Electroretinograma

Electroretinograma constă în culegerea potenţialului electric retinian, provocat printr-o stimulare luminoasă, reprezentînd activitatea cuplului receptor „celulă senzorială – celulă bipolară". Distrucţia experimentală a straturilor externe ale retinei prin iodat de sodiu şi acetat de sodiu suprimă orice răspuns electroretinografic.

In patologie dispariţia răspunsului fotopic este expresia unei suferinţe a conurilor (sistemul fotopic), iar dispariţia răspunsului scotopic este expresia suferinţei bastonaşelor (sistemul scotopic).

Cel mai mult studiată a fost unda „b" a electroretinogramei care îşi are originea la nivelul celulelor Müller a retinei, ca variaţie de potenţial gradat a intensităţii stimulului luminos. La întuneric se produce o acumulare de ioni de potasiu în lichidul pericelular, iar stimulul luminos determină o hiperpolarizare a membranei celulare, cu eliberarea ionilor de potasiu. De aceea în afecţiunile nervului optic răspunsul electroretinografic este normal

Scanned with OKEN Scanner

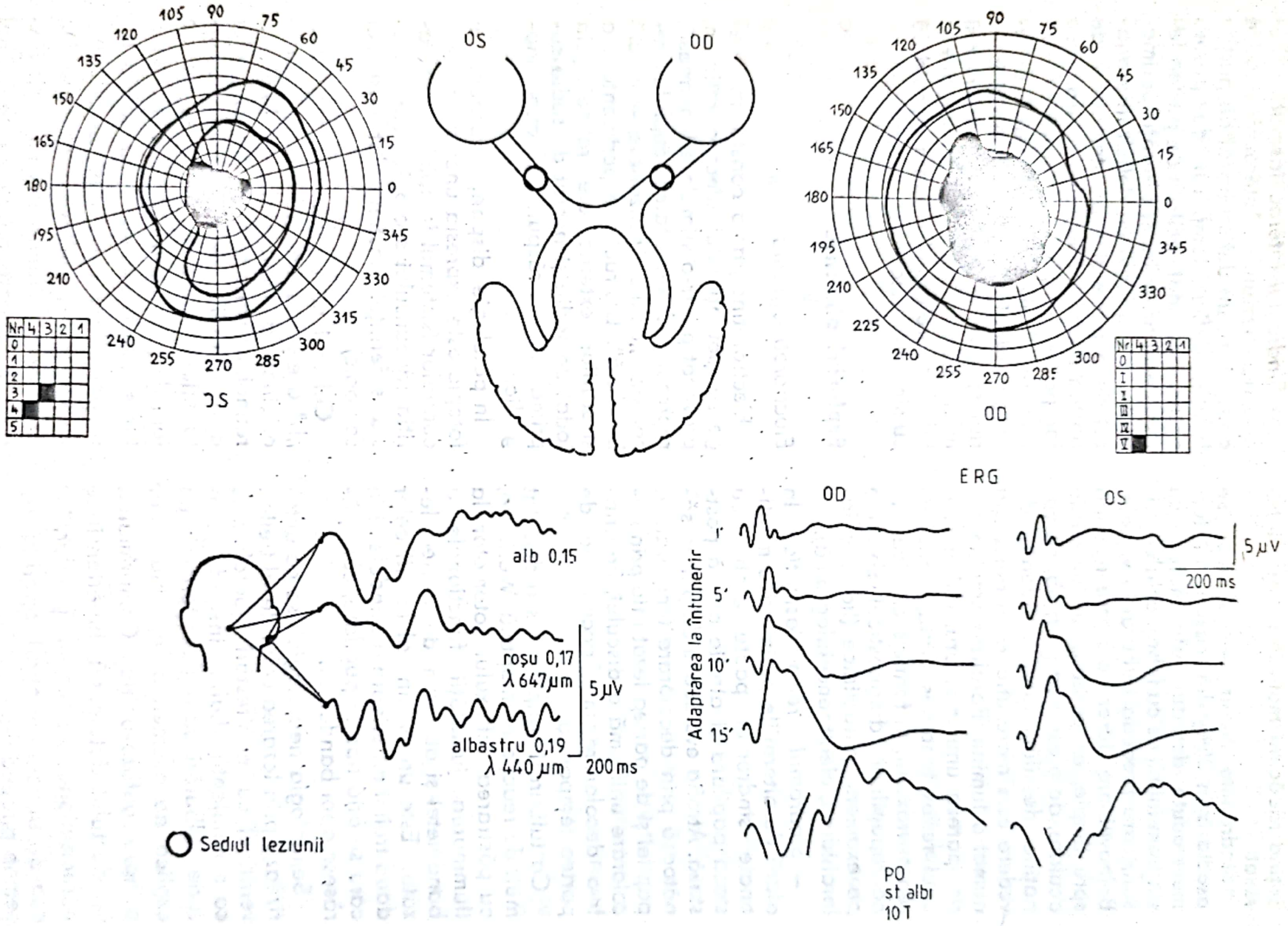

Fig. 1.72. Schema examenelor electrofiziologice (după M. Maione, 1979).

atîta timp cît celulele Műller şi celulele ganglionare sînt normale.

În atrofiile optice, în special în cele ereditare şi în unele neuropatii retrobulbare din scleroza în plăci, electroretinograma are amplitudine redusă în ceea ce priveşte componenta fotopică. Neuropatia optică prin alcool metilic produce o reducere a undei „b" cu apariţia unui traseu subnormal în stadiu de atrofie optică. În intoxicaţia acută cu chinină în primele zile, traseul electric este normal sau hipernormal. După 15 zile dispar undele pozitive „b" şi „c", iar unda „a" rămîne normală. Mai tîrziu, dacă evoluţia este favorabilă, se poate vedea reapariţia undei „b", dar nu se constată niciodată reapariţia undei „c". De aici necesitatea efectuării de trasee electroretinografice repetate la bolnavii trataţi mai mult timp cu chinină sau derivaţi de chinină. O diminuare a undei „b" este o indicaţie de întrerupere a tratamentului.

În unele afecţiuni ale nervului optic, în special în perioada de debut, se înregistrează un traseu electroretinografic hipernormal în care unda „b" (scotopică, sau ambele) are o amplitudine de 2–3 ori mai mare decît în mod normal. Aceste trasee au putut să fie reproduse şi experimental. Intoxicaţia cu alcool etilic, compresiunea fibrelor nervoase, stadiul incipient al sclerozei în plăci, prezintă acelaşi aspect. Se admite că aceasta este datorită absenţei controlului retroactiv datorită suferinţei fibrelor centrifuge care fac sinapsă la nivelul celulelor amacrine.

Halucinogenele tip LSD şi JB-318 determină o creştere a undei „b" şi apoi a undei „a", datorită acţiunii stimulatoare asupra structurilor externe ale retinei. Diminuarea apoi a undei „b" arată o alterare de tip degenerativ la acelaşi nivel.

Potenţialul evocat occipital

Activitatea electrică retiniană se transmite la căile optice sub forma unui mesaj care după relee sinaptice la corpul geniculat lateral ajunge la scizura calcarină. La acest nivel el se manifestă sub forma unui *potenţial evocat occipital* care reprezintă răspunsul electrofiziologic cortical la un stimul scurt, dar suficient de intens. Potenţial evocat occipital înregistrat la 50–80 milisecunde, pentru un stimul luminos supraliminar, este considerat ca un mijloc optim de investigare atît asupra vitezei de conducere a influxului nervos în lungul căii optice, cît şi asupra calităţii conducerii. În practică diferitele oscilaţii ale potenţialului nu sînt perfect clarificate în ceea ce priveşte semnificaţia lor patologică şi de aceea interpretarea se face mai mult din punct de vedere cantitativ şi nu calitativ.

Două tehnici principale de stimulare sînt utilizate în clinică.

Tehnica clasică. Stimularea se face cu un flash luminos cu aceeaşi stimulatori utilizaţi în electroretinografie, cu stimuli de 1–2 c/s, cu o durată de 10–50 milisecunde în aşa fel ca să nu se producă fenomene de adaptare. Intensitatea şi compoziţia spectrală a flashului luminos se poate modifica. Stimulul roşu este considerat ideal pentru obţinerea unui răspuns a sistemului fotopic retinian, important pentru a obiectiviza funcţia fascicolului macular. Stimulul albastru este utilizat pentru studiul sistemului scotopic care este activ la stimuli cu lungime scurtă de undă.

Se apreciază morfologia, amplitudinea şi timpul de latenţă al traseului :

– morfologic se obţin variaţii dificil de interpretat deoarece nu există încă suficiente cunoştinţe asupra semnificaţiei diferitelor oscilaţii ale potenţialului ;

– amplitudinea este calculată în microvolţi de la linia de bază. În opticopatii se pot întîlni trasee subnormale, iar în atrofia optică trasee stinse sau neînregistrabile atunci cînd nu se

Scanned with OKEN Scanner

poate înregistra nici o deflexiune evidentă ;

– latența răspunsului constituie pentru numeroși autori un criteriu mai sigur de diagnostic, aceasta depinzînd însă de un mare număr de parametri, nu întotdeauna standardizați și nu ușor de individualizat.

De aceea orice concluzie trebuie să fie interpretată cu prudență. O scădere a amplitudinilor și o creștere a latențelor sînt semne de suferință a conductibilității axonice fie globale, atunci cînd au fost utilizați stimuli albi, sau a sistemului fotopic atunci cînd au fost utilizați stimuli roșii

Tehnica de inversare a modelului. Subiectul este plasat în fața unui ecran cu dungi albe și negre la care numărul unităților de suprafață poate varia în formă gradată la anumite intervale de timp pentru a se evita fenomenul de adaptare. Inversarea modelului se face prin schimbarea benzilor în așa fel ca stimulii clari să devină obscuri și cei obscuri clari. La fiecare inversare se creează potențiale evocate vizuale care se înregistrează occipital. Numărul benzilor pe unități de suprafață trebuie să fie corelate cu acuitatea vizuală pentru a se obține stimulare corticală.

Această tehnică este mai precisă și permite de a determina obiectiv atît acuitatea vizuală dependentă de funcția fotopică, cît și de a analiza sensibilitatea de contrast. Această metodă permite de a studia excitația celulei ganglionare, interacțiunea la nivelul sinapselor retiniene prin tulburarea sensibilității de contrast cît și a sinapselor geniculate prin tulburări de interacțiune binoculară. În ultimii ani s-au acumulat suficiente experiențe asupra valorii diagnostice a potențialului evocat occipital în scleroza în plăci, putînd să se pună diagnosticul în cazurile de suferință subclinică a căii optice, neobiectivizată de altfel prin celelalte metode de explorare. Creșterea latenței întîlnită în scleroza în plăci este atribuită tulburării de conductibilitate nervoasă provocată de suferința tecii de mielină. Acest fenomen nu este însă specific sclerozei în plăci, deoarece s-a demonstrat că poate să apară și în compresiuni ale nervilor optici sau în unele intoxicații. Tehnica potențialului evocat occipital permite de asemenea de a individualiza o leziune prechiasmatică de una retrochiasmatică. În leziunile prechiasmatice alterațiile potențialului evocat sînt vizibile pe ambele emisfere, pe cînd în leziunile retrochiasmatice alterațiile sînt situate numai de o singură parte (fig. 1.72).

Examenul obiectiv

Dintre metodele clinice de explorare obiective, mai importante, consemnăm : angiofluorografia, oftalmodinamometria, oftalmodinamografia, examene neuroradiologice și unele metode biofizice.

Angiofluorografia

Importanța deosebită a angiofluorografiei discului optic reprezintă consecința posibilității sale de a obiectiviza substratul vascular al acestei regiuni, substrat extrem de complex și cu multiple implicații patologice. Din acest motiv, o bună interpretare a traseului angiofluorografic normal și patologic este dependent de studiul și cunoașterea structurii vasculare a discului optic (Munteanu, 1981).

După cum știm, imaginea angiofluorografică nu este altceva decît o expresie a dinamicii fluxului fluoresceinic la nivelul unui substrat vascular. Caracteristicile topografice (posterior sau anterior epiteliului pigmentar) sau histologice (permeabile la fluoresceină – coriocapilarele; impermeabile la fluoresceină – capilarele retiniene) ale vascularizației polului posterior, au permis o compartimentare, arbitrară, a dinamicii fluxului fluoresceinic în mai multe etape : coroidiană, retiniană arterială, retiniană arteriovenoasă și venoasă tardivă.

Scanned with OKEN Scanner

Datorită particularităţilor histologice ale discului optic, din care menţionăm în primul rînd topografia patului său vascular, cît şi absenţa epiteliului pigmentar, timpii angiofluorografici nu sînt similari celor derulaţi în alte zone ale structurii corioretiniene. În acest caz, ceea ce poate fi vizualizat din dinamica fluxului fluoresceinic, va fi tocmai prezenţa substanţei la nivelul stratului vascular retrolaminar, laminar şi superficial, prezenţă care se constată doar în dinamică, pentru secvenţe de timp foarte scurte, sau pe perioade de timp mai lungi, legate de „ieşirea" fluoresceinei din vasele normale (coroidiene) sau patologice, cu o impregnare tisulară secundară.

Din aceste motive, prezentarea aspectelor angiofluorografice normale sau patologice ale discului optic este anticipată de o rememorare a structurii sale vasculare (Shimizu, 1974 ; De Laey, 1973 ; Munteanu, 1981).

Vascularizaţia discului optic. Vascularizaţia discului optic reprezintă o interferenţă de trei sisteme vasculare : pial, uveal şi retinian, sisteme care au o origine comună : artera oftalmică.

Pentru o mai bună înţelegere a topografiei vasculare s-a propus compartimentarea ei în mai multe regiuni : retrolaminară, prelaminară şi superficială. Rezumînd, această structură vasculară are următorul aspect :

— regiunea retrolaminară : dependentă de sistemul vascular al nervului optic retrobulbar : sistem vascular centripetal sau pial (arterele ciliare scurte posterioare, artera centrală a retinei, artera lacrimală, artera oftalmică) ; sistem vascular axial centrifugal (artera centrală a retinei, vasele piale) ;

— regiunea laminară : dependentă de cercul Zinn-Haller (reţea vasculară intrasclarală, adesea incompletă, cu ramuri din arterele ciliare scurte posterioare şi din plexul pial) ;

— regiunea prelaminară : corespunzătoare nivelului vascularizaţiei coroidiene (arterele ciliare scurte posterioare) ;

— regiunea stratului superficial al fibrelor discului optic, formată din trei straturi suprapuse :

— capilarele prepapilare profunde ; origine din arterele ciliare scurte posterioare ; caracter racemic ; nu depăşesc suprafaţa discului optic ; impregnare cu fluoresceină înaintea arterei centrale retiniene ;

— capilarele prepapilare superficiale : origine din vasele retiniene (canale de drenaj pentru zona peripapilară) ; depăşesc suprafaţa papilei cu jumătate diametru papilar ; drenaj în vena centrală a retinei sau tributarele sale ; impregnare cu fluoresceină după cea a arterei centrale retiniene ;

— capilarele peripapilare radiale : origine în arteriolele retiniene ; drenaj în vena centrală a retinei ; traseu rectiliniu, relativ lung.

Angiofluorografia normală a discului optic

Ţinînd cont de structura reţelei vasculare a discului optic, în special de dispunerea ei în „straturi", etapele vizualizării fluorescenţei vor fi constituite de dinamica fluoresceinei la acest nivel : fluorescenţa profundă, prelaminară, superficială şi tardivă (fig. 1.73).

a) *Fluorescenţa profundă.* Apare în momentul sosirii colorantului la nivelul vaselor regiunii retrolaminare. Are un aspect discret, difuz, fiind localizată de obicei sectorial. Este simultană cu fluorescenţa coroidiană (dovada originii sale) şi precede fluorescenţa din artera centrală a retinei. Vizualizarea ei necesită un sistem de filtre complimentare de bună calitate.

b) *Fluorescenţa prelaminară.* Este datorită prezenţei fluoresceinei la nivelul reţelei vasculare prelaminare

Scanned with OKEN Scanner

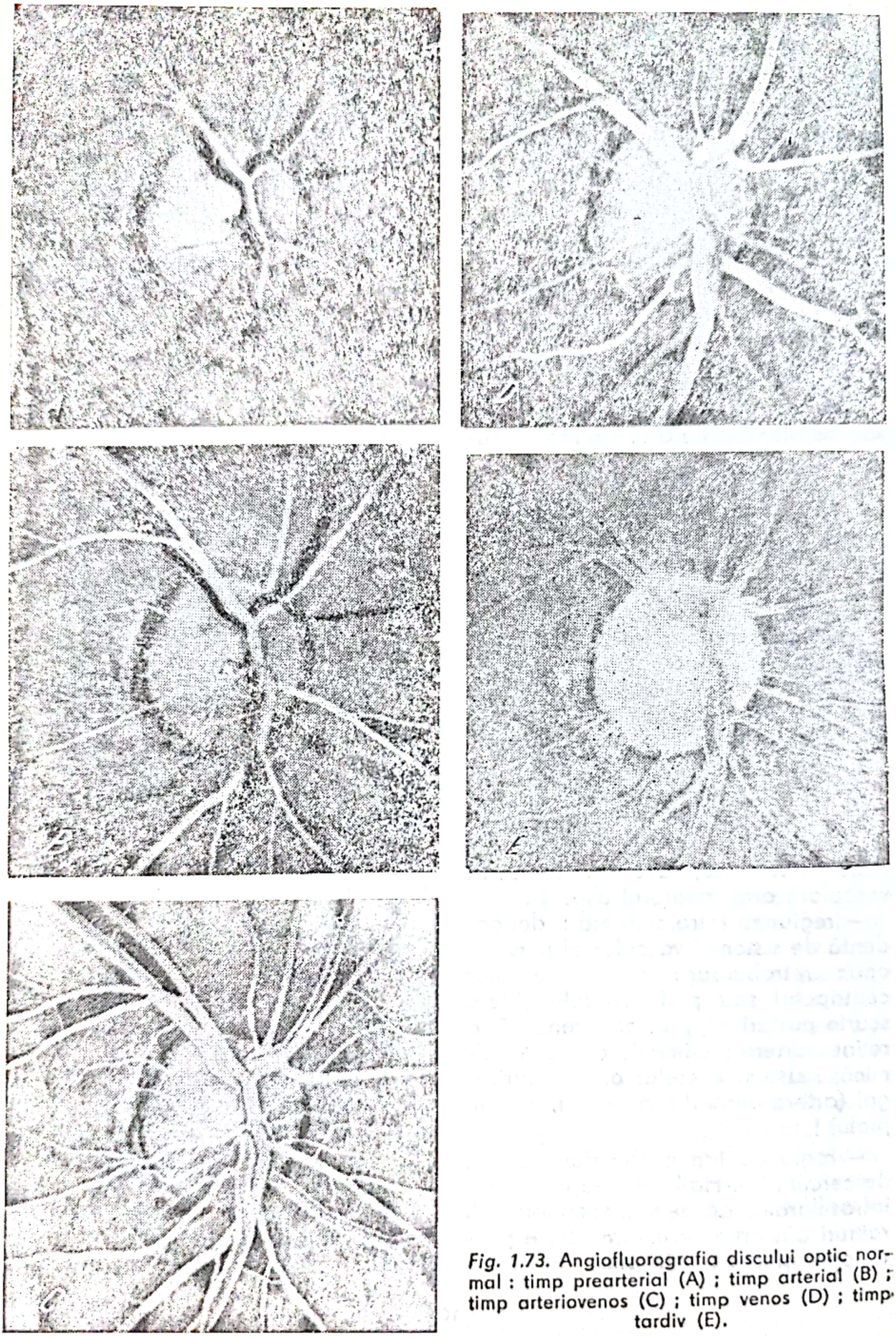

Fig. 1.73. Angiofluorografia discului optic normal : timp prearterial (A) ; timp arterial (B) ; timp arteriovenos (C) ; timp venos (D) ; timp tardiv (E).

Scanned with OKEN Scanner

(vasele coroidiene peripapilare). Este simultană cu fluorescența coroidiană, precedînd timpul arterial retinian. Absența fluorescenței prelaminare și prezența ei la nivelul arterei centrale retiniene constituie o dovadă indirectă a neparticipării arterei centrale retiniene la vascularizația stratului capilar profund al capului nervului optic.

Cu toate acestea, referitor la participarea vascularizației coroidiene peripapilare asupra fluorescenței prelaminare, părerile autorilor sînt diferite :

– lipsa unei contribuții determinante a vascularizației peripapilare la vascularizația discului optic (ocluziile experimentale ale arterelor ciliare scurte posterioare nu suprimă fluorescența papilară) (Ernest și Archer, 1973) ;

– existența unei corelații între fluorescența segmentară peripapilară și fluorescența papilară, ultima succede tot timpul primei fluorescențe (Shimizu, 1976) ;

– existența unui paralelism între fluorescența discului optic și vascularizația coroidiană peripapilară (De Laey, 1973).

Aceste divergențe de păreri nu contrazic teoria clasică de alimentare vasculară segmentară. După părerea lui Henkind și Levitsky (1969) vasele discului optic se pot alimenta din multiple zone vasculare.

c) *Fluorescența superficială*. Aceasta constituie rezultatul pătrunderii colorantului la nivelul vascularizației stratului superficial al discului optic. Fluorescența superficială apare în timpul arterial retinian, crește în intensitate în timpul arterial și arteriovenos și dispare în timpul venos tardiv. Angiofluorografic este greu de diferențiat umplerea rețelei capilare prepapilare superficiale de cea a capilarelor prepapilare radiale. Capilarele peripapilare radiale dau o fluorescență care depășește cu jumătate sau un disc optic imaginea papilei. În unele cazuri se constată o preponderență de umplere cu fluoresceină în sectorul superior și inferior. Capilarele prepapilare superficiale au un caracter venos, centripetal, și se drenează direct, la nivelul capului nervului optic. Capilarele peripapilare radiale se drenează în vena centrală a retinei. În patologie (edemul papilar din hipertensiunea intracraniană, obliterările de venă centrală), rețeaua vasculară superficială a discului optic prezintă o participare remarcabilă.

Referindu-ne tot la fluorescența superficială (normală) a discului optic, trebuie să subliniem faptul că aceasta este mai accentuată în sectorul temporal al discului optic, zonă care oftalmoscopic apare mai decolorată. Explicația fenomenului constă în faptul că „roșeața" discului optic este consecința unei imagini oftalmoscopice tridimensionale asupra unor suprafețe oblice, iar fluorescența este rezultatul vascularizației superficiale.

d) *Fluorescența tardivă*. Debutul ei este marcat de sfîrșitul timpului venos, concomitent cu dispariția fluorescenței retiniene, atinge un maximum după 15 minute și poate dura aproximativ 30 de minute.

Aspectul fluorescenței tardive este inelar, fiind constituit dintr-o suprafață mai puțin fluorescentă din centrul discului optic și o suprafață externă mai intens fluorescentă. Acest halou periferic a fost descris inițial ca fiind peripapilar, dar prin măsurarea diametrului papilar s-a constatat că el corespunde suprafeței discului optic. Suportul anatomic al fluorescenței tardive este atribuit vaselor de origine coroidiană, localizate peripapilar, în straturile profunde ale nervului optic. Injectînd substanțe cu greutate moleculară mare Tso și col. (1975) constată o difuziune mai mare la nivelul coroidei, în zona peripapilară și mai scăzută la nivelul suprafeței papilare. Grayson și Laties (citat Munteanu,

Scanned with OKEN Scanner

1981) demonstrează experimental că fluorescența tardivă este proprie țesuturilor înconjurătoare ale orificiului scleral posterior. Unii autori consideră fluorescența peripapilară ca o consecință a prezenței fluoresceinei în teaca pială a nervului optic, considerînd exclusă difuziunea colorantului de la nivelul coriocapilarei. Shimizu (1974) constată fluorescența tardivă în 30% din cazurile normale, cît și în cazurile de neuropatie optică de etiologii diferite.

Angiofluorografia în diagnosticul discului optic patologic

În interpretarea unui aspect angiofluorografic anormal constatat la nivelul discului optic trebuie să se țină seama de aspectul angiofluorografic normal, fenomenul de pseudofluorescență, variațiile anatomice, cu deosebire cele ale barierei hematotisulare. În acest sens trebuie subliniat aspectul particular al unor papile „cărnoase" în zona prelaminară, a diametrelor reduse din ochii hipermetropi, a modificărilor de profunzime a excavației fiziologice, ale anomaliilor de emergență și distribuire ale vaselor retiniene etc.

Aspectele particulare ale angiofluorografiei, diferențiate pe categorii de afecțiuni, sînt descrise și ilustrate în capitolele referitoare la aceste afecțiuni.

În rezumat dorim totuși să subliniem cîteva aspecte principale ale modificărilor angiofluorografice din papila patologică, modificări care reflectă, după cum arătam mai sus, o suprapunere pe elementul patogenic, element care este în majoritatea cazurilor de natură vasculară.

Astfel în staza papilară (opticopatia edematoasă) unde datorită blocării fluxului axoplasmic are loc o tumefiere a axonilor cu o blocare secundară a circulației venoase, vom constata o întîrziere a fluxului sanguin, dilatări și

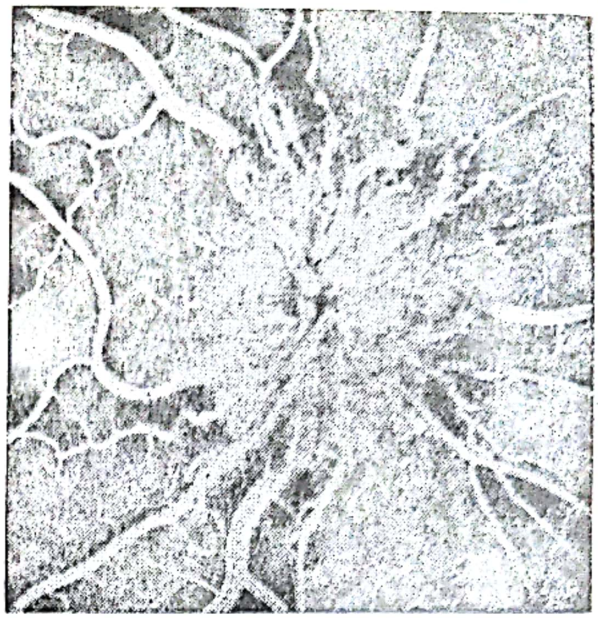

Fig. 1.74. Opticopatie edematoasă prin HIC.

microanevrisme capilare, tulburări de permeabilitate capilară (fig. 1.74).

În papilită (neuropatia juxtabulbară) întrucît procesul patologic vizează inițial fibrele nervului optic, iar vascularizația nervului optic este afectată discret, fără tulburări accentuate de stază venoasă, aspectul angiografic (discretă dilatare a rețelei capilare prepapilare, tulburări de permeabili-

Fig. 1.75. Neuropatie juxtabulbară.

Scanned with OKEN Scanner

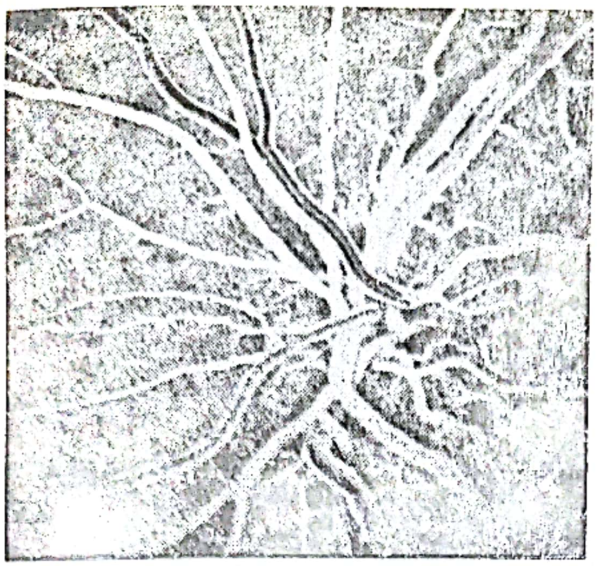

Fig. 1.76. Neuropatie optică ereditară Leber.

tate) este localizat la nivelul suprafeței discului optic (fig. 1.75).

Un caz tipic de modificare de calibru și traiect al vascularizației discului optic, cît și a zonei juxtapapilare, dar fără tulburări de permeabilitate, este dat de neuropatia optică ereditară Leber, aspect datorat unor procese patogenice neelucidate (fig. 1.76).

Un aspect reprezentat de o insuficiență circulatorie localizată la nivelul

Fig. 1.77. Atrofie optică.

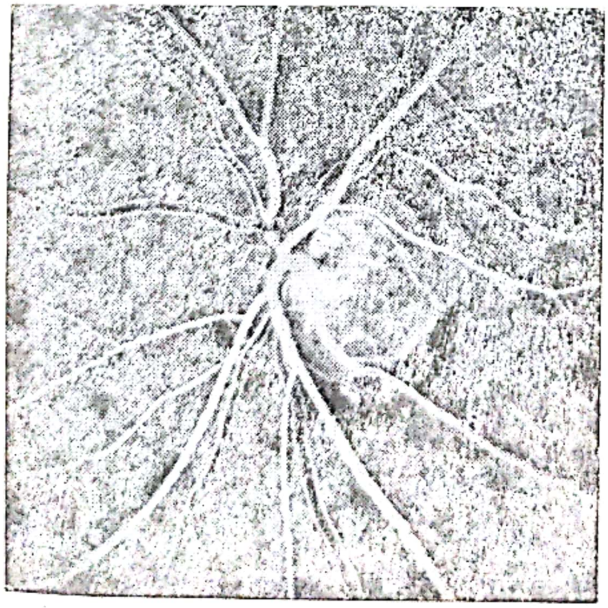

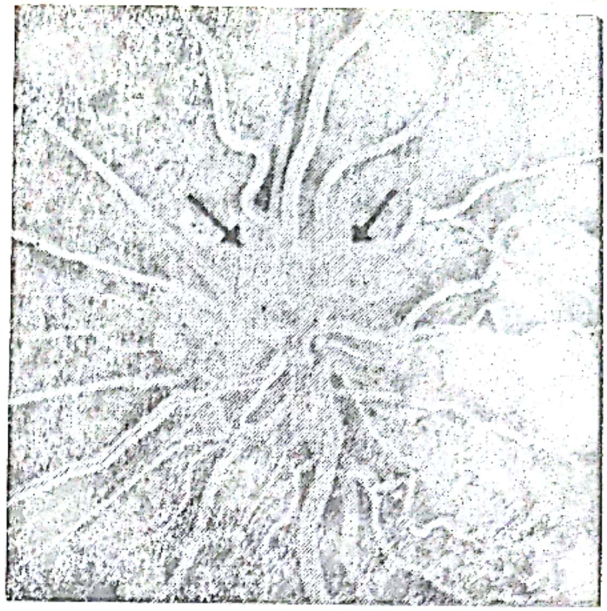

Fig. 1.78. Drusen profund al discului optic. Impregnare fluoresceinică la nivelul drusenului (săgeta).

discului optic, parțială sau totală (neuropatia optică ischemică anterioară, atrofia optică de etiologii diferite) poate fi evidențiat în condiții angiofluorografice deosebite (fig. 1.77).

Drusenul papilar sau verucozitățile hialine, cu deosebire în formele profunde, poate ridica probleme dificile de diagnostic diferențial, probleme

Fig. 1.79. Melanciom al discului optic.



Scanned with OKEN Scanner



Fig. 1.80. Hemangiom al discului optic.

care pot fi rezolvate prin particularitățile aspectului angiofluorografic (fig. 1.78).

Tumorile discului optic, cu deosebire cele pigmentate, prin participarea sau neparticiparea rețelei vasculare patologice pot fi diagnosticate în condiții optime prin metoda angiofluorografică (fig. 1.79 și 1.80).

Oftalmodinamometria

Oftalmodinamometria permite de a determina valorile presiunii oftalmice care corelate cu presiunea sanguină generală și presiunea oculară poate furniza date privind tulburările circulației carotidiene și permite aprecieri asupra circulației de la nivelul nervului optic. O presiune exercitată pe globul ocular modifică în mod artificial presiunea care se exercită pe artera centrală a retinei. Atunci cînd această presiune egalează pe cea diastolică se observă oftalmoscopic apariția unei pulsații a arterei centrale a retinei. Se repetă manevra de mai multe ori pînă ce se obțin valori identice. Aceasta este valoarea presiunii diastolice în grame. Se continuă apăsarea progresivă cu dinamometrul și se observă că timpul de colaps arterial se prelungește din ce în ce mai mult pînă ce dispare orice pulsație. Acesta este momentul în care valoarea apăsării a egalat presiunea sistolică. Presiunea pe glob este efectuată cu ajutorul unui dinamometru cu resort, care se aplică perpendicular pe glob, în timp ce examinatorul ține sub control oftalmoscopic vasele papilei. Cu ajutorul tabelelor de conversiune, care țin cont de tensiunea intraoculară examinată anterior se transformă valorile în grame ale forței de apăsare dinamometrică în valori reale în mm de mercur.

Valoarea presională determinată în acest fel este comparată cu cea humerală ținînd cont că în condiții normale presiunea în artera centrală a retinei este între 70 și 80% din cea humerală. Atunci cînd acest raport se reduce este posibil să existe o stenoză sau o ocluzie carotidiană. Pentru aprecierea exactă a valorii clinice a oftalmodinamometriei este bine de a se reține posibilitatea compensării distribuirii sîngelui la nivelul poligonului Willis. Artera oftalmică fiind primul ram din artera carotidă internă, aceasta este mai puțin perfuzată în stenozele carotidiene care au loc înainte de bifurcație și invers va fi mai bine perfuzată în stenozele ce au loc după despărțirea arterei oftalmice. Datele oftalmodinamometrice sînt de aceea evocatoare în stenoza de carotidă atunci cînd presiunea diastolică și sistolică în artera oftalmică diminuă sau crește paralel. O creștere unilaterală a presiunii diastolice are semnificația unei încetiniri a circulației cerebrale. Invers o cădere a presiunii diastolice la ambii ochi are semnificația unei accelerări a fluxului cerebral prin excluderea temporală sau definitivă a unei părți a patului vascular cerebral. O apreciere corectă a datelor oftalmodinamometrice nu

Scanned with OKEN Scanner

poate fi însă făcută fără o corelare cu simptomatologia clinică a bolnavului. Metoda poate servi la confirmarea unui diagnostic, dar nu și pentru precizarea lui.

Oftalmodinamografia

Permite de a studia unda sfigmică și de a aprecia volumul minut al sîngelui circular în teritoriul arterei oftalmice. Pulsul ocular care se înregistrează cu această metodă depinde de presiunea intraoculară. Experimental s-a demonstrat că ligatura de carotidă comună la iepure determină o diminuare a amplitudinii pulsului ocular care persistă în timp. În clinică rezultate asemănătoare se obțin în ocluzii ale carotidei interne (fig. 1.81).

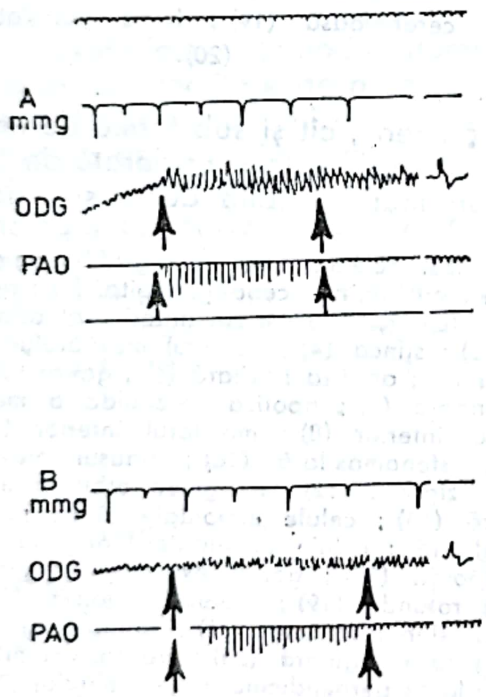

Fig. 1.81. Diminuarea amplitudinii pulsului ocular într-un caz de stenoză a carotidei interne ; traseu oftalmodinamografic normal (A) ; stenoză de carotidă internă (B) (după Maione, 1979).

După un oarecare timp traseul revine însă la normal datorită anastomozelor existente între artera carotidă externă și carotidă internă. De aceea în 70% din opticopatii se constată o hiposfigmie. Administrarea de hidergin retrobulbar poate arăta o ameliorare a irigării nervului optic. În acest sens oftalmodinamografia poate constitui o metodă utilă de urmărire a efectelor terapeutice, mai mult decît pentru un diagnostic etiologic. În staza papilară creșterea undei sfigmice poate să preceadă apariția edemului, dar nu întotdeauna cu regularitate, căci uneori ea poate fi normală sau chiar scăzută.

Examene neuroradiologice

Explorarea radiologică a devenit în ultimul timp o tehnică înalt specializată din care cauză neuroradiologia este individualizată din ce în ce mai mult ca o specialitate aparte, indispensabilă pentru a confirma sau preciza diagnosticul și a fixa indicația operatorie.

Examenul direct. Acestea sînt radiografii și tomografii cu sau fără baleiaj hipocicloid și examene prin tomodensitometrie cu ordinator.

— *Examenul radiologic simplu al craniului.* Acest examen, în două incidențe, este uneori suficient pentru a clarifica o craniostenoză, deformații sau eroziuni a șeii turcești, amprente osoase determinate de hipertensiunea endocraniană, calcifieri la nivelul masei encefalice, a venelor sau coasei creierului. Leziuni și condensări osoase caracteristice unor neoplazii (fig. 1.82 și 1.83).

Diametrele șeii turcești pe plan radiologic sînt de 17 mm anteroposterior și de 13–15 mm pentru diametrul vertical.

— *Tomografia.* Permite de a localiza și preciza detalii patologice ale structurii osoase. Acest procedeu a fost ameliorat prin sistemul multidirecțional în baleiaj hipocicloid care permite de a șterge imaginile parazitare si-

Scanned with OKEN Scanner

tuate înainte și în urma planului de studiu.

— *Tomodensitometria sau tomografia axială cu ordinator* se bazează pe măsurarea diferenței de absorbție a

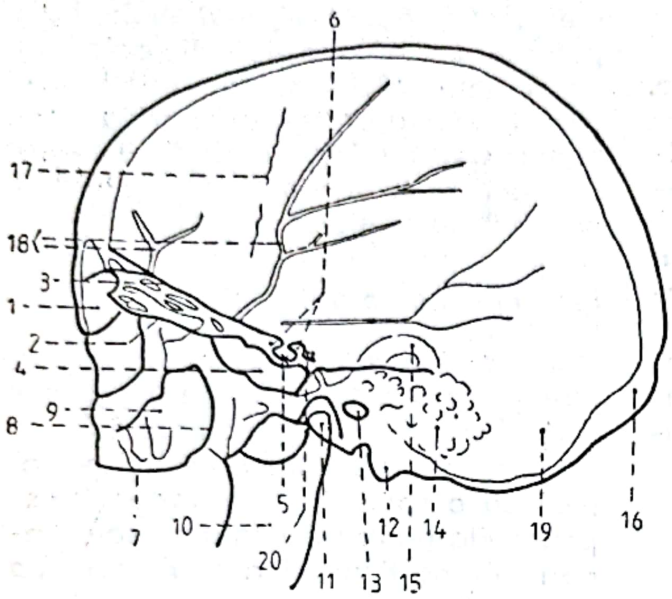

Fig. 1.82. Schema unei radiografii craniene din profil : sinus frontal (1) ; plan sfenoidal (2) ; boltă orbitară (3) ; sinus sfenoidal (4) ; șaua turcească (5) ; clinoide anterioare și posterioare (6) ; bolta palatină (7) ; peretele posterior al sinusului maxilar (8) ; sinusul maxilar (9) ; ramura ascendentă al maxilarului inferior (10) ; condilul maxilarului inferior (11) ; apofiza mastoidă (12) ; condilul auditiv extern (13) ; celule mastoidiene (14) ; marginea superioară a melcului (15) ; protuberanță occipitală externă (16) ; sutura coronară (17) ; șanțuri venoase (18) ; fosa cerebeloasă (19) ; lama patrulateră (20).

fotonilor la nivelul țesuturilor traversate și determinarea densității lor. Razele X sînt reluate nu pe un film

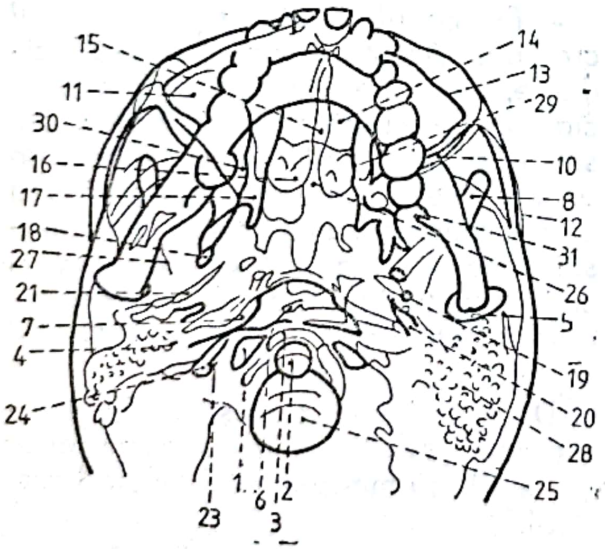

Fig. 1.83. Schema unei radiografii craniene în incidență Hirtz : condil occipital (1) ; apofiza odontoidă (2) ; arcul anterior al atlasului (3) ; stînca (4) ; condilul maxilarului inferior (5) ; apofiza bazilară (6) ; gaura ruptă anterioară (7) ; apofiza coronoidă a maxilarului inferior (8) ; maxilarul inferior (9) ; fanta sfenomaxilară (10) ; sinusul maxilar (11) ; zigoma (12) ; marginea orbitară inferioară (13) ; celule etmoidale (14) ; septul nazal (15) ; celule etmoidale (16) ; apofiza pterigoidă (17) ; gaura ovală (18) ; gaura mică rotundă (19) ; apofiza stiloidă (20) ; fanta sfenopietroasă (21) ; spina jugulară (23) ; fosa jugulară (24) ; gaura occipitală (25) ; lama perpendiculară a etmoidului (26) ; sutura temporosfenoidală (27) ; mastoida (28) ; os-planum (29) ; partea posterioară a sinusului maxilar (30) ; spina Spix (31).

radiografic, ci pe două detectoare ce comportă cristale de iodură de sodiu și care dau pe de o parte o imagine polaroidă, iar pe de altă parte o imagine imprimată. Un computer calculează valorile diferitelor densități și le exprimă sub forma unei matrice de numere, fiecare din acestea reprezentînd media densității unui milimetru cub paralelipiped din materia studiată. Exprimarea datelor este dublă atît numeric, cît și sub formă de imagine. Metoda este considerată de 500 de ori mai sensibilă decît sistemele radiologice tradiționale și permite de a analiza părțile moi endocraniene și faciale și în special structurile orbitei. În ceea ce privește căile optice acest procedeu pune în evidență globul ocular, structurile intraorbitare, nervii

Scanned with OKEN Scanner

optici. Se obține astfel o imagine cu contur precis a maselor solide neoformate conținute în orbită pînă la șaua turcească.

În timpul examinării sînt de menționat următorii factori :

– imobilitatea subiectului în timpul examinării ;

– studiul regiunii orbitare se poate face atît în poziția primară a ochiului, cît și în privire laterală dreaptă și stîngă ;

– aprecierea morfologică și densitometrică se poate face atît înainte, cît și după injectarea intravenoasă de substanțe iodate de contrast ;

– investigarea se face pe secțiuni axiale, frontale și sagitale.

Pentru regiunea optochiasmatică studiul tomodensitometric comportă secțiuni etajate la 6 și chiar 3 mm grosime.

În exoftalmie, tomodensitometria permite cu exactitate de a se preciza sediul și natura leziunii, de a explora patologia endocraniană a exoftalmiei și de a preciza patologia orbitară. În patologia tumorală a căilor optice tomografia axială cu ordinator arată în gliom o infiltrație organică a nervului, în meningiom o infiltrație localizată la nivelul tecilor, iar în patologia netumorală neregularități de calibru ale structurilor nervoase (edem, atrofie) care însă nu pot fi corelate cu stadiul și entitatea afecțiunii (fig. 1.84).

Procedee de contrast. Procedeele de contrast pot fi create prin injectarea de aer în cisterne și ventriculi, sau prin substanțe lichide injectate în vase și ventriculi.

– *Encefalografia gazoasă fracționată.* Practicată pe cale lombară, după extracție de lichid cefalorahidian și înlocuire cu aer, se injectează și apar vizibile, pe clișeele radiografice, nu numai ventriculi laterali, ci și spațiile subarahnoidiene. Prin encefalografia gazoasă fracționată se face un studiu dinamic al circulației lichidului cefalorahidian. Este o metodă de elecție pentru explorarea regiunii optochiasmatice și pentru a studia afecțiunile supraselare deoarece ea vizualizează totodată partea anterioară a sistemului ventricular, cisternele supraselare și spațiile subarahnoidiene. Encefalografia gazoasă fracționată permite de a stabili diagnosticul diferențial între sindroamele netumorale și cele tumorale ale regiunii optochiasmatice. Ea precizează de asemenea dacă blocajul este cisternal sau ventricular și indică nivelul la care el se află. Este indispensabilă pentru diagnosticul microadenoamelor hipofizare, a unor meningioame și glioame de chiasmă.

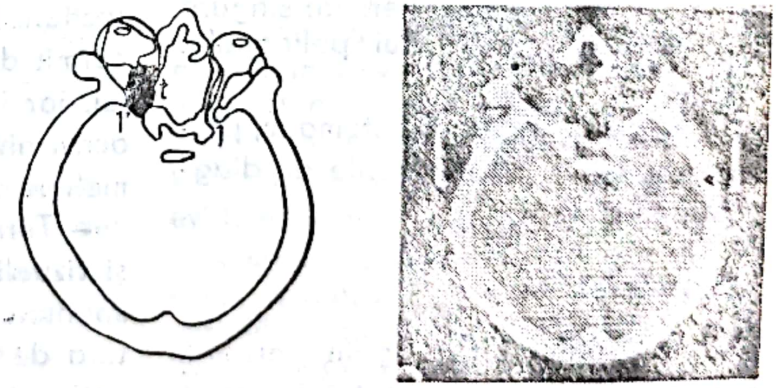

Fig. 1.84. Tomografie computerizată axială. Tumoră de nerv optic la OD (t). Canalul optic drept mărit (după Bronner și col., 1976).

– *Ventriculografia.* Ventriculografia gazoasă a fost înlocuită prin cea cu contrast liposolubil și apoi hidrosolubil care dau imagini de finețe, cu precizia conturului ventriculului trei și în

Scanned with OKEN Scanner

special a recesului supraoptic şi infundibular. Rămîne contraindicată la bolnavi cu stare generală precară, obnubilaţi, febrili, cu tulburări de deglutiţie etc. De asemenea este contraindicată în tumori cerebrale cu stază papilară, ca meningioame de aripă mică a sfenoidului, tumori temporale şi frontale mari, neoformaţii cu obliterarea găurii Monro, tumori voluminoase a ventriculului trei, hipertensiune arterială.

– *Arteriografia carotidiană*. Pune în evidenţă nu numai sistemul arterial, ci şi sistemul venos. Studiul său arată calibrul vaselor, poziţia, deplasarea lor patologică şi distribuirea. Ea poate de asemenea pune în evidenţă :

– o vascularizaţie tumorală patologică cum se întîlneşte în meningioame bogat vascularizate. Permite de a studia atît vascularizaţia peritumorală, cît şi cea intratumorală ;

– o vascularizaţie de calibru normal, dar deviată pe parcurs de un hematom, tumori de vecinătate. Arteriografia bilaterală nesimultană în poziţie Hirtz permite de a studia expansiunile laterale ale unei tumori hipofizare ;

– o leziune proprie vasculară în anevrism, angiom, tromboze, alteraţii de calibru carotidian. Permite singură diagnosticul anevrismului poligonului Willis.

Ea trebuie efectuată sistematic, preoperator şi în toate cazurile de diagnostic nesigur.

Metode biofizice

Studiul debitului sanguin cerebral şi al metabolismului ţesutului nervos poate fi realizat prin mai multe metode.

– *Ultrasonografia cu efect Doppler*. Este utilă pentru diagnosticul insuficienţei carotidiene şi vertebrobazilare prin măsurarea vitezei circulatorii la nivelul trunchiurilor arteriale interesate. Se realizează o schimbare de frecvenţă provocată prin deplasarea relativă a unei surse de emisie şi a unui receptor. Globulele roşii reflectă unda ultrasonică dirijată pe ele de sondă şi frecvenţa diminuă atunci cînd unda se depărtează şi creşte atunci cînd se apropie. Ultrasonografia cu efect Doppler permite de a aprecia direcţia fluxului hematic atunci cînd sonda este aplicată corect în imediata vecinătate a vasului şi apreciază rezistenţa la scurgere. Astfel la nivelul sistemului carotidian intern, traseele înregistrate arată o viteză circulatorie crescută în cursul diastolei fapt ce ilustrează o slabă rezistenţă circulatorie periferică şi o bună irigare cerebrală. Traseele înregistrate la nivelul carotidei externe şi a arterei oftalmice arată o rezistenţă mai crescută în teritoriul pe care îl irigă. La nivelul arterelor vertebrale rezistenţa este intermediară între cele două sisteme.

– *Ecoencefalografia*. Este un examen simplu şi inofensiv. Permite de a arăta deplasarea de la linia mediană a unor structuri encefalice ca rezultat al unui proces morbid expansiv cerebral. Ecourile culese la nivelul unei secţiuni longitudinale a nervului optic permit de a aprecia diametrul nervului, iar în caz de ecouri anormale la acest nivel de a pune în evidenţă tumefieri a structurilor orbitare.

– *Termografia*. Permite de a capta şi vizualiza energia infraroşie emisă spontan de corpul nostru. Temperatura de suprafaţă este în funcţie de activitatea metabolică a ţesuturilor subiacente, deci în funcţie de gradul de vascularizaţie şi de perfuzie sanguină periferică. Termografia este înregistrarea bidimensională de emisie infraroşie din zona explorată. Este o

Scanned with OKEN Scanner

carte termică făcută din plaje clare și întunecate și tonuri de gri intermediare. Ariile calde se înscriu în clar, cele reci în negru. Pentru a facilita lectura tonalităților de gri, aparatul înregistrează simultan pe film o gamă de zece sensibilități diferite corespunzătoare tonalităților termice. Termografia facială reprezintă în oftalmologie una din metodele complementare în diagnosticul exoftalmiilor mono- și bilaterale, al tumorilor intraoculare, și pentru studiul afecțiunilor cerebrovasculare și în special pentru studiul alterațiilor circulatorii. Toate modificările circulatorii în domeniul carotidooftalmic se traduc prin o asimetrie termică orbitofrontală. Un deficit circulator determinat de o stenoinsuficiență a carotidei interne determină o diminuare a hipertermiei fiziologice la nivelul unghiului superointern al orbitei cu apariția unui triunghi rece supraorbitar intern sau o asimetrie supraorbitară și o hipertermie compensatorie omolaterală la nivelul teritoriului temporalei superficiale și frontalei. O stenoinsuficiență a carotidei externe determină o hipotermie omolaterală în teritoriul de distribuire a arterei temporale superficiale și în regiunea labială. O stenoinsuficiență a carotidei comune determină o hipotermie a hemifaciesului omonim. Tromboza de carotidă internă produce o răcire vizibilă în teritoriul de distribuire a arterei oftalmice. Ea are avantajul de a elucida modul de supleanță în teritoriul trombozat. O vascularizație compensatorie prin intermediul carotidei externe omolaterale atenuează această asimetrie. În fistulele carotidocavernoase termografia arată o zonă rece mare care se întinde pe tot hemifaciesul respectiv în timp ce cel de partea opusă este hipertermic.

– *Scintigrafia cerebrală.* În practica medicală pentru diagnostic se folosesc atît radioizotopi emițători de radiații beta, cît și radioizotopi emițători de radiații gamma. Aceștia sînt incluși în substanțele chimice care posedă o afinitate deosebită pentru țesuturile și organele de explorare. Radiațiile beta au o putere mare de ionizare și în consecință penetrabilitate mică. De aceea detecția lor este posibilă numai în cazul țesuturilor superficiale. Radiațiile gamma au o putere de ionizare mult mai mică, astfel că pătrunderea lor este mare și detecția este posibilă și în țesuturile profunde. Scintigrafia cerebrală utilizează ca radioizotopi mercur, iod, arsenic, capabile de a se acumula în masa tumorală sau în procese inflamatorii permițînd o bună vizualizare a acestora.

Scintigrafia după injecția lombară de serumalbumine iodate permite de a individualiza hidrocefaliile comunicante și difuziunea lichidului în spațiul subarahnoidian.

Gamma-angioencefalografia poate constitui un mijloc eficace pentru aprecierea circulației în teritoriul carotidei interne prin injectarea unui embolus radioactiv pe cale endovenoasă. Prin această tehnică se poate determina :

– cinetica circulației carotidiene și cerebrale în diferite faze de la prima circulație a trasorului ;

– cinetica circulației trasorului la nivelul unei eventuale leziuni intracraniene cu marcarea unei zone de hiperemie, trecerea accelerată la nivelul unui șunt arteriovenos, punerea în evidență a unei zone avasculare ;

– localizarea unei leziuni ischemice, hemoragice, într-o regiune tumorală cu tulburări circulatorii și tulburări de permeabilitate hematoencefalică.

În concluzie explorarea celui de-al treilea neuron al căii optice necesită în ordine :

– radiografie cu un minimum de cinci incidențe ;

Scanned with OKEN Scanner

– tomografie standard ;
– ecografie A, B, C ;
– angiografie arterială și venoasă ;
– encefalotomografie gazoasă.

Dar oricare ar fi regiunea explorată, tomografia axială computerizată are un rol preponderent în orice proces morbid. La nivelul orbitei explorarea neuroradiologică poate asocia examinarea ecografo-tomodensitometrică, iar în tumori examenul cu radioizotopi. La nivel intracranian se utilizează tomodensitometria asociată cu explorare izotopică. Tomografia cu baleiaj are indicație în studiul unei invazii neoplazice la nivelul bazei craniului. Regiunea cea mai puțin accesibilă rămîne porțiunea intracaniculară a nervului optic și bandeletele optice.

Scanned with OKEN Scanner

Partea a doua

Afecțiunile nervului optic

Scanned with OKEN Scanner

Malformaţiile congenitale ale nervului optic

Malformaţiile congenitale pot fi produse fie printr-un defect de închidere a fantei embrionare determinînd tulburări majore, fie datorită faptului că fanta este închisă în mod incorect determinînd o serie de malformaţii minore. Normal această închidere este realizată la sfîrşitul celei de-a IV-a săptămîni şi începutul celei de-a V-a. Aceste malformaţii sînt considerate ca embriopatii.

Artera hialoidă se angajează în fanta embrionară, în partea sa distală, pentru a nutri vezicula optică secundară. Din a IV-a săptămînă papila Bergmeister este constituită. Resorbţia ei are loc în cea de-a IV-a şi a V-a lună. O tulburare în resorbţie determină o serie de fetopatii. Din luna a II-a începe fibrilogeneza. O tulburare în formarea nervului optic determină agenezia sau aplazia nervului. Începînd din luna a IV-a artera centrală a retinei apare dintr-un diverticul a arterei hialoide la nivelul papilei. O burjonare anormală a vaselor centrale, datorită unor diferenţieri de orientare a pediculului vascular şi veziculei optice, explică malformaţii vasculare şi în special disversia papilei.

În realitate majoritatea malformaţiilor nu constituie anomalii patologice, ele fiind simple variaţii anatomice, practic însă nu există o distincţie clară între malformaţiile congenitale şi variaţiile anatomice fără deficite funcţionale.

Aplazia şi hipoplazia nervului optic

Aplazia nervului optic

Aceasta constă în absenţa totală a nervului şi a vaselor centrale ale retinei şi este dată de oprirea în dezvoltare a embrionului în stadiul de 10 mm. Se însoţeşte de importante malformaţii a întregului sistem nervos şi nu a fost descrisă decît prin examene anatomopatologice la nou-născuţii neviabili, cu anencefalie, anoftalmie şi ciclopie.

Hipoplazia nervului optic

Aceasta reprezintă o insuficienţă în dezvoltarea embrionară a papilei nervului optic.

Frecvenţa afecţiunii nu este atît de rară după cum reiese din cazurile publicate în literatură. Recent, Lebuisson şi colab. (1979) au publicat un număr de 10 cazuri cu hipoplazie a capului nervului optic.

Afecţiunea este întîlnită în aceeaşi măsură la ambele sexe.

Scanned with OKEN Scanner

Simptomatologie. Afecțiunea se manifestă în primele luni de viață, prezentînd modificări ale sindromului funcțional și obiectiv.

Scăderea acuității vizuale este redusă, putînd ajunge pînă la percepția luminii (Duke Elder, 1963). În unele cazuri sînt constatate modificări ale acuității vizuale de intensități diferite. Acest fapt se poate explica prin existența formelor segmentare sau a unor modificări patologice moderate. Consecința scăderii acuității vizuale poate duce la instalarea unui strabism, nistagmus sau modificări ale reflexului pupilar. În cazurile unilaterale afecțiunea poate fi asimptomatică, fiind decelată la examenele de rutină. Walton și colab. (1970), Lebuisson și colab. (1979) semnalează prezența unei miopii de peste 4 dioptrii, fără lezări papilare sau corioretiniene miopice.

Modificările de cîmp vizual sînt semnalate rar, ele fiind în funcție de scăderile accentuate ale acuității vizuale, cît și de vîrsta mică a bolnavilor, care nu permite o investigație corectă. Lebuisson și col. (1979) citează o amputare inferioară și unele strîmtorări concentrice. Petersen și col. (1977) descriu amputări altitudinale temporale, în special nazale, iar Seeley și col. (1972) semnalează prezența scotomului central. În cazul leziunilor bilaterale amputarea poate fi binazală sau bitemporală. Totodată în cazurile bilaterale, cînd procesul degenerativ depășește linia mediană a chiasmei, poate fi constatată hemianopsie bitemporală (Elemberger și col., 1970).

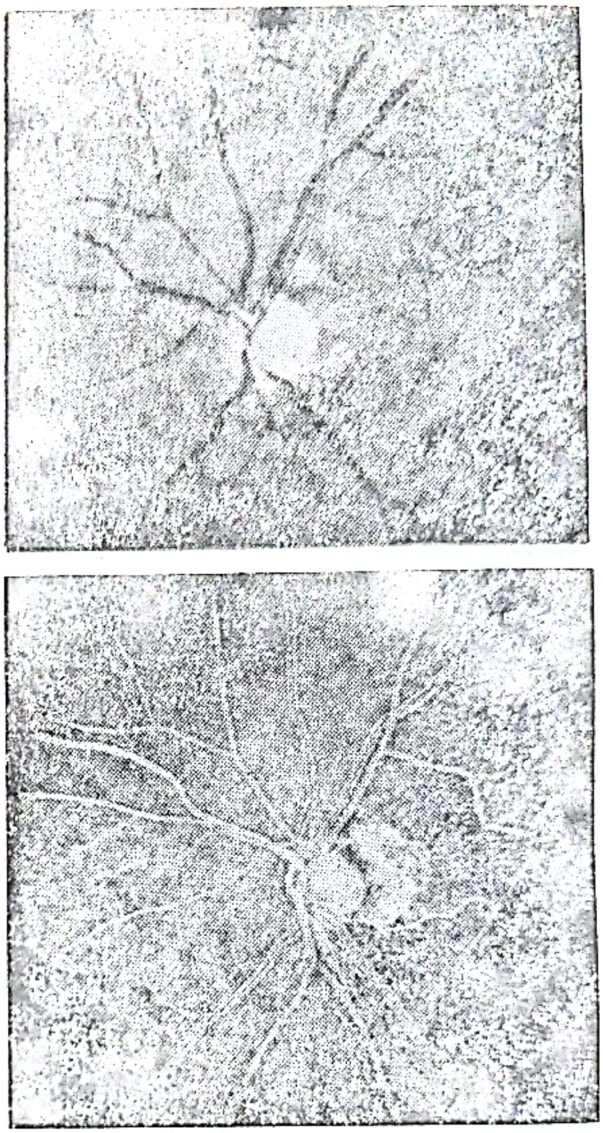

Fig. 2.1. Hipoplazie papilară : A = retinografie ; B = angiofluorografie.

Oftalmoscopie. În cazurile de hipoplazie globală aspectul oftalmoscopic este edificator. Primul element este micșorarea diametrului papilar, care poate ajunge la 1/2 sau 1/4 din valoarea celui normal (fig. 2.1). Aprecierea mărimii diametrului papilar este dificilă în unele cazuri. În sprijinul acestui examen se pot întrebuința diferite procedee :

– comparația cu o papilă presupusă normală (în cazurile unilaterale) ;

Scanned with OKEN Scanner

– comparația diametrului papilar cu cel arterial. În mod normal diametrul papilar este de 16 ori mai mare decît cel arterial. În hipoplazia papilară raportul este mai mic de 8 ;

– comparații retinografice : distanța între fovee și centrul papilei nu depășește în mod normal $3,6 \pm 0,3$ diametri papilari ; orice mărire este în favoarea unei hipoplazii.

Semnul inelului dublu este constituit dintr-o zonă galbenă brodată de o pigmentație dispusă inelar în jurul discului optic.

Culoarea papilei este în general conservată, uneori pot fi semnalate pigmentări dispersate, decolorări parțiale, cît și absența excavației fiziologice.

Vasele retiniene centrale sînt normale, deși unii autori (Wainery și Blodi, 1963) au semnalat tortuozități sau strîmtorări vasculare.

Existența unor forme clinice particulare modifică aspectul oftalmoscopic obișnuit, îngreunînd diagnosticul.

– Hipoplazia papilară relativă sau parțială prezintă un disc optic vizibil, dar redus ca diametru (fig. 2.2).

– Hipoplazia segmentară, localizată într-o porțiune a discului optic, cu acuitate vizuală bună, dar cu o modificare sectorială a cîmpului vizual.

– Hipoplazia papilară asociată cu disversia papilei sau inferovergentă nazală, se continuă în partea deschisă a papilei cu atrofie corioretiniană în sector, cu aspect de pseudoalbinism. Reducerea celulelor ganglionare în acest sector explică și reducerea fibrelor optice.

Joung și Walsh (1976) au descris un sindrom format dintr-o hipoplazie papilară segmentară, disversie papilară,

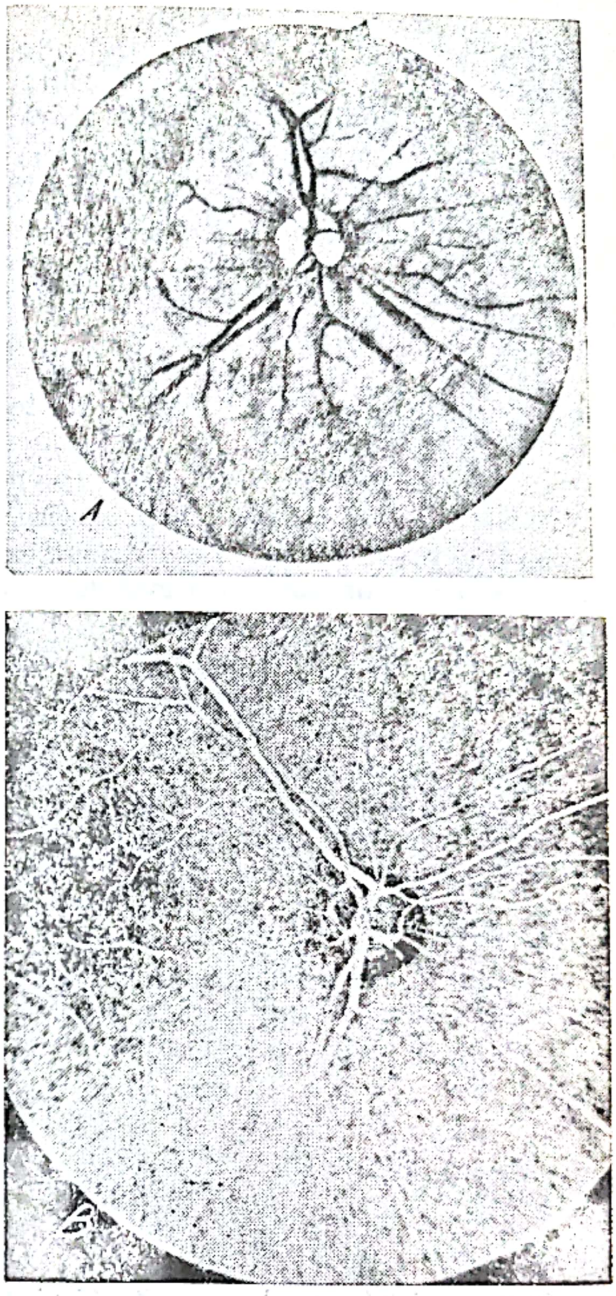

Fig. 2.2. Hipoplazie papilară relativă. Retinografie (A) ; angiofluorografie (B) (după Lebuisson și col., 1979).

conus, astigmatism miopic, modificări retiniene pigmentare și amputare temporală de cîmp vizual.

Angiofluorografie. Se constată prezența vascularizației papilare și peripapilare. Țesutul nervos se impregnează din timpul arterial, determinînd un contrast cu inelul scleral avascular. Capilarele epipapilare sînt puțin vizi-

Scanned with OKEN Scanner

bile. Nu se constată tulburări de permeabilitate vasculară. În cazul unei papile decolorate, aspectul angiofluorografic nu diferă de cel al unei papile atrofice. În cazul unei hipoplazii segmentare se constată o întîrziere moderată a timpului arterial în sectorul normal.

Electroretinografia (ERG) și potențialul evocat vizual (PEV)

– ERG prezintă în majoritatea cazurilor un traseu normal. Uneori poate fi constatată o reducere a amplitudinii cu predominanță scotopică (François și col., 1976).

– PEV prezintă în unele cazuri o prelungire a timpului de latență cu scăderea amplitudinii răspunsurilor.

Examenul radiologic evidențiază, de cele mai multe ori, o hipoplazie a canalului optic omolateral. Totuși această modificare nu este constantă. Lebuisson și col. (1979) constată în trei cazuri o asimetrie radiologică a găurilor și canalelor optice, dar cu diferențe minime și fără valoare în afara contextului clinic. Se admite că 2 mm constituie o diferență semnificativă. Sub 1,5 mm asimetria este fiziologică.

Tomografia computerizată. S-a admis inițial (Boyton și col., 1975) că tomografia computerizată axială, cît și ultrasonografia B, evidențiază o reducere a canalului optic, cît și diminuarea grosimii nervului optic. Acest fapt ar corespunde cu teoria hipodezvoltării fibrelor nervului optic, hipoplaziei papilare, însoțită de o hipoplazie a trunchiului nervului optic. În ultimul timp s-a constatat că există totuși o discordanță între mărimea, structura nervului optic pe imaginea tomografică și mărimea papilei optice. Lebuisson și colab. (1979), efectuînd un examen tomografic computerizat pe un număr de 5 cazuri cu hipoplazie, constată doar la un singur caz o micșorare evidentă a diametrului nervului optic (fig. 2.3).

Discordanța care apare între datele clinice și cele radiologice este interpretată astfel :

– interpretare dificilă radiologică a diametrului canalului optic datorită asimetriei anatomice și fiziologice dintre cele două canale ;

– unele modificări hipoplazice sînt prea discrete pentru a putea fi evidențiate tomografic ; totodată pot exista degenerescențe axonice retrograde cu un diametru al nervului optic și a canalului optic normal ;

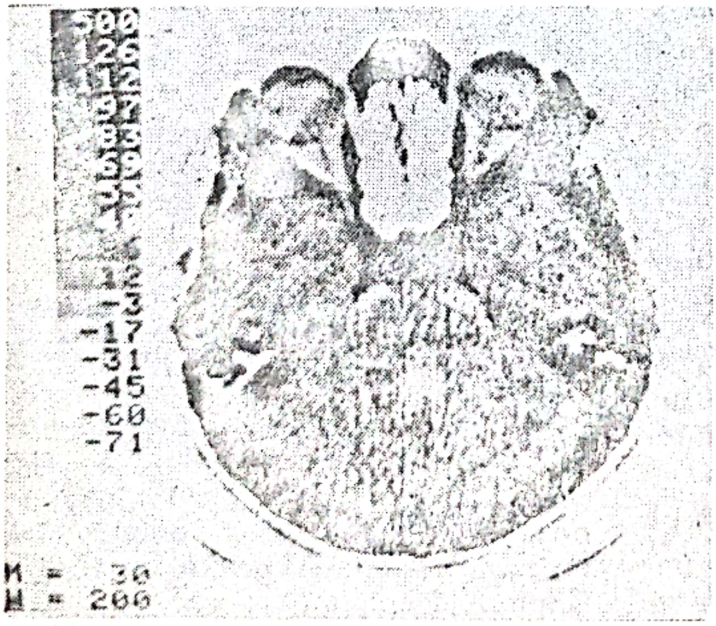

Fig. 2.3. Tomografie computerizată. Hipoplazie de nerv optic sting. Se remarcă diferența de diametru dintre cei doi nervi optici (după Lebuisson și col., 1979).

Scanned with OKEN Scanner

– capul de nerv optic hipoplazic nu presupune neapărat şi o modificare a restului trunchiului nervului optic.

Asocierile dintre hipoplaziile nervului optic şi alte afecţiuni, atît oculare, cît şi generale sînt descrise frecvent : microftalmie, microcornee, aniridie, debilitate mintală, epilepsie, cardiopatie congenitală, paralizie cerebrală etc. Un loc aparte revine displaziei septo-optice (distrofie cranioencefalică mediană) : agenezia *septum pellucidum*, ventricul optic primitiv, hipoplazia chiasmei optice, a nervului optic şi a infundibulului. Missiroli (1950) descrie cazuri familiale, iar Roth şi col. (1966) descriu agenezia nervului optic în trisomia 18. Agenezia nervului optic se prelungeşte pînă la chiasmă şi Collier (1958) arată o hipoplazie unilaterală cu alteraţii perimetrice la celălalt ochi. Se mai semnalează asocieri cu trisomia 21, condrodisplazia punctată, disgenezia cortexului renal etc.

Diagnosticul diferenţial. Acesta trebuie efectuat cu aplazia capului nervului optic (aceasta este excepţională, cu absenţa vaselor sanguine şi malformaţii ale sistemului nervos central) ; atrofia optică ; pseudoatrofia cenuşie a papilei şi micropapila (papilă normală, dar de mărime redusă).

Etiopatogenia este controversată. Studiile anatomopatologice sînt rare, ele evidenţiind absenţa celulelor ganglionare şi reducerea fibrelor nervoase.

Unele corelaţii etiologice au fost efectuate cu diferite afecţiuni : boala cu incluziune citomegalică (Hittner şi col., 1976) ; diabetul (Petersen şi col., 1976 ; Lebuisson şi col., 1979) ; acţiune teratogenă a chininei (M. Kina, 1966) ; anticonvulsivantele (Hoyt şi Billson, 1978). Unii autori susţin un rol al eredităţii, constatat în unele cazuri (Petersen şi col., 1976 ; Collier, 1961).

Ipotezele patogenice propuse sînt diferite. Duke Elder (1963) invocă o insuficienţă în dezvoltarea fibrelor nervoase, în contrast cu o creştere normală a ţesutului mezodermic şi glial, vascularizaţia şi ţesutul de susţinere fiind normale. Tulburările se plasează în stadiul embrionar de 13–15 mm (Scheie, 1941). Ipoteza nu explică însă suficient lezarea particulară a celulelor nervoase retiniene.

Mann (1969) şi Ellenburger şi col. (1970) invocă rolul unei degenerescenţe nervoase retrograde, în special cînd există o anomalie a chiasmei sau a sistemului nervos central. Ipoteza este în concordanţă cu lezarea din timpul trimestrului II şi explică posibilitatea existenţei unui diametru normal al nervului optic la nivelul canalului scleral.

Gross şi col. (1969) invocă o întindere a nervului optic cu efectele sale secundare. Offret (1976) consideră că închiderea fantei embrionare se poate efectua puternic, determinînd o hipoplazie papilară printr-un efect de ţesut mezodermic.

Megalopapila

Aceasta constă dintr-o creştere a diametrului papilar la unul din ochi cu condiţia ca marginile papilei să fie nete şi să nu prezinte excavaţie. Este rar întîlnită. A fost descrisă prima dată de Franceschetti (1958). Streiff (1962) adună 6 cazuri din literatură, din care unele discutabile. Nu se însoţeşte de tulburări funcţionale.

Diagnosticul diferenţial se face cu pseudomegalopapila determinată de formaţiuni colobomatoase juxtapapilare, precum şi de papile mari care se întîlnesc la miopi prin stafiloame juxtapapilare (fig. 2.4).

Scanned with OKEN Scanner

Papila dublă

Papila dublă este o anomalie foarte rar întîlnită, caracterizată prin două papile prevăzute cu vase retiniene.

Collier (1958) nu constată decît 10 cazuri în literatură din care unele neconcludente. Din punct de vedere embriologic este logic de a admite o dedublare a pedunculului optic cu împărţirea arterei hialoide în două ramuri, cîte un ram pentru fiecare pedunculşi două papile distincte una de alta. Dacă există numai o simplă plisare a pedunculului cele două papile rămîn acolate, dar în literatură nu există nici o verificare anatomopatologică, ci numai simple descrieri oftalmoscopice. Pe de altă parte, Sourdille (1948) arată prezenţa la enucleaţie a unui nerv optic dedublat, dar fără a avea posibilitatea de a fi examinat fundul de ochi.

Anatomia comparată vine şi ea în sprijinul acestei supoziţii, deoarece unele păsări şi cefalopode prezintă o ramificare în Y a nervului optic în spatele globului ocular, fiecare ram avînd teaca şi vascularizaţia sa proprie (Rochon-Duvignaud).

Fig. 2.4. Megalopapilă asociată cu anomalie vasculară şi excavaţie fiziologică mărită.

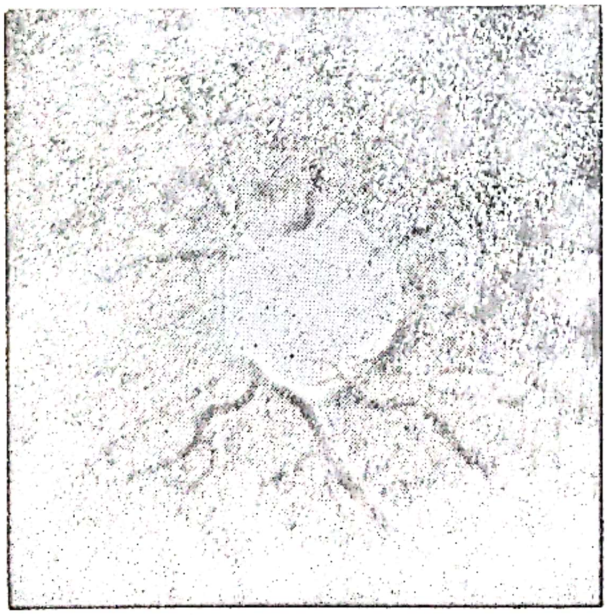

Clinic se disting două forme :

– duplicarea papilei în care cele două papile nu sînt separate complet una de alta ; ele rămîn acolate pe meridianul vertical, iar papila supranumerară este situată inferior şi este mai mică (Peste şi Trabult, 1948 ; Alaerts, 1964). **Diagnosticul diferenţial** se face cu conusul papilar inferior. Pentru papila dublă pledează un dublu contur papilar cu o dublă vascularizaţie de tip central, fără inel pigmentar între cele două papile (fig. 2.5). Cele două bucle arteriale trebuie să pulseze sincron la compresiunea globului ;

– duplicarea papilei în care papila supranumerară este neseparată de papila principală (Harmuth, 1949 ; Algan, 1953 ; Rizzoli, 1955).

Papila dublă trebuie deosebită de pseudopapila dublă, dată de focare colobomatoase corioretiniene cu cicatrice vascularizate. Acuitatea vizuală,

Fig. 2.5. Papilă dublă (după Sachsenweger, 1979).

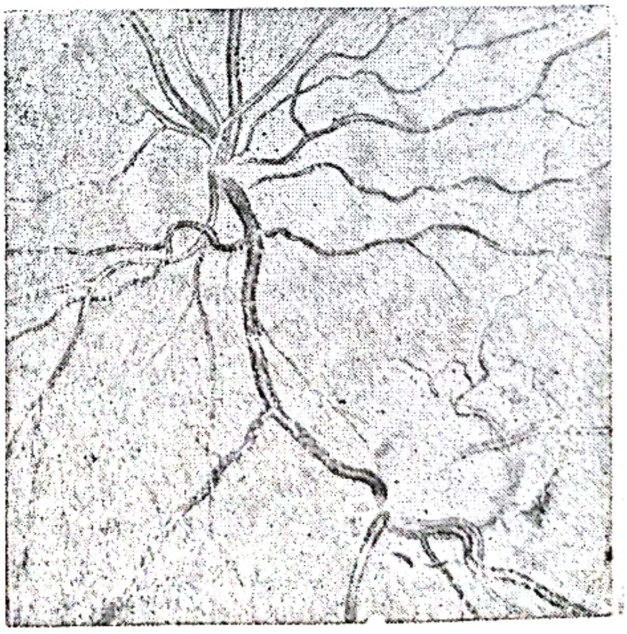

Scanned with OKEN Scanner

cîmpul vizual, ca și determinările electrofiziologice nu furnizează date patologice.

Examenul radiografic poate arăta o dedublare a canalului optic (Bonamour și col., 1968). Prezența în aceeași familie a unor cazuri de colobom irian sau coroidian pledează pentru o pseudopapilă dublă de natură colobomatoasă.

Foseta colobomatoasă a papilei optice

Aceasta este un colobom parțial și atipic al papilei optice, consecința unei tulburări embriogenetice a papilei primitive la embrionul de 15 mm.

Clinic este greu de făcut o distincție clară între foseta colobomatoasă și unele coloboame atipice ale papilei. Descrisă prima dată de Wiethe (1881), această malformație rar întîlnită, a făcut obiectul a numeroase publicații. Sugar (1967) adună din literatură 200 de cazuri. La noi, Radian și col. (1979) publică un număr de 5 observații clinice.

Foseta colobomatoasă are un aspect de gaură pe suprafața papilei, un adevărat crater de formă circulară sau eliptică cu marginile bine conturate. Diametrul este mic, între 1/3 și 1/5 din diametrul papilei și cu o profunzime între 3 și 25 dioptrii (în medie 5 dioptrii). Este situată în general temporal, în afara conului vascular și în mai mult de jumătate din cazuri sub meridianul orizontal, dar niciodată superior (Sugar, 1967). Culoarea prezintă o tentă închisă, cenușiu-albăstruie, care contrastează pe fondul clar al papilei (fig. 2.6).

Zona malformativă este avasculară. Adesea un mic vas se vede în fosetă și revine apoi la marginea sa. Afecțiunea este unilaterală, dar Sugar arată o bilateralitate în 10 din 200 de cazuri. Ca număr, cavitatea este unică, rar fiind descrise două fosete (Gass). Papila poate prezenta un conus vecin în regiunea fosetei, dînd impresia unei fosete mai lărgite în partea temporală (fig. 2.7).

După Gass, nervul optic cu foseta papilară prezintă un diametru dublu

Fig. 2.6. Fosetă colobomatoasă a papilei (Bonamour).

Fig. 2.7. Fosetă colobomatoasă asociată cu conus temporal (Bonamour, 1968).

Scanned with OKEN Scanner

ca mărime față de nervul optic indemn. Radian și col. (1979) nu constată această diferență la examenul oftalmoscopic.

Funcția vizuală este scăzută uneori sub 1/10. Cîmpul vizual prezintă deficite centrale, paracentrale sau de tip fasciculat în sectorul nazal superior.

Angiofluorografia prezintă caracterul avascular al fosetei, iar vasele care ies pe marginea fosetei sînt de natură coroidiană. Ca leziuni asociate se citează edem macular cu dezlipire seroasă a maculei în 30% din cazuri, focare degenerative maculare, gaură în mac ulă, colobom coroidian.

Diagnosticul diferențial trebuie efectuat cu excavația fiziologică sau cea glaucomatoasă. Spre deosebire de acestea, în foseta colobomatoasă lama criblată nu este vizibilă. În privința adevăratelor coloboame ale nervului optic, acestea, sînt mai mari și sînt localizate inferior.

În unele cazuri afecțiunea prezintă asocieri patologice : retinoschizis, glaucom, tumoră cerebrală, coloboame coroidiene. Radian și col. (1979) descriu o asociere dintre o fosetă papilară și un colobom al irisului.

Anatomopatologic se constată o invaginație sacciformă a țesutului retinian în nervul optic (fig. 2.8).

Foseta colobomatoasă reprezintă o pungă formată din țesut retinian anormal diferențiat (țesut neuroectodermic). Perioada de formare corespunde embrionului de 15 mm. Foseta congenitală se poate prelungi traversînd defectul lamei criblate, în spațiul subarahnoidian prin care se creează uneori trecerea de lichid cefalorahidian în spațiul subretinian. Se stabilește astfel o adevărată fistulă subarahnoideo-subretiniană.

Aceasta explică posibilitatea apariției dezlipirii seroase maculare în foseta congenitală, situată în sectorul temporal al papilei optice. Dezlipirea

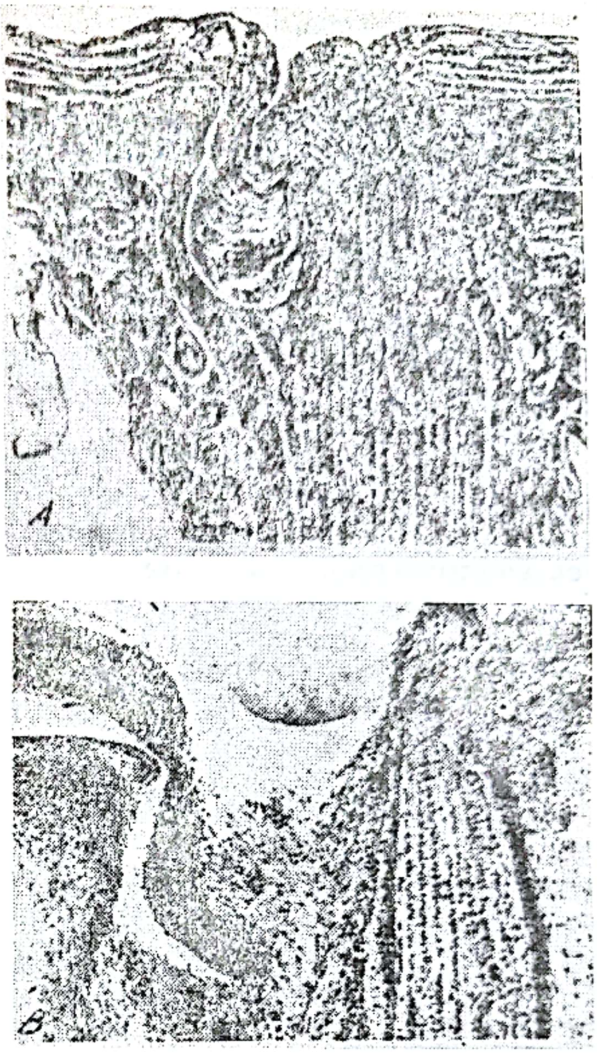

Fig. 2.8. Fosetă papilară cu invaginarea retinei în tecile nervului optic (A) ; detalii (B).

de retină survine la persoane în vîrstă, cuprinse între 20 și 40 de ani. Cu ajutorul angiofluorografiei s-a constatat că lichidul subretinian nu se impregnează cu fluoresceină, fapt ce permite o diferențiere între dezlipirea seroasă maculară, secundară fosetei colobomatoase și cea de altă etiologie (tumori coroidiene și papilare).

Mecanismele decolării retiniene juxtapapilare sau maculare nu sînt elucidate : inclavarea vitrosului subretinian prin intermediul fosetei (Sugar, 1962) ; lichid transsudat cu punct de plecare de la nivelul vaselor sanguine anormale, localizate în această zonă

Scanned with OKEN Scanner

(Babel) ; tracțiunea retinei exercitată de modificarea țesutului glial din fosetă cu decolare secundară (Zimmermann) ; lichid cefalorahidian provenit de la nivelul spațiului subarahnoidian și filtrat prin spațiile vaginale perioptice (Regenbogen și col., 1964).

Dezlipirea seroasă a maculei se rezolvă de cele mai multe ori spontan, dar cu trecerea timpului ea poate provoca o degenerescență chistică, gaură maculară sau leziuni ale epiteliului pigmentar subiacent. Foseta papilei, după unii autori, trebuie considerată ca făcînd parte din grupul coloboamelor atipice, atunci cînd direcția sa nu este situată în jos sau trebuie asociată cu un defect de sudură embrionară (Pfaffenbach și Walsh, 1972). Alți autori (Gass, 1969) arată că foseta papilară depinde de o anomalie în dezvoltarea papilei optice primitive, cu o resorbție incompletă a plisării peripapilare neuroectodermice.

Colobomul papilei optice

Acesta constă dintr-o soluție de continuitate la nivelul nervului optic cu o lipsă în structura normală a papilei. Clasic se disting coloboame tipice situate în partea inferioară a globului, în locul unde se află primitiv fanta embrionară, și coloboame atipice cu alte localizări.

Colobomul nervului optic se datorește unei malformații proprii a începutului ectodermic primitiv. Închiderea normală a fantei embrionare nu se poate face decît dacă cele două margini tisulare sînt nediferențiate. Dacă apare o perturbare în viteza de diferențiere celulară, în vecinătatea fantei se produce un colobom. Payne (1941) examinează un colobom al nervului optic la un embrion uman de 60 mm și arată că inițial există tulburări ectodermice primitive cu invaginarea foiței interne a retinei de tip embrionar de o parte a pedunculului optic (fig. 2.9).

La nivelul acestei invaginări se produce o lacună tisulară cu proliferări de țesut glial, țesut mezodermic, provenind în vasele centrale ale retinei, duramater și elemente retiniene imature (fig. 2.10).

Se presupune că noxa patologică acționează în stadiul de dezvoltare de 7–14 mm, atunci cînd colobomul interesează corioretina și papila nervului optic. Dacă colobomul este limitat numai la nervul optic, tulburarea de închidere a fantei embrionare se produce ceva mai tîrziu, în stadiul de 18–20 mm. În acest din urmă caz este



Fig. 2.9. Embrion uman de trei luni. Colobom al nervului optic sting (c) (după Payne B. F., 1941).

Fig. 2.10. Colobom inferior al papilei (după Bonamour).

interesată numai porțiunea fantei embrionare de partea proximală a pedunculului optic. Ida Mann (1957) deosebește două tipuri de colobom al nervului optic :

– colobom papilar situat în partea internă a tecii nervului optic ;

– colobom peripapilar situat dedesubtul tecii cu neregularități a marginii optice.

a) *Colobomul papilar.* Discul optic are o mărime dublă, apare mult excavat, cu o suprafață colobomatoasă albă. Vasele papilare își au originea la periferia sau în porțiunea cea mai excavată a discului. Poate fi total, înglobînd aproape totalitatea papilei. Uneori poate să intereseze numai jumătatea inferioară a papilei (fig. 2.11 A). În acest caz poate fi un colobom corioretinian periferic, separat de papila însăși printr-o bandă mai mult sau mai puțin largă de țesut corioretinian de aparență normală (fig. 2.11 A) care să se continue cu interesarea straturilor adiacente (fig. 2.11 B).

Uneori zona colobomatoasă corioretiniană, alăturată malformației papilare, nu este atisulară, cu dispariția totală a corioretinei, ci înlocuită cu o

Fig. 2.11. Colobom papilar asociat cu colobom coroidian juxtapapilar (A) ; colobom papilar inferior cu interesarea straturilor corioretiniene adiacente (B).

plajă atrofică cu deplasări pigmentare care par a avea aceeași semnificație. Ceea ce caracterizează în acest caz colobomul este agenezia sau hipoplazia papilară care însoțește aceste stadii. Examenul anatomopatologic confirmă că epiteliul pigmentar și coroida se opresc brusc la nivelul marginii canalului scleral și că retina prezintă o hipoplazie la locul unde se dedublează, înserîndu-se pe meninge sau

Scanned with OKEN Scanner

Fig. 2.12. Colobom peripapilar.

pe substanța nervului optic. Radiografia canalului optic arată o reducere de volum.

b) *Colobomul peripapilar.* Numit și colobom de intrare a nervului optic sau stafilom peripapilar, constă dintr-o neregularitate a marginii nervului optic. În cazurile mai ușoare defectul interesează numai periferia nervului optic. În cazurile grave defectul este mai întins și interesează și nervul optic (fig. 2.12).

În aceste cazuri papila apare cu aspectul unei excavații profunde în partea acoperită cu țesut neoformat, cu o atrofie peripapilară și mobilizări pigmentare. Se însoțește de o scădere a acuității vizuale și un scotom central.

Colobomul nervului optic se poate dezvolta și în ochi cu microftalmie. Willis și col. (1972) descriu un colobom al nervului optic cu prezența unui țesut adipos heterotopic printr-o lipomatoză la nivelul arahnoidei și pia mater, în porțiunea distală a nervului optic. Font și Zimmermann (1971) pun în evidență în aceste cazuri țesut muscular intrascleral.

Sindromul morning glory

Sindromul *morning glory* („*morning glory syndrome*") constituie o anomalie congenitală a polului posterior cunoscută sub diferite denumiri : stafilom peripapilar, colobom axial, ectopie scleral, stafilom scleral peripapilar cu ectopie papilară posterioară.

Sindromul a fost descris de Kindler (1970) avînd o frecvență rară. În literatură a fost descris de un număr mic de autori : Krause (1972) ; Yamaguchi (1975) ; Abrem și col. (1976) ; Cogan (1978) ; Harcourt (1976) ; Lee W. R. (1979). La noi Munteanu și col. (1982) au descris un caz de sindrom *morning glory*.

Afecțiunea este încadrată în grupa anomaliilor congenitale ale papilei și zonei peripapilare, alături de colobomul de nerv optic, coroidă și fibrele de mielină. Sindromul se caracterizează prin modificări papilare, sclerale și retinocoroidiene juxtapapilare.

Anatomic prezintă o invaginare sau ectazie tubulară centrată pe papilă.

Anomalia este de obicei unilaterală, asociată cu un astigmatism miopic și o scădere a acuității vizuale.

Oftalmoscopic se constată modificări ale papilei și ale regiunii juxtapapilare.

– Papila nervului optic, deși de mărime normală, sugerează uneori un aspect de megalopapilă. Suprafața papilei este acoperită în centru de un țesut glial de culoare gri-verzuie, acumulări pigmentare de culoare închisă, dispuse pe restul suprafeței papilare. Întreg ansamblul papilar pare acoperit de o membrană translucidă care se răsfrînge în fanta juxtapapilară. Vasele retiniene pleacă din centrul papilei, împrăștiindu-se radiar, cu traiect rectiliniu, divizîndu-se doar la o oarecare distanță de marginile papilei. Arterele nu pot fi diferențiate de vene,

Scanned with OKEN Scanner

vasele avînd un diametru egal. Diferența de culoare poate servi în acest scop.

– Zona juxtapapilară prezintă elementele de diagnostic cele mai importante. Lărgirea locului de intrare a nervului optic (lărgirea inelului scleral) constituie elementul cel mai important. Acesta prezintă de obicei o formă de pîlnie, înconjurată la rîndul ei de o zonă circumscrisă de atrofie corioretiniană.

În unele cazuri colobomul scleral este asociat cu colobom al coroidei, fosetă colobomatoasă a papilei, proliferarea și cudarea retinei juxtapapilare, contracție ritmică a ectaziei (fibre musculare netede, Wise și col. 1966), decolări retiniene cu puncte de plecare peripapilar.

Angiofluorografia evidențiază următoarele (Munteanu și col., 1982) (fig. 2.13 A, B) :

– hipofluorescența papilei în cele 2/3 centrale, corespunzătoare acumulărilor de țesut glial și pigmentar ; fluorescență discretă în fazele tardive la marginile papilei, avînd ca punct de plecare rețeaua capilară prepapilară ;

– vasele retiniene pot fi urmărite pînă în fundul excavației papilare ; atît vasele retiniene mari, cît și rețeaua vasculară peripapilară nu prezintă tulburări de permeabilitate ;

– zona corespunzătoare colobomului scleral apare mată, lipsită de fluorescență, dovada colobomului coroidian asociat ;

– zona de atrofie corioretiniană periferică prezintă o hiperfluorescență prin rarefierea epiteliului pigmentar.

Uneori afecțiunea se poate însoți de alte anomalii congenitale ; microftalmie, sindromul de clivaj al camerei anterioare, colobomul polului posterior, colobomul papilei.

Diagnosticul diferențial trebuie efectuat cu ectazia posterioară a lamei ciuruite (inel scleral normal, defect localizat în zona inferioară a papilei, corespunzătoare vechei fante embrionare), cît și cu retinoblastomul.

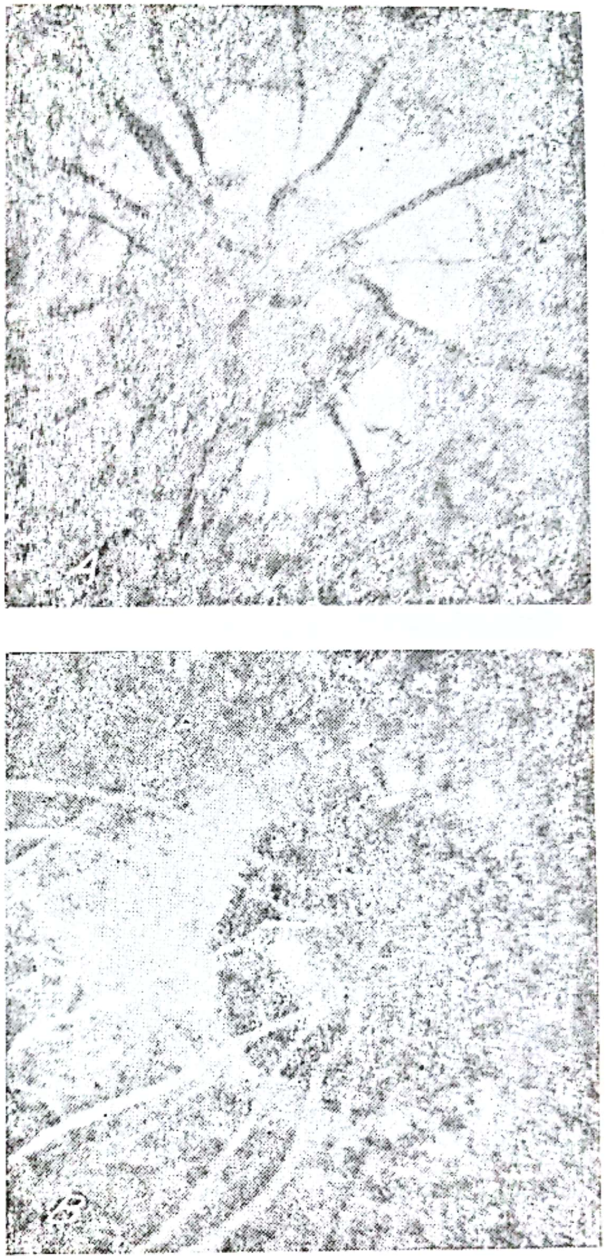

Fig. 2.13. Sindromul *morning glory*. Retinografie (A) ; angiofluorografie (B) (după Munteanu și col., 1982).

Histopatologic (Font, 1971 ; Willis, 1972 ; Cogan, 1978) se constată prezența unui stafilom peripapilar, deplasarea posterioară a papilei (datorită ectaziei posterioare). Leziunea este circulară, nefiind localizată într-un

Scanned with OKEN Scanner

singur loc. Lama criblată prezintă concavitatea spre vitros, făcînd parte din ectazie. Colagenul scleral este imatur, înlocuit cu mezenchim embrionar. Nervul optic este atrofic în majoritatea cazurilor, fiind înconjurat de țesut adipos heterotopic sau fibre musculare netede. Fața internă a ectaziei sclerale este tapisată de retină și coroidă. În cazurile cînd retina este deplasată aceasta prezintă remanieri gliale și pigmentare, avînd uneori o plisare înaintea stafilomului. Țesutul alb glial de la nivelul papilei este interpretat diferit (resturi ale papilei Bergmeister sau papilă epitelială primitivă, proliferări gliale tardive).

Afecțiunea se consideră o anomalie congenitală caracterizată printr-un deficit al peretelui scleral, instalat în viața prenatală (tardivă), survenită după închiderea fantei embrionare. Mecanismul este diferit de cel al colobomului de intrare a nervului optic sau a fosetei colobomatoase, acestea fiind afecțiuni cu defecte de închidere a fantei embrionare, instalate mai precoce.

Semiluna congenitală papilară

Numită și *conus papilar heterotopic cu disversie papilară*, semiluna congenitală papilară constă dintr-o arie albă sau galbenă de formă semilunară, bine delimitată, dispusă în partea inferioară a papilei. Alteori semiluna congenitală este dispusă nazal sau superior. Aspectul semilunei este atribuit unei porțiuni de scleră neacoperită de epiteliu pigmentar și nici de alte straturi corioretiniene, fiind traversată numai de fibrele celulelor ganglionare. Absența straturilor corioretiniene face ca marginea papilei să fie mai abruptă, în timp ce marginea opusă, formată din cele trei straturi normale să apară proeminentă (fig. 2.14).

Rezultă că în zona patologică stratul fibrelor nervoase răspunde direct la scleră, coroida și epiteliul pigmentar fiind absente sau extrem de atrofice. Semiluna se distinge uneori greu de marginea epiteliului pigmentar.

Angiofluorografia permite mai bine o diferențiere a semilunei juxtapapilare, care apare fluorescentă în timpul coroidian și devine mai puțin vizibilă în timpul tardiv. Afecțiunea prezintă o frecvență de 18% (Collier, 1962). Cel mai frecvent este localizată inferior (67%) și mai rar nazal (8%) și superior (4,5%).

Anatomic există o analogie între semiluna dispusă inferior, anormală la om, și „coada nervului optic", fiziologică la unele păsări și reptile.

La om marginea papilei este mai clară și mai puțin tranșantă de partea temporală, în schimb ea este mai proeminentă, mai abruptă și mai bine delimitată de partea nazală. Marginea sclerală care delimitează canalul scle-

Fig. 2.14. Conus papilar inferior (după Sachsenweger, 1979).

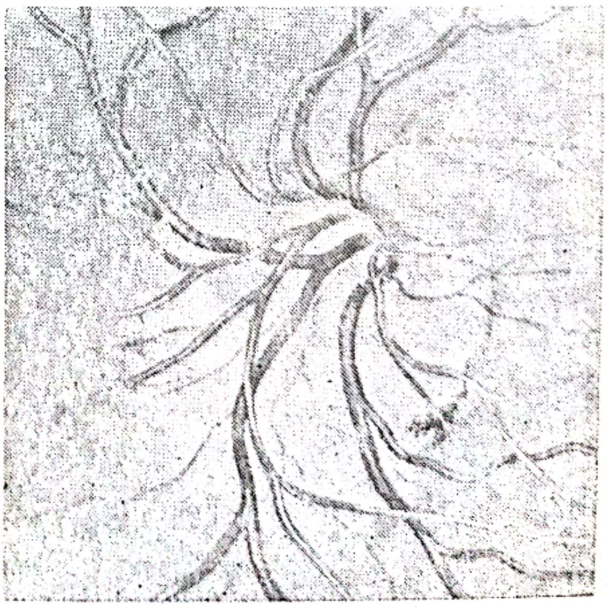

Scanned with OKEN Scanner

ral în care se angajează papila, înaintează spre papilă de partea nazală, în timp ce ea se depărtează mai mult sau mai puțin de partea temporală. De aceea un discret conus temporal este fiziologic, fiind accentuat în ochii miopi. Dacă axul deschiderii papilare este orientat în altă direcție decît de partea temporală, atunci și axul vascular se va orienta în altă direcție și se produce totodată cu conusul papilar exterior și o disversie papilară a vaselor. Dacă semiluna papilară este situată de partea nazală apare *situs inversus*. Aceasta datorită faptului că vasele emergente de la nivelul papilei deviază spre semilună. Embriologic semiluna congenitală este o malformație a papilei epiteliale primitive, faza teratogenă fiind situată la embrionul de 8–13 mm, deci a patra, a cincea săptămînă de viață embrionară. Este determinată de o eversiune a straturilor interne ale veziculei optice în timpul închiderii fantei embrionare. Nu este determinată de o închidere anormală și deci nu trebuie să i se atribuie o natură colobomatoasă. De altfel studii histologice efectuate de Young și Walsh (1976) arată că epiteliul pigmentar și coroida sînt depărtate la nivelul discului optic. În semiluna congenitală este prezent astigmatismul în același ax cu înclinarea discului optic.

Tulburări de pigmentare a papilei și nervului optic

Pigmentarea congenitală a papilei și nervului optic constituie o anomalie de diferențiere celulară cu producerea de pigment în locul unde în mod normal nu există. Celule aberante aparținînd fie foiței interne a cupulei optice, determină pigmentări retiniene anormale, fie ale țesutului nevroglic a papilei epiteliale primitive ce determină pigmentări papilare.

Pigmentările de la nivelul stratului extern al pedunculului optic determină pigmentări la nivelul nervului optic. Perioada embriogenară care corespunde acestor tulburări coincide cu dezvoltarea pigmentului ectodermic în vezicula optică secundară, în cea de-a doua lună embrionară. Pigmentarea de natură ectodermică este cristalină, sub formă de praf, și se diferențiază de pigmentarea de natură mezodermică care apare în pete mult mai tîrziu. Aceasta din urmă este la nivelul vaselor centrale ale retinei. Ida Mann crede că celulele primitive ale pedunculului optic au suferit o regresie, cu transformarea în celule producătoare de pigment. Pigmentarea papilei și a nervului optic este normal întîlnită la unele păsări, reptile și mamifere, la om ea reprezentînd o manifestare de atavism.

– **Semiluna pigmentară a papilei.** Este o hiperplazie a epiteliului pigmentar în vecinătatea papilei. Normal,

Fig. 2.15. Semilună pigmentară a papilei.

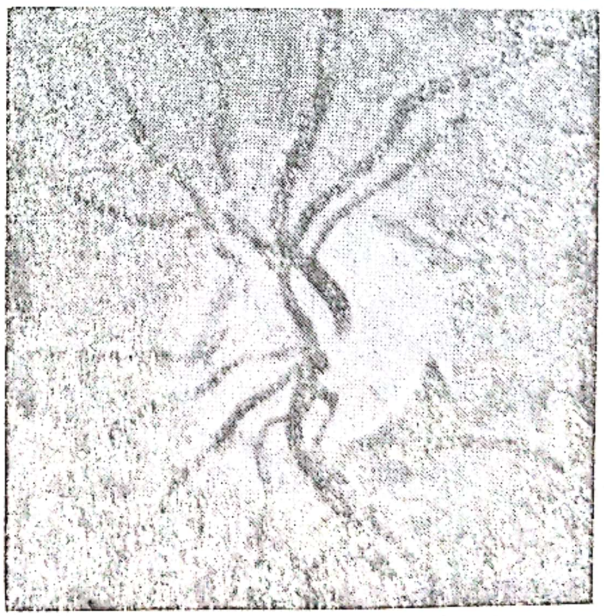

Scanned with OKEN Scanner

epiteliul pigmentar depăşeşte puţin lama vitroasă Bruch în jurul papilei. Aceasta apare sub forma unui lizereu pigmentat peripapilar, acoperit de ţesutul de susţinere al papilei şi de fibrele optice. Biomicroscopic însă, cu sticla de contact, sau prin angiofluorografie, se poate vizualiza în timpul venos o semilună întunecată. Uneori această semilună pigmentată se constată la examenul oftalmoscopic. Ea este o displazie ectodermică minimă, frecvent întîlnită în sindromul Ellis-Van Creveld (fig. 2.15).

– **Pigmentarea punctată a papilei.** Aceasta se caracterizează prin pigmentări discrete care pudrează papila. Celulele pigmentare sînt dispuse în special la nivelul lamei criblate.

– **Papila neagră.** Este dată de o hiperplazie congenitală a epiteliului pigmentar sau de prezenţa unor nevi la nivelul papilei. Se întîlneşte mai frecvent la subiecţii pigmentaţi (rasa neagră). Pigmentarea papilei este frecventă şi la japonezi. Afecţiunea este similară cu formaţiuni pigmentare întîlnite în mod normal la unele animale (crocodil). Oftalmoscopic se constată un placard negru, mai mult sau mai puţin dens, uşor proeminent, ocupînd un hemisector papilar, mai ales temporal sau pe întreg planşeul papilar (fig. 2.16).



Fig. 2.16. Papilă neagră (după Sachsenweger, 1979).

Tulburări de mielinizare a papile nervului optic

Un defect sau mai bine zis o întîrziere în mielinizarea nervului optic conferă papilei o culoare particulară cenuşie.

– **Papila gri congenitală.** Structura papilei este normală, fără excavaţie sau modificări ale conturului sau vaselor sale. Culoarea este gri, puţin metalică, de nuanţa ardeziei. Se însoţeşte de amauroză cu abolirea reflexului fotomotor, tulburări oculomotorii, nistagmus. Această grupare semiologică constituie pseudoatrofia optică a nou-născutului, cu o evoluţie în general favorabilă. Se întîlneşte la prematuri şi dispare odată cu ameliorarea funcţiei vizuale. Papila gri congenitală este dată de o tulburare în mielinizarea fibrelor optice. Acestea ajung normal mielinizate la nivelul lamei criblate în momentul naşterii. Microscopic, pseudoatrofia optică este consecinţa unei opriri a mielinizării căii optice. Aspectul cenuşiu al papilei este cu atît mai pronunţat cu cît nou-născutul este mai prematur. Dacă aspectul gri persistă mai mult timp, el se însoţeşte de o întîrziere a funcţiilor vizuale cu ambliopie şi strabism. Dacă tulburarea de mielinizare cuprinde tot

Scanned with OKEN Scanner

Fig. 2.17. Fibre cu mielină ; A și B : variante clinice.

tractusul optic, prognosticul este mai grav.

– **Fibre cu mielină.** Excesul de mielină după lama criblată se manifestă prin prezența unor pete alb strălucitoare la nivelul periferiei papilare, care acoperă parțial vasele, întinzîndu-se mai mult sau mai puțin pe retina juxtapapilară (fig. 2.17).

Terminația petelor fibrelor cu mielină se face la distanță de marginea discului optic prin striațiuni fine cu direcție radiară. Mai rar fibrele cu mielină se văd la distanță de discul optic. În unele cazuri regiunea macu-lară poate fi înconjurată de benzi arcuate de culoare albă. Fibrele cu mielină se asociază în 50% din cazuri cu alte malformații congenitale : persistența vaselor hialoidiene, coloboame, pigmentări ale papilei, cataracte congenitale, heterocromie, cheratocon.

Prelungirea procesului de mielinizare a fost atribuit inițial unei lipse de dezvoltare a lamei criblate. Dar deoarece teaca de mielină retiniană nu este în continuare cu cea a nervului optic, afecțiunea este considerată ca heterotopie, adică o deplasare congenitală anormală a oligodendrogliei cu funcție mielogenetică de la nivelul nervului optic la retină.

Persistența sistemului hialoidian

Persistența arterei hialoide, structură normală tranzitorie a vieții embrionare, este o malformație congenitală frecvent întîlnită, dar faptul că este întotdeauna aproape unilaterală și nedeterminînd tulburări de acuitate vizuală, o poate face de multe ori neconsemnată. Acest sistem este constituit din următoarele aspecte :

– trunchiul vascular al arterei hialoide ;

– manșonul glial care îl înconjoară ;

– mezodermul care se insinuează o dată cu artera hialoidă.

Scanned with OKEN Scanner

Sistemul hialoidian dispare în luna a V-a. În mod normal ea persistă la unele animale. Relicve ale sistemului vascular se pot constata sub forma persistenței în întregime a arterei hialoide, a canalului Cloquet, relicve peripapilare ale arterei hialoide și a papilei Bergmeister. Ele sînt mai frecvent întîlnite la prematuri unde se constată la 75% din cazuri. Uneori anomalia este prezentă la naștere, dar se resoarbe în primele luni de viață.

– **Persistența arterei hialoide și a canalului Cloquet.** Trunchiul principal al arterei poate persista în întregime și să conțină sînge. El poate fi urmărit oftalmoscopic de la papilă pînă la fața posterioară a cristalinului. Apare sub forma unui cordon alb, bine delimitat, care pleacă din centrul papilei, traversînd cavitatea vitreană și aderînd la fața posterioară a cristalinului, aproape de marginea sa inferioară (fig. 2.18).

În interiorul acestui cordon se poate vedea artera roșie și activă. De la nivelul lui se detașează mai multe tractusuri fibroase, sub forma unor văluri mai mult sau mai puțin fenestrate, care aderă inferior la suprafața retinei între ecuator și *ora serrata*. În aceste zone apar atrofii corioretiniene cu mobilizări pigmentare. Uneori pliuri falciforme, determinate de o plisare precoce a foiței interne a retinei, pleacă de la papilă și ajung în zona de atrofie corioretiniană sau aderă de aceste malformații. Afecțiunea se însoțește adesea de microftalmie și colobom (fig. 2.19).

– **Persistența parțială a canalului Cloquet.** În unele cazuri malformația

Fig. 2.18. Persistența totală a sistemului hialoidian (schematic). (Bonnet).

poate interesa numai canalul Cloquet. După Dejean (1958) persistența canalului este normală și numai vizibilitatea sau opacitatea sa constituie o anomalie. În aceste cazuri persistența vasului este incompletă. Nu se vede

Fig. 2.19. Persistență parțială a arterei hialoide, cu zonă de atrofie corioretiniană.

Scanned with OKEN Scanner



Fig. 2.20. Relicve ale sistemului hialoidian la nivelul papilei (după Hervouet).

un cordon plin cu sînge, ci o dungă albă care flotează în vitros fără a se mai ataşa anterior la cristalin (fig. 2.20).

În alte cazuri nu se constată un vas, ci numai un mugure puţin proeminent de ţesut dens sau filamentos înaintea papilei.

– **Relicve prepapilare din sistemul hialoidian.** *Membrana epipapilară.* Acestea alcătuiesc al treilea aspect din sistemul hialoidian şi cel mai frecvent întîlnit (fig. 2.21).

La nivelul papilei glia formează teaca arterei hialoide care se resoarbe o dată cu artera. Gradul său de resorbţie determină profunzimea excavaţiei fiziologice. Unele membrane epipapilare trebuie considerate ca relicve posterioare ale sistemului hialoidian. Relicvele parţiale ale conului glial pot ocupa un sector papilar sub formă de membrane prepapilare. Alteori se condensează în jurul vaselor sau pe retine din jur sub forma unor văluri conjunctive, pe alocuri mai dense, formînd adevărate bride.

Chisturile prepapilare sînt alcătuite din persistenţa ţesutului glial şi a ţe-

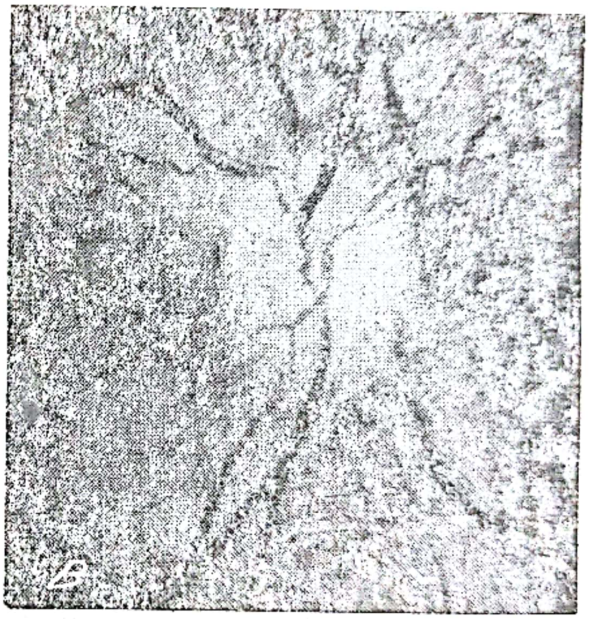

Fig. 2.21. Membrană epipapilară : A şi B : variante clinice.

sutului mezodermic care însoţeşte sistemul hialoidian. Spaţiul care există între arteră şi ţesutul glial dă loc la adevărate formaţiuni chistice prepapilare, rotunde, cenuşii, uneori pediculate.

Examenul biomicroscopic al cristalinului în aceste cazuri poate pune în evidenţă şi relicve anterioare sub

Scanned with OKEN Scanner



Fig. 2.22. Persistența papilei Bergmeister, asociată cu fibre de mielină.

forma unor opacități polare posterioare sau simple filamente retrocristaliniene.

– **Persistența papilei Bergmeister.** Papila Bergmeister este o mică masă de celule gliale, în formă de con, izolată în centrul papilei primitive prin dezvoltarea fibrelor nervoase care pătrund în pedunculul optic. Ea se atrofiază înainte de naștere, odată cu sistemul hialoidian. Un defect în resorbție a papilei epiteliale Bergmeister determină persistența unei papile cărnoase, proeminentă, care poate uneori să fie confundată cu staza papilară (fig. 2.22).

Anomalii de decusație optică

Aceasta constituie o anomalie congenitală a chiasmei optice, în afară de displazia septooptică descrisă de Mossier. Ea constă dintr-o anomalie de decusație care se întîlnește în 70% din cazuri la subiecți albinoși (Carta și col., 1979). Anomalia în decusația optică constă într-o reducere a grosimii tractusului retinogeniculat neîncrucișat la nivelul chiasmei cu o dezvoltare subnormală a nucleului geniculat dorsolateral. Această dezorganizare a proiecției retinogeniculate a fost confirmată histologic de Guilleri și col. (1975). Greel și col. (1974) arată o asimetrie a potențialului evocat vizual la albinoși, probabil din aceeași explicație. Afecțiunea nu se asociază cu tulburări de cîmp vizual, aceasta arătînd că este mai mult vorba de un defect de evoluție și nu de o leziune a fibrelor optice nedecusate. Aceasta s-ar datora alterării centrului organizator subneural și inhibării inducției și a diferențierii plăcii neurale sau o lezare a neuroectoblastului care este inhibat în morfogeneza sa la albinoși. Se produce o tulburare în migrarea celulelor pigmentare care provin de la creasta neurală și formează sistemul optic. După Wilderberg și Mayer (1970) dezvoltarea defectuoasă a fasciculului optic neîncrucișat poate explica nistagmusul ce apare la albinoși.

Drusenul papilar

Încadrarea drusenului papilar în grupa afecțiunilor congenitale nu este justificată pe deplin. Ținînd cont însă de unele aspecte patogenice noi, cît și de încadrarea drusenului, de obicei, în grupa afecțiunilor cu pseudoedem papilar (alături de alte afecțiuni cert congenitale) am putea motiva, pînă la un punct, această încadrare.

Scanned with OKEN Scanner

Drusenul papilar (verucozități papilare, corpi hialini, concrețiuni papilare) prezintă un interes clinic deosebit atît prin problemele de patogenie neelucidate, cît și prin problemele de diagnostic diferențial, adesea dificile.

Prima descriere histologică aparține lui Müller (1858). Liebricht (1868) prezintă prima descriere oftalmoscopică. Termenul de drusen, aplicat și în patologia corioretiniană, derivă din cuvîntul german „Druse" (cristal), francezii utilizîndu-l sub forma de „druses", italienii sub forma de „druse", iar anglosaxonii și germanii sub forma de „drusen".

Frecvența afecțiunii este apreciată la aproximativ 1 la 2 000 de subiecți examinați. Sacks și col. (1977) o apreciază la 3,4/1 000. Histopatologic se constată o frecvență mai mare. Friedman (1975) constată astfel o incidență de 20,4 de cazuri la 1 000 de examinări.

Nu se constată o predilecție pentru sexe.

Vîrsta cu incidența cea mai mare este greu de apreciat, în special dacă admitem faptul că în evoluția drusenului papilar poate exista o dinamică a procesului patologic în care drusenul „profund" parcurge, în aproximativ una sau două decade, un drum pentru a deveni „superficial" sau evident oftalmoscopic. Deși pseudoedemul papilar (drusen profund) poate fi constatat de la naștere, bolnavul cu vîrsta cea mai mică semnalat de Rosenberg și col. (1979), dintr-un număr de 142 de cazuri, a fost de 7 ani. Lorentzen (1966) citează un caz în vîrstă de 13 ani, iar Erkkilä (1974) constată drusen superficial la 12 din 50 de copii cu o vîrstă sub 15 ani. Nu sînt consemnate cazuri de drusen la sugari.

În privința unilateralității Rosenberg și col. (1979) o semnalează în 25% din cazurile cu drusen superficial și în 33% în cazurile cu drusen profund.

Diagnosticul afecțiunii se efectuează mai mult pe baza examenului oftalmoscopic. Tulburările subiective sînt mai rare, ele intervenind de obicei în cazul unor complicații survenite în evoluția afecțiunii.

Oftalmoscopie. Aspectul oftalmoscopic diferă în funcție de localizarea drusenului.

– Drusenul superficial: ușoară bombare a papilei cu ștergerea marginilor sale; granule alb-gălbui, translucide, grupate în 2–3 grămezi, localizate de obicei în treimea externă a discului optic; în unele cazuri formațiunile depășesc marginea discului și proemină în zona juxtapapilară; desenul vascular în unele cazuri este anormal.

– Drusenul profund este mai greu detectabil, el invocînd de obicei aspectul unui edem papilar, în special cînd este însoțit de hemoragii papilare.

Iluminarea suprafeței papilei prin oftalmoscopie directă poate da o strălucire specială punctelor de drusen. La fel biomicroscopia prin iluminat indirect evidențiază punctele de drusen sub forma unor vezicule refringente. Examinarea ochiului congener are o importanță diagnostică, întrucît o formă de drusen superficial la un ochi poate constitui o dovadă indirectă în confirmarea diagnosticului de drusen profund, localizat în partea opusă.

Angiofluorografie. Interpretarea examenului angiofluorografic trebuie să țină seama de particularitățile structurale ale punctelor de drusen, sau mai exact dacă acestea devin fluorescente sau nu în timpul examenului angiofluorografic. În acest sens precizăm următoarele: punctele de drusen au o fluorescență proprie datorită unui indice de refringență propriu. Drusenul superficial nu se impregnează cu colorant; drusenul profund se impregnează cu colorant sau obține o fluorescență crescută în-

Scanned with OKEN Scanner

cepînd cu timpul arteriovenos, fluorescență care dispare în faza tardivă. P. François (1971) explică acest fapt prin contactul punctelor de drusen cu vasele papilare. Totodată P. François consideră că zonele de hiperfluorescență nu corespund în mod obligatoriu cu punctele de drusen, deși Saraux (1975) consideră că în fazele tardive, existența focarelor de fluorescență este corespunzătoare punctelor de drusen.

După Munteanu (1981), aspectul angiofluorografic este următorul (fig. 2.23) : drusenul superficial are o fluorescență proprie la care se poate suprapune o ușoară impregnare fluoresceinică ; drusenul profund, nevizibil oftalmoscopic, se impregnează cu fluoresceină începînd cu timpul arteriovenos. Fluorescența crește în timpul venos și dispare odată cu fluorescența papilară globală ; fluorescența punctelor de drusen nu se suprapune cu localizările oftalmoscopice sau biomicroscopice (fig. 2.24).

În stabilirea diagnosticului un rol îl au și următoarele investigații :

– examenul rudelor bolnavului, avînd în vedere caracterul ereditar al afecțiunii (autosomal dominant cu expresivitate variabilă) ;

– tomografie computerizată (Friesen, 1978) care evidențiază granulații calcare ;

– contextul examenului clinic general poate exclude sau preciza afecțiuni, de obicei neurologice, care pot determina tulburări oculare funcționale și obiective.

Scăderea acuității vizuale. Acuitatea vizuală se consideră în general normală, cu excepția cazurilor în care intervin unele complicații. Rucker și col. (1961) consideră că nu trebuie să atribuim o eventuală scădere a acui-

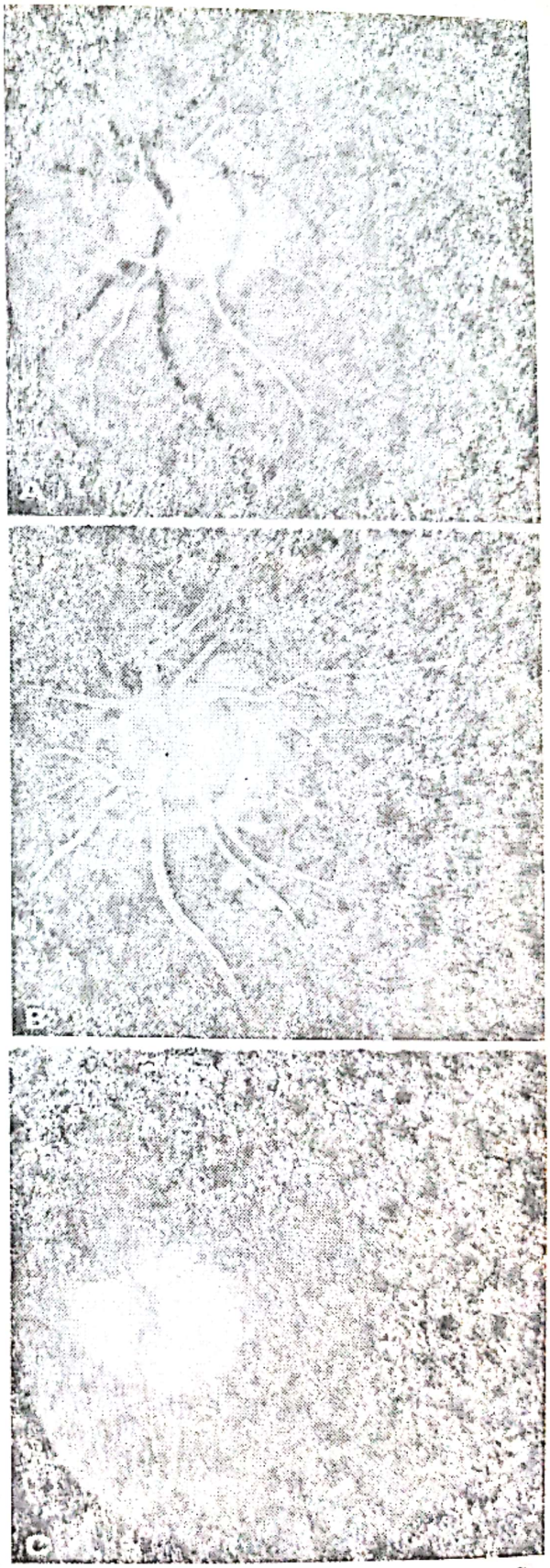

Fig. 2.23. Drusen papilar. Angiofluorografie A : timp arterial ; B : timp arteriovenos ; C : timp venos tardiv (Munteanu, 1981).

Scanned with OKEN Scanner

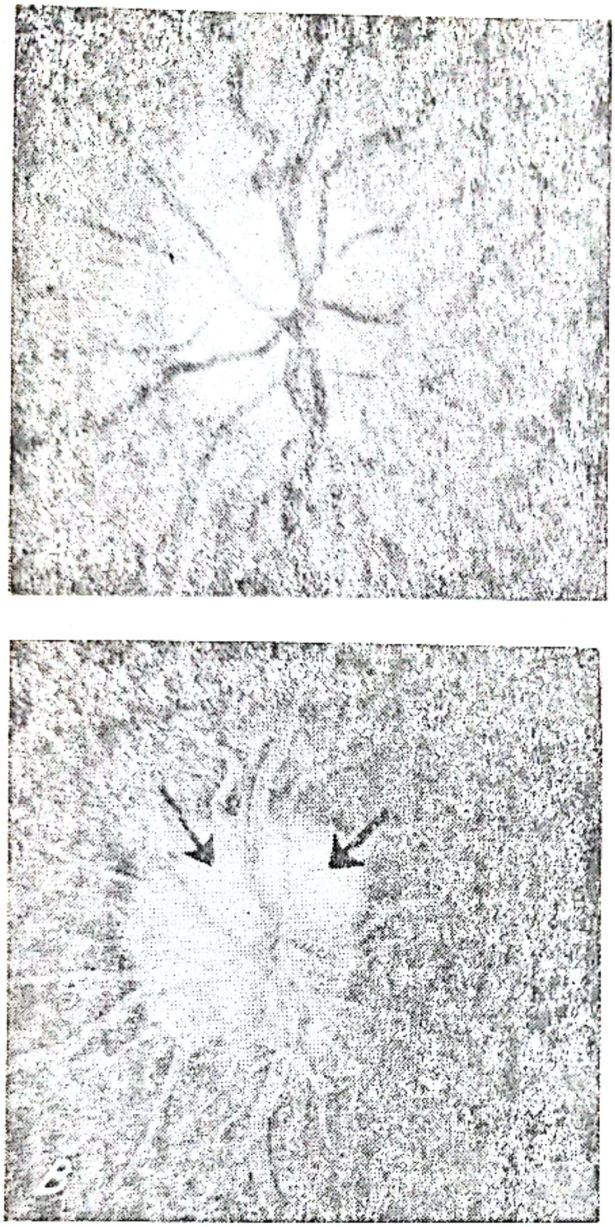

Fig. 2.24. Drusen profund. A : retinografie ; B : angiofluorografie : timp tardiv. Se remarcă impregnarea tardivă cu fluoresceină la nivelul punctelor de drusen.

tăţii vizuale drusenului papilar. Un studiu al cazurilor cu drusen şi modificările cîmpului vizual a demonstrat că nu există asocieri în aceste cazuri cu scăderea acuităţii vizuale centrale. Knight (1972) comunică un caz cu scădere accentuată a acuităţii vizuale cauzată de drusen, insistînd însă asupra unei hipoplazii congenitale a nervilor optici. Rosenberg şi col. (1979) precizează că este necesară o prudenţă în atribuirea pierderii acuităţii vizuale centrale prin drusenul papilar (exceptînd cazurile cu hemoragii de corp vitros sau submaculare) şi că legea Rucker este rar respectată.

Modificările de cîmp vizual. Prezenţa acestor modificări ridică unele probleme de diagnostic diferenţial cu edemul discului optic. Savino şi col. (1979) le constată într-un procent de 71%, sub forma unei măriri a petei oarbe sau a unor deficite fasciculare inferonazale. Mecanismul producerii acestor modificări nu este elucidat. S-au încercat unele corelaţii între localizarea drusenului şi aspectul modificărilor de cîmp vizual, dar rezultatele nu au fost concludente.

Dintre ipotezele patogeniei modificărilor de cîmp vizual amintim următoarele : întreruperea fibrelor nervoase temporale arcuate produce un defect nazal prin localizările drusenului în zona respectivă (Lorentzen, 1966) ; lipsa unor corelaţii directe între examenul retinografic şi cel bioptic (Pollack şi col., 1962) ; lezarea fibrelor nervoase este cauzată de drusenul profund, fibrele superficiale nefiind afectate (Walsh şi Hoyt, 1969 ; Friedman şi col., 1975) ; insuficienţă vasculară secundară drusenului intrapapilar (Cohen, 1971), ipoteză neconfirmată angiofluorografic ; edem ischemic papilar însoţit de scăderi bruşte a modificărilor de cîmp vizual (Karel şi col., 1972) ; hemoragiile peripapilare profunde prin eroziune mecanică a vaselor (Sanders, 1971) ; hemoragiile superficiale (Beg şi col., 1971) ; corelaţii între drusen, hemoragii şi modificări de cîmp vizual (Savino şi col., 1979).

Savino şi col. (1979) consideră că în cazul în care cauza modificărilor de cîmp vizual nu este sigură se indică un examen perimetric la intervale de timp. Dacă apar modificări ale cîmpului vizual, bitemporale sau omonimohemianoptice, sînt indicate investigaţii

Scanned with OKEN Scanner

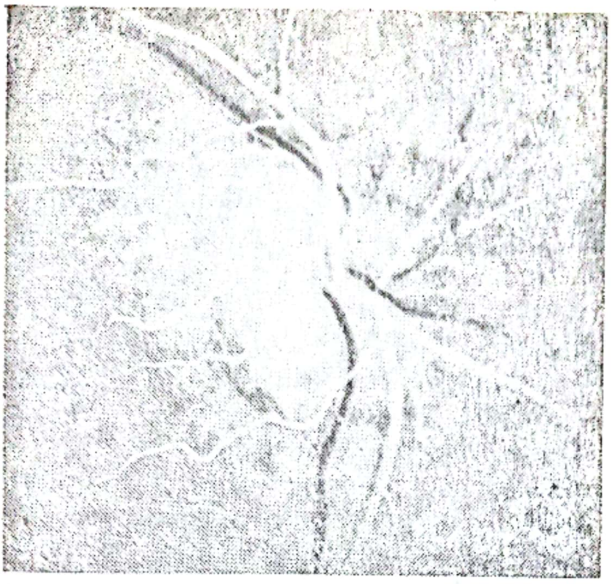

Fig. 2.25. Drusen papilar complicat cu hemoragie retiniană superficială (săgeata).

neurologice. În cazurile în care acuitatea vizuală este scăzută, fără a se constata hemoragii maculare sau alte modificări ale fundului de ochi, oftalmologul trebuie să excludă mai întîi leziunile retrobulbare posibile, înainte de a atribui reducerea acuității vizuale numai drusenului intrapapilar.

hemoragii vitreene (fig. 2.25 și fig. 2.26).

Dintr-un număr de 57 de bolnavi cu drusen papilar, Harris și col. (1981) constată 13 cazuri cu hemoragii asociate. Dintre acestea un număr de 7 ochi prezentau membrane neovasculare coroidiene asociate cu tulburări de acuitate vizuală și un număr de 6 ochi erau fără membrane neovasculare, vizibile angiofluorografic, și fără modificări ale acuității vizuale.

Mecanismul producerii hemoragiilor nu este precizat : eroziune mecanică ; proliferări vasculare patologice, consecința tulburărilor ischemice cauzate de drusen (Wise și col., 1974).

Ruperea vaselor de neoformație poate fi asociată cu decolări retiniene peripapilare seroase sau hemoragice. După Harris și col. (1981) fotocoagularea membranelor neovasculare în scop terapeutic nu este indicată.

Aspectul histopatologic este caracterizat prin prezența unor cavități sferice, cu contur neregulat, fără limite nete, cu arii concentrice în interior și

Fig. 2.26. Drusen papilar complicat cu hemoragie subretiniană și vase de neoformație (după Harris și col., 1981).

Hemoragiile papilare și peripapilare sînt asociate frecvent cu drusenul papilar. Prima descriere aparține lui Gifford (1895). Din punct de vedere clinic hemoragiile asociate sînt de trei feluri (Sanders și col., 1971) : hemoragii superficiale la nivelul fibrelor nervului optic ; hemoragii subretiniene și

conținut bogat în granule de calciu și acizi aminați. Reacțiile de colorare chimică sînt în raport cu aminoacizii, polizaharidele și mucopolizaharidele (Seitz și col., 1961). În unele cazuri ele nu sînt specifice (Walsh).

Dintre ipotezele patogenice mai importante amintim : degenerescența

Scanned with OKEN Scanner

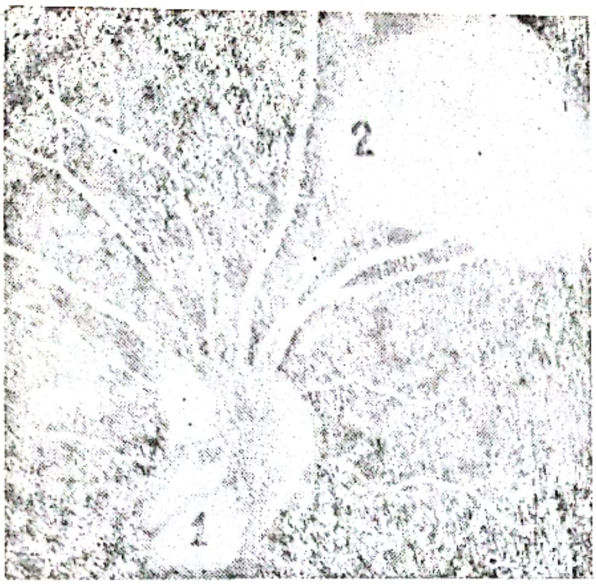

Fig. 2.27. Scleroză tuberoasă Bourneville : facom papilar (1) ; facom retinian (2).

hialină a nevrogliei ; degenerescența hialină a tecilor de mielină sau axonilor în zona lor amielinică ; dezvoltarea anormală a unor resturi de celule ale epiteliului pigmentar la nivelul discului optic ; exces de nevroglie ; discoloidoză (depuneri de coloizi datorită modificărilor de pH, hidratare etc.) ; Sacks și col. (1977), bazați pe unele observații histopatologice (structuri de drusen în spațiile perivasculare cu tendință de coalescență) și angiofluorografice (prezența unor anomalii vasculare, aglomerări peripapilare, vase circumflexe, dilatări capilare), emit o nouă ipoteză. După acești autori la originea drusenului se află un proces de vasculopatie transsudativă (disorică) prin care are loc scurgerea unor elemente din sînge (proteine), care servesc ulterior la depunerea unor substanțe anorganice în spațiul perivascular, care prin coalescență formează grămezi de drusen. Procesul pare similar cu alte procese patologice cerebrale (angiopatia disorică, boala Fohr, sindromul Sturge-Weber). Cauza acestor tulburări de permeabilitate nu se cunoaște. Traseul și configurația vasculară particulară poate avea un rol în acest sens.

Drusenul poate fi asociat în 50% din cazuri cu alte procese patologice. În boala Bourneville, facoamele papilare și retiniene sînt asemănătoare cu drusenul papilar (fig. 2.27). După J. François (1956) drusenul papilar nu reprezintă decît unele forme fruste de scleroză tuberoasă. Collier (1961) și Legrand (1962) menționează drusen papilar și în boala Friedreich, avînd uneori caracter familial. Retinopatia pigmentară este asociată frecvent cu drusenul papilar. Ambele au aceleași caracteristici degenerative și același mod de transmitere. Cernea și col. (1961) le constată asociate cu retinopatie pigmentară și surdimutitate. Collier (1963) le constată asociate cu distrofia ereditară a corneei. Joung (1955) constată asocieri cu sindromul Groenblat-Strandberg.

Referindu-se la asocierile drusenului cu diferite procese patologice, Rosenberg și col. (1979) afirmă că, cu excepția degenerescenței tapetoretiniene, nu există asocieri statistic semnificative. Autorul nu este de acord cu Erkkilä (1975) care afirmă că simptomele și semnele neurologice ar fi provenite la copii cu drusen papilar și că un examen neurologic ar fi indicat.

Diagnosticul diferențial trebuie efectuat cu alte cauze de pseudoedem papilar, cît și cu adevăratul edem al papilei. Examenele clinice generale, examenele oftalmologice particulare (angiofluorografia), probele de investigație speciale (tomografia computerizată), cît și urmărirea în timp a bolnavilor pot edifica originea aspectului de pseudoedem papilar.

Scanned with OKEN Scanner

Opticopatia edematoasă

Din punct de vedere fiziopatologic edemul reprezintă o supraîncărcare hidrică a lichidului interstiţial sau, mai exact, a fracţiunii extravasculare a lichidelor extracelulare.

Papila, porţiunea anterioară a nervului optic, zonă cu particularităţi morfofiziologice deosebite, poate fi sediul unui edem interstiţial în multiple procese patologice locale sau generale.

În literatură sînt consemnate o serie de controverse privind terminologia şi clasificarea edemului papilar. Datele clasice bazate pe considerente clinice, patogenice sau didactice împart edemul papilar în două categorii : edemul papilar pur, mecanic sau staza papilară, şi edemul papilar asociat sau inflamator.

Edemul papilar pur sau staza papilară a fost descris prima dată şi concomitent de Turck şi Coccius (1853). Prima relatare oftalmoscopică aparţine lui Von Graefe (1886), care-i dă denumirea de *staungspapille* (papilă de stază). Ulterior, edemului papilar pur sau prin hipertensiune intracraniană (HIC), i s-au acordat diferite denumiri care reflectau, mai mult sau mai puţin, aspectele descriptive, clinice sau patogenice : *choked disc* (Allbutt, 1871) ; *papilloedema* (Parson, 1908) ; *plerocephalic edema* (Traquair, 1927) ; edem papilar pur (Brégeat, 1956). Walsh şi Hoyt (1969) propun termenul de edem papilar *(papilloedema)* pentru formele cauzate prin HIC ; edem al discului optic *(disc oedema)* pentru formele de edem papilar pasiv, avînd însă cauze diferite de HIC (boli edematogene) şi termenul de nevrită optică *(optic neuritis)* pentru nevritele de diferite etiologii. Ulterior, Walsh (1974, 1976) face următoarea diferenţiere : edem papilar (formele cu HIC) ; nevrită optică (formele inflamatorii) şi neuropatie optică pentru restul formelor de patologie a nervului optic.

Hayreh (1977) consideră că nu este motivată împărţirea edemului papilar în două forme (inflamator şi mecanic). După Hayreh, faptul că la toate formele de edem papilar se constată staza fluxului axoplasmic şi tulburări vasculare secundare, constituie un argument în favoarea unificării terminologiei. Autorul propune termenul de „edem al discului optic", considerînd că termenul de „papilă" este nemotivat anatomic. Termenul de „edem papilar" ar reprezenta o relicvă a ignoranţei şi greşitei denumiri din trecut.

Referindu-ne strict la edemul papilar pur, indiferent de etiologia sa, noi am adoptat termenul de *„opticopatie edematoasă"*. Pentru restul formelor am adoptat termenul de *„neuropatie optică"*.

Sub termenul de *„opticopatie edematoasă"* am grupat un număr de afecţiuni cu etiologii diferite şi procese patogenice relativ identice şi

Scanned with OKEN Scanner

care se caracterizează prin prezența unui edem al discului optic și absența modificărilor de acuitate vizuală.

Termenul este sinonim cu cel de stază papilară, edem papilar pur (școala franceză), *papilloedema* (școala anglo-saxonă) sau *staungspapille* (școala germană). Totodată termenul este opus celui de *„neuropatie optică"* prin care noi înțelegem un grup de afecțiuni de etiologii diferite, caracterizate prin absența modificărilor papilare (sau prezența lor) și prezența modificărilor de acuitate vizuală. Termenul de „neuropatie optică" este similar cu cel de papilită, nevrită juxtabulbară sau retrobulbară, edem papilar asociat (școala franceză), *optic neuritis* (școala anglo-saxonă), *papillenoedem* sau *papillenschwellung* (școala germană).

Deși în ambele cazuri poate avea loc o lezare a fibrelor nervului optic, prin unele tulburări metabolice, în primul tip de edem (opticopatie edematoasă), lezarea este tardivă și definitivă, iar în cel de al doilea tip (neuropatia optică) lezarea este inițială, dar reversibilă.

Această clasificare are avantajul, pînă la un punct, de a delimita diferența care există între edemul papilar prin hipertensiunea intracraniană (edem pur) și edemul papilar care însoțește afecțiunile de nerv optic (edemul asociat). Cu toate acestea limitele dintre cele două forme de patologie ale nervului optic nu sînt tranșante. Opticopatia edematoasă (staza papilară, edem mecanic) sugerează de obicei un sindrom oftalmoscopic corelat cu HIC. Dar staza papilară nu apare în toate cazurile de creștere a presiunii lichidului cefalorahidian (LCR) (obstrucția comunicării între spațiul subarahnoidian și spațiul vaginal al nervului optic). Totodată poate exista o stază a papilei fără HIC (tumori orbitare sau ale nervului optic, tenonite, rupturi ale nervului optic, oxicefalie, hipotonie oculară). În unele cazuri chiar hipotensiunea LCR (traumatisme craniene) se poate însoți de edem papilar, iar în altele procesele inflamatorii pot fi asociate cu cele date de HIC.

Simptomatologie

Simptomatologia opticopatiei edematoase depinde de etiologia și evoluția afecțiunii. Cum în general aceasta este cauzată de HIC, simptomatologia este afiliată și discutată sub acest aspect.

Simptome subiective

Ceea ce este particular opticopatiei edematoase sau stazei papilare este dezacordul între modificările oftalmoscopice pregnante și tulburările funcționale minime din perioada de debut. Acest lucru l-a determinat pe Sourdille să afirme un aforism, astăzi parțial valabil : „semne fizice fără semne funcționale, egal stază ; semne fizice cu semne funcționale, egal nevrită".

Absența tulburărilor vizuale în cazul opticopatiei edematoase a fost semnalată încă de Hughlings și Jackson (1863) și Von Graefe în 1866.

Allbutt (1868) afirmă : „este uimitor cît de schimbat și transformat poate deveni discul optic și zona vecină, în această afecțiune, fără a exista însă o modificare a vederii centrale".

In prima descriere a tulburărilor vizuale Hughlings și Jackson (1871) le

Scanned with OKEN Scanner

descriu sub forma unor amauroze pasagere. Ulterior au fost consemnate în literatură o serie de modificări care au conturat un sindrom funcţional format din : obnubilări vizuale, scăderea acuităţii vizuale şi modificări ale cîmpului vizual.

Obnubilările vizuale. Se manifestă sub formă de înceţoşarea vederii, senzaţie de întuneric sau de amauroză, acestea putînd fi însoţite de fotopsii. Durata lor poate fi de la 2–3 secunde la cîteva ore. Frecvenţa variază de la un atac pe zi pînă la un număr mai mare, situaţie cînd produc o jenă deosebită în acuitatea vizuală. Obnubilările afectează de obicei un singur ochi, uneori ambii ochi succesiv şi foarte rar ambii ochi concomitent. Uneori sînt corelate cu modificarea poziţiei corpului sau cu unele mişcări bruşte.

Deşi se consideră că ele sînt apanajul edemului papilar, unii autori le semnalează în absenţa acestuia sau înainte de dezvoltarea lui. Paton (1905) consideră obnubilările vizuale independente de modificările edemului papilar, atribuindu-le unei presiuni temporare asupra chiasmei sau a porţiunii intracraniene a nervului optic, prin dilatarea ventriculului trei. Eduards şi Paterson (1951) le descriu într-un număr de 17% din 157 de cazuri de neurinom acustic.

Agravarea obnubilărilor vizuale poate ajunge pînă la cecitate completă şi atrofie optică. Meadows (1959) atrage atenţia că aceste obnubilări vizuale trebuie interpretate ca un sistem de avertizare asupra unor tulburări vizuale ulterioare.

Fără a insista asupra patogeniei acestor modificări vizuale, ele au fost atribuite comprimării chiasmei de către ventriculul III, compresiei nervului optic la nivelul canalului osos sau unor tulburări circulatorii tranzitorii în zona distală a nervului optic. Hayreh (1977) atribuie un rol important proceselor de ischemie vasculară de la nivelul discului optic, fenomene secundare edemului discului optic. Totodată, în oarecare măsură şi compresiei corpului geniculat lateral şi tractului optic prin hernierea în jos a girusului hipocampul în scobitura tentorială (produsă de leziunile ce au loc în spaţiul supratentorial intracranian).

Acuitatea vizuală. Aceasta este normală o lungă perioadă de timp de la instalarea edemului papilar, remarcîndu-se o rezistenţă particulară a fasciculului macular. Ea poate fi modificată în unele cazuri însoţite de edem retinian, hemoragii sau exsudate maculare, leziuni ale căilor optice centrale (Bonamour). Scăderea acuităţii vizuale începe o dată cu instalarea fenomenelor de atrofie optică.

Cîmpul vizual. Particularităţile examenului perimetric sînt reprezentate de mărirea petei oarbe, integritatea cîmpului vizual periferic şi unele modificări ale cîmpului vizual periferic în perioada tardivă.

– *Mărirea petei oarbe.* Descrisă pentru prima dată de Knapp (1870), aceasta constituie un semn campimetric caracteristic edemului papilar (fig. 2.28). Bonamour o consideră ca un adevărat sindrom perimetric al edemului papilar (mărirea petei oarbe, pante dulci, tulburări de dizarmonie fotometrică). Scotomul poate prezenta o intensitate descrescîndă spre periferie, putîndu-se extinde pînă spre maculă (scotom centrocecal). Dizarmonia fotometrică (campimetrie fotopică în lumina albă) constituie un element caracteristic în cadrul acestor

Scanned with OKEN Scanner

modificări (fig. 2.29). Semnul prezintă o importanţă clinică deosebită, întrucît el poate preceda sindromul oftalmoscopic. Examinînd modificările cîmpului vizual la un număr de bolnavi cu hipertensiune intracraniană benignă, Hayreh (1977) constată o corelaţie între mărirea petei oarbe şi intensitatea edemului papilar.

— *Integritatea cîmpului vizual periferic* constituie o altă caracteristică. În unele cazuri o leziune intracraniană poate provoca o strîmtorare de cîmp vizual (tumori occipitale sau temporale profunde).

— *Modificările cîmpului vizual periferic.* Debutul acestor modificări se semnalează în stadiile tardive ale edemului optic, constituind un semn de debut al atrofiei optice. Începutul strîmtorărilor periferice este de tip concentric. Uneori este mai accentuată nazal, putînd simula o hemianopsie binazală. În stadiul final cîmpul vizual se strîmtorează concentric, pînă

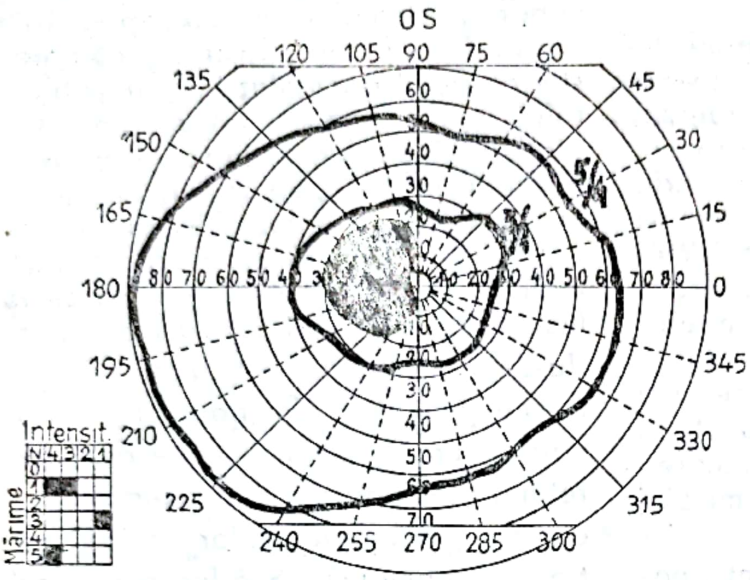

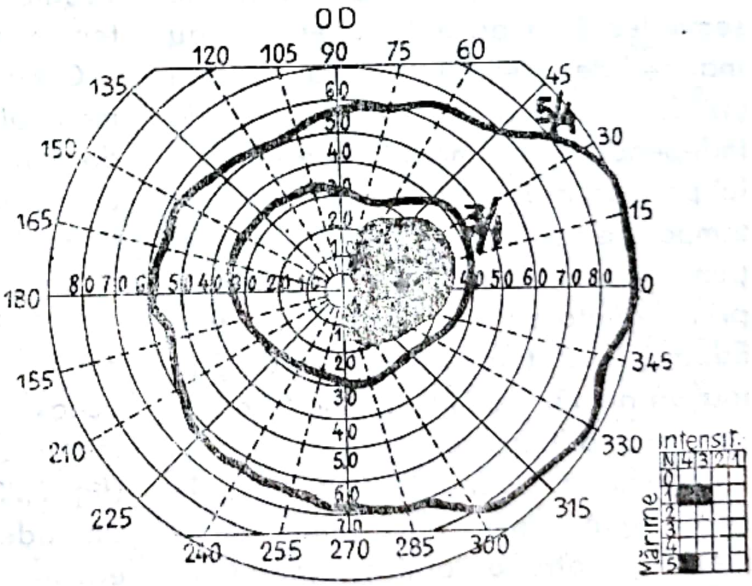

Fig. 2.28. Opticopatie edematoasă. Mărirea petei oarbe.

la o arie centrală mică (temporală), care dispare și ea în final cu cecitate totală.

Evoluția modificărilor cîmpului vizual poate fi agravată de unele edeme acute și unele afecțiuni intercurente, dependente de unii factori mecanici care acționează pe căile optice.

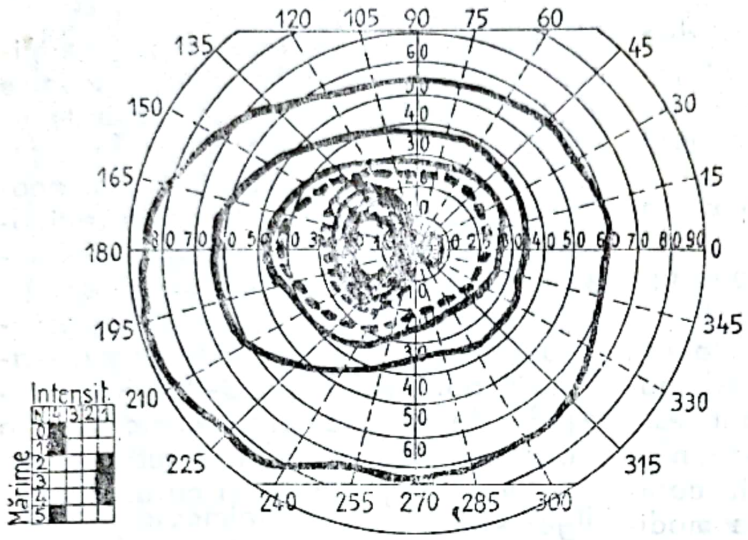

Fig. 2.29. Opticopatia edematoasă. Dizarmonie fotometrică (după Brégeat, 1956).

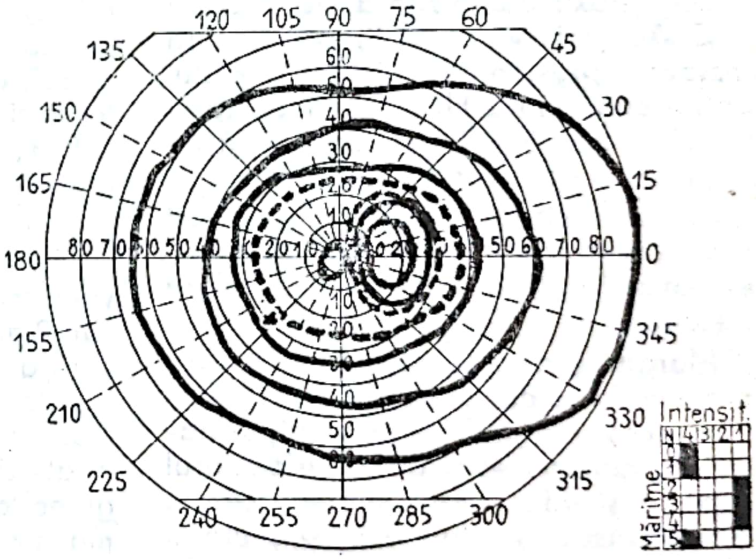

Unii autori efectuează campimetria mezopică, considerînd-o mai sensibilă întrucît aceasta testează conurile și bastonașele. Efectuînd o statistică a modificărilor campimetrice în edemul papilar cauzat de tumori intracraniene, Uhthoff constată următorul aspect : lipsa modificărilor campimetrice (8%) ; mărirea petei oarbe (30%) ; strîmtorări periferice concentrice (20%) ; cecitate completă (25%) ; hemianopsie omonimă (2,7%) ; scotom central (2%) ; scotom inelar (0,3%). Simons (1947) consideră hemianopsia omonimă ca un semn fals de localizare în cazurile cu hipertensiune intracraniană.

Unii autori au descris o alterare cromatică, în special în partea scurtă a spectrului.

Scanned with OKEN Scanner

Simptome obiective

Oftalmoscopie. Examenul oftalmoscopic furnizează elemente deosebite de diagnostic. Particularităţile acestui examen sînt în funcţie de stadiul evolutiv al afecţiunii.

Din punct de vedere clinic se deosebesc patru stadii evolutive :

– stadiul I (stadiul de debut) ;

– stadiul II (stadiul de edem manifest) ;

– stadiul III (stadiul de edem cronic) ;

– stadiul IV (stadiul de atrofie optică postedematoasă).

a) *Stadiul I (stadiul de debut).* Diagnosticul oftalmoscopic al edemului papilar în stadiul de debut este dificil. În acest sens trebuie să reţinem faptul, după cum vom vedea în capitolul de patogenie, că primele modificări oftalmoscopice nu apar decît după aproximativ 5 zile de la debutul HIC. Această perioadă fiind necesară instalării presiunii la nivelul nervului optic, consecinţa HIC, cît şi a stazei fluxului axoplasmic responsabilă de tumefierea axonilor.

În consecinţă, primele modificări oftalmoscopice vor fi urmarea tumefierii axonilor, fără modificări vasculare deosebite.

Marginile discului optic apar uşor proeminente, cu contur discret şters. Ştergerea marginilor apare iniţial nazal, continuîndu-se apoi în sectorul supero- şi inferonazal. Într-un stadiu mai avansat este interesat şi sectorul temporal. Schieck consideră că modificările iniţiale apar în centrul discului optic, iar Bollack şi Hartmann atribuie o valoare diagnostică modificărilor temporale.

Venele au de obicei un aspect normal. Nu se constată hemoragii sau exsudate. Retina peripapilară are un aspect albicios, consecinţa extinderii „edemului" la stratul fibrelor nervoase retiniene. Bonamour insistă asupra „ridicării" limitantei interne prepapilare şi hiperrefringenţei marginii papilare.

Datele clasice acordă o importanţă, în acest stadiu evolutiv, hiperemiei discului optic, congestiei venoase şi dilatărilor capilare.

După Hayreh, toate aceste modificări constituie semne oftalmoscopice ulterioare, cu debut în perioada de instalare a edemului manifest. În aprecierea acestor constatări un rol deosebit îl aduce biomicroscopia, retinografia stereoscopică, cît şi angiofluorografia asupra căreia vom reveni.

În caz de dubiu asupra diagnosticului de stază papilară se va reexamina bolnavul după 8–15 zile, completîndu-se examenul clinic cu un examen campimetric, retinografic, angiofluorografic, cît şi cu unul clinic general.

b) *Stadiul II (stadiu de edem manifest).* În acest stadiu considerat de „stază floridă" sau „perioadă de stare", edemul papilar prezintă caracteristici oftalmoscopice pregnante.

– Limitele papilei depăşesc butoniera coroidiană, extinzîndu-se în retina adiacentă.

– Proeminenţa papilară depăşeşte valorile normale, putînd ajunge la 8 sau 9 dioptrii. Uhthoff consideră necesară o proeminenţă de minimum două dioptrii pentru a se putea considera stază papilară. Proeminenţa papilei se poate determina punînd la punct imaginea oftalmoscopului pe artera cea mai proeminentă a papilei şi apoi pe vasele retiniene situate adiacent, pe suprafaţa retinei neproeminente. Diferenţa dintre aceste două determinări arată valoarea proeminenţei papilare, ştiut fiind că trei dioptrii corespund unui milimetru. Cînd proeminenţa este mai mică ea poate fi apreciată prin croşetul pe care vasele îl fac la nivelul părăsirii proeminenţei papilare, pentru a ajunge pe retină. Unii autori recomandă, în vederea determinării

Scanned with OKEN Scanner

Fig. 2.30. Opticopatie edematoasă. Proces tumoral intracranian.

valorii proeminenței, diferența realizată skiascopic dintre valoarea nivelului proeminenței maxime și cea a retinei adiacente sau prin constatarea fenomenului de paralaxă.

Retinografia obișnuită nu permite aprecierea exactă a valorii proeminenței papilare (fig. 2.30). Retinoscopia stereoscopică poate furniza elemente suplimentare. În oftalmoscopia binoculară suprafața papilei are un aspect suculent. Se remarcă capilarele dilatate și sinuoase. Datorită edemului, fibrele optice sînt uneori depărtate, fără a mai păstra un paralelism strict.

– Vasele centrale, cu deosebire venele, prezintă modificări importante, știut fiind că la nivelul lor are loc un fenomen de stază circulatorie, datorită compresiei exercitată de tumefierea fibrelor optice (staza fluxului axoplasmic). Venele apar dilatate, sinuoase sau chiar tortuoase, de tentă întunecată, metalică. În zona profundă ele apar estompate, uneori întrerupte. Arterele sînt sinuoase, cu reflexul micșorat. Calibrul este nemodificat, sau aparent strîmtorat, comparativ cu venele dilatate. Capilarele apar dilatate, sinuoase, adesea rupte, determinînd hemoragii peripapilare.

– Hemoragiile și exsudatele completează sindromul oftalmoscopic. Hemoragiile papilare și juxtapapilare constituie un element important în diagnosticul stazei papilare. Brégeat (1956) le semnalează într-o frecvență de 41,5% din cazuri. Aspectul lor este striat în localizările de la nivelul fibrelor optice ; rotund în localizările profunde intraretiniene ; în flăcări sau în pete mari în localizările prereti-niene.

Bonamour (1969) descrie un tip de edem papilar asociat cu hemoragii profunde, localizate concentric discului optic. Acestea sînt constatate la hipertensivii arteriali și sînt interpretate ca hemoragii a tecii nervului optic în zona juxtabulbară.

Evolutiv hemoragiile se pot resorbi după o perioadă de timp, fără a lăsa urmări, sau cu lezarea celulelor vizuale, cu deosebire în cazurile cu localizări retiniene profunde.

– Exsudatele localizate superficial sau profund, papilar sau juxtapapilar (interpapilomacular) sînt interpretate patogenic drept noduli disorici (Tousaint, 1981) sau o consecință a resorbției hemoragiilor. Conform teoriilor patogenice emise recent, nodulul disoric reprezintă o tumefacție a axonilor, provocată de-o parte și de alta prin blocarea transportului axoplasmic ortograd și retrograd.

Bonamour (1969) descrie mai multe tipuri morfologice de edem al discului optic, luînd în considerare caracteristicile histologice ale discului optic, prezența hemoragiilor sau exsudatelor, viciile de refracție : edem congestiv, plat, în buton, în ciupercă, pseudochistic, alb, în floare de crizantemă, exploziv, segmentar, în miopia forte.

La ochiul miop particularitățile papilare îngreunează decelarea edemului în staza papilară. Se semnalează

Scanned with OKEN Scanner

unilateralitatea stazei papilare în caz de anizometropie cu miopie medie sau crescută de o singură parte. De partea cu miopie proeminența papilei este absentă sau se instalează tardiv, avînd caractere oftalmoscopice diferite comparativ cu cele constatate în ochii hipermetropi sau emetropi. Hambresin (1955) consideră că în miopia bilaterală, în special de grad mare, poate exista hipertensiune intracraniană fără stază papilară, cu deosebire în cazurile de debut.

Referindu-ne la diferitele forme morfologice de edem papilar, trebuie să subliniem faptul că ele nu reprezintă decît o manifestare a hipertensiunii intracraniene la nivelul unor papile cu structuri histologice particulare, fără a avea vreo semnificație semiologică sau etiologică particulară.

Bilateralitatea edemului discului optic constituie un semn important al stazei papilare.

c) *Stadiul III (stadiu de edem cronic).* Dacă hipertensiunea intracraniană a fost înlăturată se constată o regresie a edemului papilar. La 8–10 zile de la înlăturarea cauzei proeminența papilei regresează. Hemoragiile și exsudatele dispar în 3–4 săptămîni. După 2–3 luni discul optic revine la aspectul normal, păstrînd însă unele elemente de poststază. În jurul discului optic persistă o neregularitate a marginilor. Regresia stazei este mai rapidă în tumorile subtenctoriale decît în cele supratenctoriale.

În cazul în care fenomenele de HIC persistă, apar modificări funcționale și oftalmoscopice deosebite.

Suferința fibrelor optice se manifestă prin deficite campimetrice sectoriale, scotom Bjerrum, hemianopsie altitudinală sau chiar cecitate. Cecitatea edemului papilar cronic este adesea precedată de amauroză tranzitorie și se traduce inițial prin unele semne oftalmoscopice de atrofie optică. Patogenia episoadelor de amauroză este explicată prin fenomenele de ischemie tranzitorie localizate la nivelul porțiunii anterioare a nervului optic (Toussaint, 1981).



Fig. 2.31. Opticopatie edematoasă de durată lungă (colagenoză nediferențiată).

Imaginea oftalmoscopică este cea a unui proces cu activitate redusă. Hemoragiile și exsudatele sînt dispărute sau mult reduse. Dispariția hemoragiilor este corelată cu o reducere a deficitului circulator prin formarea unei neovascularizații locale și prin dilatarea rețelei vasculare discale și peridiscale superficiale. Bonamour consideră particulară strîmtorarea și îngroșarea tecilor arterelor retiniene la nivelul papilei.

În acest stadiu evolutiv, chiar dacă hipertensiunea intracraniană a fost îndepărtată, are loc instalarea atrofiei optice postedem.

Toussaint (1981) descrie un aspect oftalmoscopic particular în cazul unui edem al discului optic de lungă durată. Acestea se caracterizează prin prezența unor multiple leziuni rotunde, refractile, superficiale, asemănătoare drusenului (fig. 2.31). Aceste formațiuni rotunde reprezintă leziuni de degenerescență a fibrelor nervoase simi-

Scanned with OKEN Scanner

lare celor observate în nodulul disoric (blocarea fluxului axoplasmic). Autorul a constatat într-un caz dispariția acestor formațiuni în urma suprimării agentului cauzal al hipertensiunii intracraniene. În interpretarea acestui aspect trebuie luat în considerare și aspectul oftalmoscopic al drusenului congenital care poate fi asociat cu unele cazuri de tumori intracraniene, și care poate îngreuna aspectul diagnosticului diferențial.

d) *Stadiul IV (stadiu de atrofie optică postedematoasă).* Proeminența papilei își reduce gradul, deși edemul mai poate persista o perioadă de timp. Aspectul papilei este alb-cenușiu cu marginile ușor estompate. Diametrul papilei continuă să fie mai mare decît normal, cu limitele neregulate și difuze. Arterele retiniene au calibrul redus, iar venele apar puțin dilatate și sinuoase. Excavația papilară dispare fiind înlocuită cu țesut glial. Peridiscal pot apare mobilizări pigmentare și o zonă de atrofie corioretiniană. Acuitatea vizuală în acest stadiu scade progresiv, iar cîmpul vizual se reduce din centru spre periferie cu instalarea atrofiei optice poststază (fig. 2.32).

La copil poate apare o formă întreruptă de remisiuni, dată de o disjuncție a suturilor, care poate juca rolul unei trepanații decompresive. În alte evoluții edemul poate rămîne nemodificat un număr de ani, așa cum se întîlnește în oxicefalie, boala Paget. El poate retroceda fără a lăsa urme, după ce a persistat mai multe luni. Uneori poate recidiva.

Un aspect oftalmoscopic și fiziopatologic deosebit îl reprezintă manifestarea unui disc optic atrofic în condițiile de hipertensiune intracraniană. În lumina considerentelor patogenice actuale, la nivelul unui disc atrofic nu se poate dezvolta un aspect de stază papilară. Explicațiile patogenice sînt diferite :

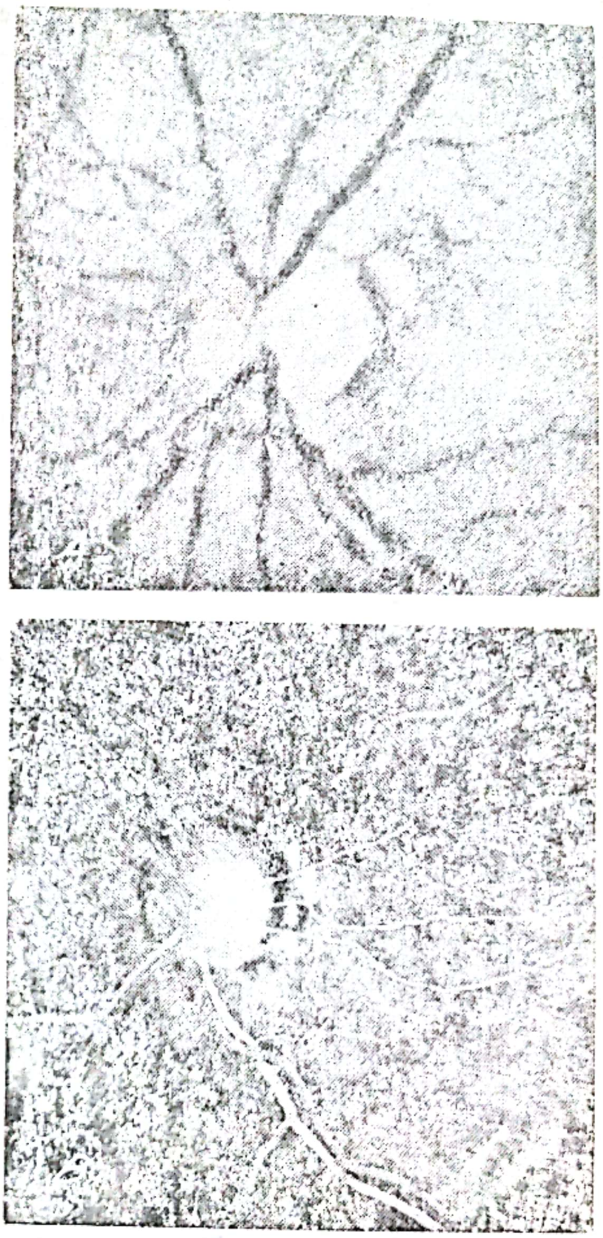

Fig. 2.32. Atrofie optică secundară opticopatiei edematoase. Retinografie (A) ; angiofluorografie (B).

– absența axoplasmei din fibrele optice atrofiate împiedică crearea stazei fluxului axoplasmic și în consecință a tumefierii fibrelor optice și fenomenele vasculare secundare ;

– lipsa vascularizației papilare face imposibilă deturnarea fluxului sanguin intrapapilar de la o rețea vasculară spre alta ;

Scanned with OKEN Scanner

– atrofia nervului optic nu permite o activitate metabolică activă care să favorizeze producerea unei vasodilatări autoregulatoare, generatoare de edem papilar.

În situația unor papile cu atrofii segmentare asociate cu fenomene de HIC se poate instala un edem papilar segmentar.

Angiofluorografie. Angiofluorografia conferă elemente de diagnostic importante atît în cazul edemului discului optic din HIC, cît și în cadrul altor opticopatii edematoase. Una din explicații este dată de implicarea factorului vascular în patogenia majorității formelor etiologice, factor care pe de altă parte constituie suportul obiectiv al modificărilor angiofluorografice.

În cazul edemului papilar prin HIC angiografia se efectuează în scop diagnostic și de cercetare științifică.

În scop diagnostic se efectuează în cazurile cu o simptomatologie oculară sau clinică atipică.

În cercetarea științifică, angiofluorografia a contribuit, alături de alte metode de studiu, la precizarea patogeniei edemului papilar.

Aspectul angiofluorografic, cu excepția unor particularități generale, prezintă unele caracteristici și în funcție de stadiul de evoluție clinică.

Dintre particularitățile angiofluorografice generale amintim : întîrzierea fluxului sanguin ; dilatările și microanevrismele capilare ; tulburările de permeabilitate. Dinamica apariției acestor elemente și dispunerea lor sectorială sînt în funcție de stadiul evolutiv al afecțiunii.

– *Aspectul angiofluorografic în stadiul de edem incipient.* Acesta poate furniza unele elemente diagnostice, știut fiind că diagnosticul clinic este dificil în acest stadiu. Angiofluorografia va fi efectuată eventual în mai multe ședințe, insistîndu-se asupra examinării aspectului angiofluorografic tardiv.

Se remarcă faptul că în timpul tardiv nu se constată prezența extravazatului vascular, sau se constată mai puțin frecvent. Această tulburare de permeabilitate nu apare decît după un oarecare timp de la debutul instalării modificărilor papilare. Se mai remarcă și o întîrziere a sosirii colorantului la nivelul rețelei vasculare capilare prelaminare (profunde).

– *Aspectul angiofluorografic în stadiu de edem manifest.* Absența sau diminuarea fluorescenței profunde, fluorescență care în angiofluorografiile normale constituie o primă formă de manifestare angiofluorografică. În formele de edem discret, aceasta poate fi menținută sau chiar diminuată. Începînd cu timpul arteriovenos, sau, mai precis, o dată cu umplerea capilarelor superficiale, aprecierea fluorescenței prelaminare este dificilă (fig. 2.33). Absența fluorescenței prelaminare nu poate fi explicată printr-un efect de mascare din partea edemului papilar. Hayreh o consideră o mărturie a stazei circulatorii, probabil preponderent venoasă, prin compresiunea capilarelor venoase din această zonă. Examenele angiofluorografice efectuate după dispariția edemului discului optic, evidențiază restabilirea circulației venoase la acest nivel.

În fazele tardive ale angiofluorografiei zona prelaminară prezintă o fluorescență, constituind un aspect frecvent în edemul discului optic : întîrzierea sau deficiența de umplere cu fluoresceină a sectorului coroidian din regiunea juxtapapilară. Această întîrziere poate depăși timpul arteriovenos. Totodată se constată în momentul apariției sale o discretă mascare prin edemul marginal al discului optic.

Dilatările și microanevrismele capilare constituie un element de diagnostic important. La unii subiecți, accentuarea vizibilității capilarelor papilare

Scanned with OKEN Scanner

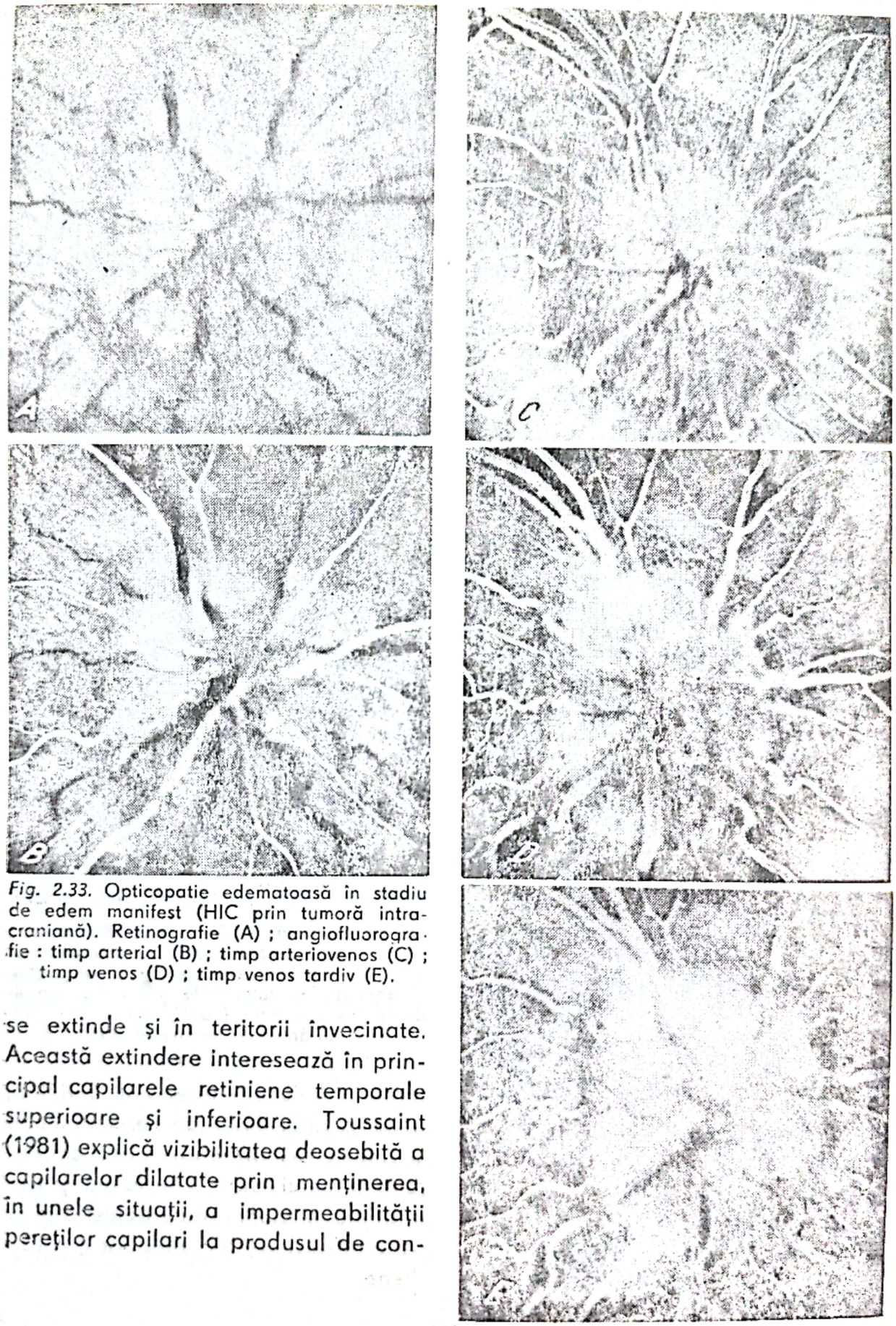

Fig. 2.33. Opticopatie edematoasă în stadiu de edem manifest (HIC prin tumoră intracraniană). Retinografie (A) ; angiofluorografie : timp arterial (B) ; timp arteriovenos (C) ; timp venos (D) ; timp venos tardiv (E).

se extinde și în teritorii învecinate. Această extindere interesează în principal capilarele retiniene temporale superioare și inferioare. Toussaint (1981) explică vizibilitatea deosebită a capilarelor dilatate prin menținerea, în unele situații, a impermeabilității pereților capilari la produsul de con-

Scanned with OKEN Scanner

trast. Situație care se modifică cu trecerea timpului.

Tulburările de permeabilitate sau extravazatul fluoresceinic se instalează o dată cu sfîrșitul timpului arterial, crescînd în intensitate în timpul venos retinian. Intensitatea extravazatului este în funcție de gradul edemului. Inițial extravazatul este localizat în centrul discului optic, iar ulterior se extinde în zona peridiscală și ocazional în vitrosul prepapilar. Impregnarea vitrosului anterior nu depinde nici de starea membranei Elschnig, nici de eventuala sa distensie, prin expansiunea anterioară a polului papilar. Aceasta este condiționată de reducerea intensității fluxului venos vitreo-optic.

În timpul angiofluorografic tardiv, extravazatul fluoresceinic prezintă unele particularități topografice. Cu deosebire în formele accentuate de edem papilar, această fluorescență se extinde în sectorul juxtapapilar, luînd o formă ovală sau de „rinichi", cu axul mare vertical. Marginea temporală are aspect rectiliniu, sau ușor neregulat ; marginea superioară, nazală și inferioară este rotundă.

Originea acestei fluorescențe este în extravazatul fluoresceinic de la nivelul capilarelor zonei prelaminare (profunde) care impregnează țesuturile respective, cît și la nivelul rețelei capilare de la suprafața discului optic și a retinei juxtapapilare.

— *Aspectul angiofluorografic în stadiu de edem cronic.* Acesta evidențiază modificările de calibru vascular (dilatările și microanevrismele), cît și unele defecte de umplere ale rețelei vasculare coroidiene juxtapapilare, mai accentuată nazal comparativ cu sectorul temporal (fig. 2.34).

În stadiul de atrofie postedematoasă, se constată o diminuare importantă a calibrului arteriolar retinian, absența tulburărilor de permeabilitate și chiar o dispariție parțială a capilarelor discului optic. Regiunea juxtapapilară, evidențiază de obicei o zonă de atrofie a rețelei vasculare coroidiene.

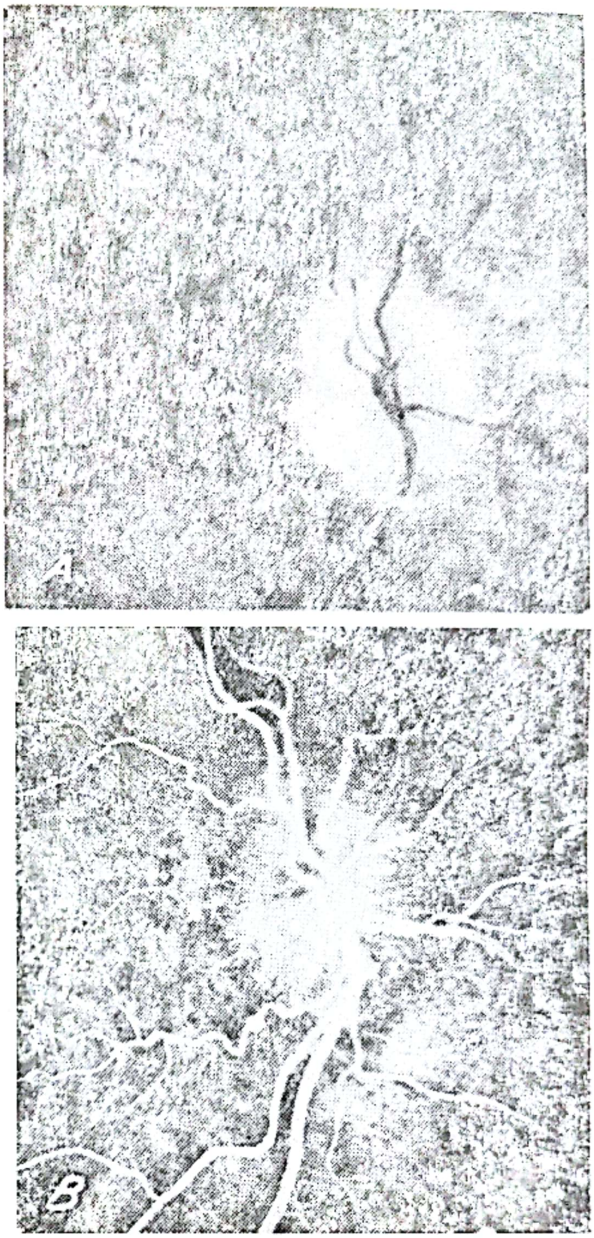

Fig. 2.34. Edem papilar cronic. Retinografie (A) ; angiofluorografie (B). Se remarcă modificările capilare prepapilare (dilatări, microanevrisme), tulburările circulației coroidiene juxtapapilare (nazal), diminuarea tulburărilor de permeabilitate.

Scanned with OKEN Scanner

Alte semne oculare

Presiunea arterei oftalmice, presiunea venei retiniene, tensiunea intraoculară constituie elemente de valoare secundară în determinarea diagnosticului de opticopatie edematoasă. Valoarea lor prezintă un interes în elucidarea patogeniei.

Presiunea arterei oftalmice nu reprezintă un factor concludent în edemul discului optic prin HIC. În faza preedematoasă creșterea minimei arteriale pare a fi un semn de HIC. Dar ea poate fi crescută și în afara stazei. Atunci cînd edemul se produce, presiunea arterială scade printr-o „asistolie retiniană". Presiunea se poate ridica din nou în perioada de atrofie postedem.

Presiunea venei centrale retiniene se pare că nu este influențată în mod concludent de HIC. Bonamour consideră că ea este crescută în aceste cazuri, deși conchide că determinarea ei nu are valoare întrucît vena centrală a retinei se drenează în vena oftalmică care circulă liber în orbită și care prezintă derivații exocraniene cu sistemul venos facial. Autori mai vechi fac unele corelații între creșterea tensiunii intracraniene și tensiunea venei centrale retiniene.

Pulsul venos spontan, în corelație cu tensiunea intraoculară și tensiunea venoasă retiniană, dispare în staza venoasă retiniană, putînd fi provocat dinamometric printr-o ușoară apăsare a globului ocular. Se consideră că dispariția pulsului venos spontan poate constitui un prim semn de edem papilar în faza de debut.

Tensiunea intraoculară nu prezintă o valoare diagnostică deosebită în edemul prin HIC. Patogenic există însă unele corelații între dezvoltarea edemului papilar și valoarea tensiunii intraoculare : edemul papilar este mai dezvoltat de partea cu hipotonie și de intensitate mai mică în prezența unui glaucom. Ectors și Begaux von Boren au constatat dispariția edemului la un pacient care a dezvoltat un glaucom la ochiul respectiv, după ce avusese un edem papilar bilateral datorită unui meningiom intracranian. Acest fapt a sugerat că tensiunea intraoculară crescută ar fi fost responsabilă pentru regresia edemului papilar, în timp ce ochiul pereche, cu tensiunea intraoculară normală, mai prezenta încă un edem papilar.

Anatomie patologică

Aspectul histologic este în funcție de stadiul evolutiv și sectorul anatomic studiat (prelaminar sau retrolaminar). El nu se modifică în funcție de etiologia sa.

În stadiu de edem manifest întreaga structură a discului optic prezintă modificări histologice. Nervul optic apare mărit de volum, cu o strangulare la nivelul inelului scleral (fig. 2.35). Fibrele nervoase sînt îngroșate, neregu-

Fig. 2.35. Opticopatie edematoasă. Aspect histopatologic (după Sachsenweger, 1979).

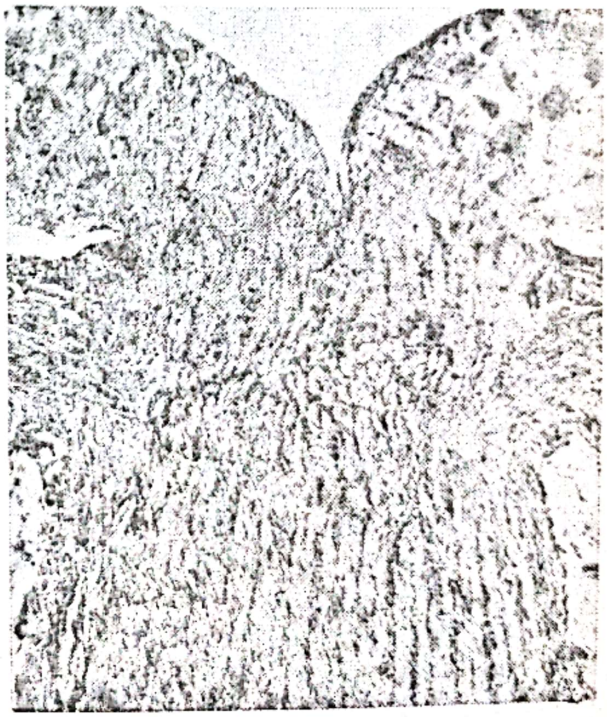

Scanned with OKEN Scanner



Fig. 2.36. Pliuri retiniene adiacente nervului optic (opticopatie edematoasă) (după Cogan, 1967).

late, cu aspect varicos, strînse în inelul scleral. De la nivelul regiunii prelaminare, ele se proiectează înainte spre corpul vitros, dînd o bombare a papilei cu aspectul unui cap de ciupercă.

Studiile în microscopia electronică au evidențiat o tumefiere a axonilor în zona anterioară a nervului optic și a retinei adiacente, cu o acumulare abundentă de mitocondrii normali sau măriți (staza fluxului axoplasmic). În faza de început a edemului papilar nu se evidențiază o creștere a spațiului extracelular din regiunea prelaminară, deși la ochii cu edem pronunțat spațiul interstițial este mărit.

Excavația fiziologică este înlocuită prin edem, avînd dimensiunile micșorate sau complet dispărute. Lama criblată, mai puțin rezistentă, este împinsă înainte formînd o convexitate spre cavitatea oculară, în timp ce sclerotica, mai rezistentă, se deplasează mai puțin. Într-o treime de cazuri retina peripapilară este împinsă prin edem formînd unele pliuri concentrice (fig. 2.36). Uneori se constată, datorită edemului retinian, focare de degenerescență chistică. Retina peripapilară poate fi decolată în unele cazuri. Vasele sînt dilatate și pline cu sînge. Vasele mici prezintă proliferări endoteliale și degenerescență hialină la nivelul adventiciei. Hemoragiile interesează papila, fiind superficiale, și retina juxtapapilară interesînd stratul fibrelor optice și stratul intern granular, unde uneori se remarcă depozitul de fibrină și de lichide. Tecile nervului optic prezintă o dilatare ampulară, imediat înapoia globului ocular, iar nucleii nevroglici sînt măriți (fig. 2.37).

Fig. 2.37. Opticopatie edematoasă prin HIC. Secțiunea nervului optic înapoia globului ocular. Se constată mărirea de volum a nervului optic și distensia tecii nervului optic (după Sourdille).

Scanned with OKEN Scanner

Spațiile intervaginale sînt mărite, maximum de dilatare fiind la nivelul fundului de sac. Tecile pot fi infiltrate cu hemoragii, prezentînd o degenerescență vacuolară. Înapoia lamei criblate edemul ocupă spațiul perivascular mai ales în porțiunea juxtabulbară a nervului optic. El nu disociază fibrele nervului optic, dar se infiltrează între fasciculele conjunctive ale nervului, formînd lacune, mai ales în jurul vaselor centrale.

Tulburările metabolice determină cu timpul o suferință a nervului optic prin fenomene de oxidoreducție patologică și acumulare de acid lactic și acid piruvic, produși de degradare metabolică. Are loc astfel o necroză a fibrelor optice, așa cum se produce și în alte atrofii nervoase. Apar formațiuni lipidice și corpi cistoizi. Degenerescența walerianã se extinde pînă la celulele ganglionare ale retinei, care prezintă cromatoliză și mor la rîndul lor pentru a fi înlocuite cu celule gliale.

Patogenie

Patogenia edemului discului optic din HIC, cît și a opticopatiilor edematoase în general, nu este elucidată. În prezent unele din verigile lanțului patogenic sînt cert cunoscute, altele doar ipotetice, urmînd ca viitorul să elucideze acest subiect atît de controversat.

Preocupările privind patogenia opticopatiei edematoase au existat încă din momentul primei descrieri clinice (Turck, 1853). Von Graefe (1866) este primul care aduce în discuție rolul HIC, a compresiei sinusului cavernos cu efect secundar asupra circulației din vena centrală a retinei, cît și rolul inelului scleral în strangularea papilară. Ulterior s-au emis o serie de teorii bazate pe unele fapte clinice și experimentale. Hambresin (1953) rezumă aceste teorii în trei grupe :

– teoria inflamatorie, de interes istoric, care consideră edemul o consecință a toxinelor tumorale ;

– teoria nervoasă (Brown-Séquard și Bénédict) care acordă un rol tulburărilor de vasomotricitate locale sau propagate ;

– teoria mecanică prezentată sub diferite aspecte.

Sourdille susține că în staza papilară leziunea inițială este un edem al nevrogliei subependimare a ventriculului III, de unde acesta se propagă descendent, prin chiasmă, la nervul optic. Teoria a fost combătută de Deyl și Dupuy-Dutemps, care considerau că există o independență între edemul cerebral și cel papilar. Ei considerau edemul papilar drept o consecință a comprimării venei centrale a retinei prin tensiunea lichidului cefalorahidian la nivelul trecerii ei prin teaca nervului optic.

Hayreh (1965, 1967) a fost primul care a încercat să dea teoriei mecanice o interpretare nouă. În anul 1965 el efectuează primele experiențe pe maimuța Rhesus, provocînd HIC prin intermediul unui balon introdus intracranian și umflat progresiv. Autorul consideră că în cazul unui proces cerebral expansiv, creșterea presiunii LCR în spațiile subarahnoidiene este transmisă la nivelul țesutului nervului optic, creînd o compresie secundară a venei centrale retiniene și un edem papilar. Mecanismul intim prin care se produce acest edem nu a fost elucidat.

Bonamour (1968) nu acceptă în totalitate considerentele lui Hayreh, susținînd implicit și rolul unor factori multipli, declanșați de creșterea tensiunii LCR la nivelul tecii nervului optic : tulburări vasomotorii, caracteristicile histologice ale papilei, tensiunea intraoculară.

Hayreh (1977), bazat pe unele studii complexe și moderne (angiofluorografie, retinografie stereoscopică,

Scanned with OKEN Scanner

ultramicroscopie, studiul fluxului axoplasmic), emite una dintre cele mai moderne şi complete ipoteze patogenice. În rezumat, teoria susţine că edemul discului optic este un *fenomen mecanic.* Hipertensiunea intracraniană este transmisă prin intermediul LCR la nivelul tecii nervului optic, realizînd staza fluxului axoplasmic la nivelul capului nervului optic. Ulterior, datorită dilatării fibrelor nervului optic (staza fluxului axoplasmic) are loc o compresie a reţelei venoase capilare papilare şi a venei centrale a retinei cu realizarea fenomenelor vasculare secundare şi a edemului discului optic. Prezenta teorie schimbă, pentru prima dată, rolul reţelei vasculare venoase, atribuindu-i de această dată, de la un loc prioritar un loc secundar.

Bazat pe argumente clinice şi experimentale, autorul propune un mecanism patogenic a cărui componente principale sînt următoarele : hipertensiunea intracraniană, hipertensiune la nivelul tecii nervului optic, hipertensiunea ţesutului nervului optic, staza fluxului axoplasmic, modificările vasculare secundare şi în final edemul discului optic.

Unele componente ale lanţului patogenic sînt elucidate, întrunind aserţiunea majorităţii autorilor, altele sînt însă interpretabile. Majoritatea autorilor sînt de acord a accepta rolul HIC ca factor declanşator al transmiterii acesteia, prin intermediul LCR la nivelul spaţiului subarahnoidian al tecii nervului optic, cu modificarea secundară a tensiunii ţesutului nervului optic. Din acest moment al lanţului patogenic (creşterea tensiunii la nivelul nervului optic), părerile autorilor diferă, acordîndu-se prioritate altor mecanisme. Unii autori, pe de altă parte, acceptă asocierea unor factori multipli, alţii modifică doar succesiunea presupusă a elementelor patogenice.

Respectînd componentele lanţului patogenic şi succesiunea propusă de Hayreh vom discuta, prin prisma unor argumente pro sau contra, ansamblul acestei ipoteze patogenice, şi în final, aspectul unor elemente de ordin patogenic propuse de alţi autori.

1. *Hipertensiunea intracraniană.* Hayreh (1968) produce HIC la maimuţele Rhesus prin plasarea şi umflarea unui balon elastic în diferite zone ale spaţiului subarahnoidian intracranian. Acest fapt a fost corelat cu producerea edemului discului optic. Aspectul oftalmoscopic al edemului discului optic, în aceste cazuri, a depins într-o mare măsură de ritmul de umplere a balonului intracranian. Corelaţia clinică dintre HIC şi edemul discului optic la om, este un fapt bine stabilit.

2. *Transmiterea presiunii LCR la nivelul spaţiului subarahnoidian din teaca nervului optic.* Acest fapt a fost constatat experimental pe animale şi clinic la om, fiind un element indispensabil în producerea edemului discului optic. S-a demonstrat totodată o dispariţie a edemului discului optic prin HIC, după incizia tecii meningee a nervului optic.

3. *Creşterea presiunii ţesutului nervului optic.* Studiile experimentale au demonstrat că ridicarea presiunii LCR din spaţiul subarahnoidian a tecii nervului optic se poate repercuta asupra ţesutului nervului optic din această regiune.

Studiile experimentale se bazează pe proprietăţile de permeabilitate ale piei mater la fluoresceină, peroxidază sau coloranţi diaminoacridinici. Spre deosebire de pia mater, vasele sanguine cerebrale, posesoare de „zonă occludens", nu sînt permeabile la aceste substanţe.

Utilizînd peroxidază prin injecţii în ventriculul lateral la şoareci, Tsukahara şi Yamashita (1966) au constatat, după o perioadă de 15–45′ de la injectare, prezenţa substanţei în spaţiul

Scanned with OKEN Scanner

subarahnoidian a tecii nervului optic și în țesutul nervului optic (spațiile intercelulare gliale și nervoase, spațiile țesuturilor septale). Substanța a mai fost constatată în spațiul intercelular dintre celulele gliale și fibrele nervului optic din regiunea laminară posterioară și anterioară. Substanța nu a fost constatată în lumenul vaselor piei mater sau ale nervului optic. Substanța se oprește la nivelul țesutului intermediar Kuhnt, nefiind constatată în spațiul subretinian.

Hayreh, injectînd soluție de fluoresceină în cisterna magna la maimuță, constată la nivelul discului optic, cu excepția unei fluorescențe inițiale și similare celei obținute după injectarea intravenoasă, o fluorescență tardivă. Această fluorescență tardivă este interpretată ca o difuziune a fluoresceinei din LCR în spațiul subarahnoidian al nervului optic și de aici în nervul optic și în discul optic. Studiile au fost confirmate angiofluorografic și histologic.

Utilizînd un colorant diaminoacridinic, prin injectare în cisterna magna la diferite animale de experiență, Rodriguez Peralta (1966) constată prezența ei în zone similare celor observate după injecțiile cu peroxidază.

Aceste studii demonstrează posibilitatea difuziunii unor substanțe din spațiul subarahnoidian la nivelul țesutului nervului optic. *Se poate presupune astfel că și presiunea LCR se poate transmite presiunii țesutului nervos, permițînd difuziunea acestuia în țesutul nervului optic.* Se poate imputa acestor experimente faptul că ele obțin aceste date prin experiment acut, știut fiind însă că o creștere a tensiunii LCR în hipertensiunea intracraniană se produce în urma unui proces mai lent.

Valoarea normală a presiunii intratisulare a țesutului nervului optic în regiunea retrolaminară este apreciată la 5–7 mmHg.

Unii autori au constatat experimental că o ridicare a tensiunii LCR se asociază cu o creștere a tensiunii țesutului nervului optic din regiunea retrolaminară. Astfel Ernest și Potts (1968) constată, la pisică, că urcarea presiunii țesutului nervului optic are loc numai atunci cînd valoarea tensiunii LCR este mai mare de 40 mmHg. Constatări similare publică și Hedges și Zaren (1973).

O dată cu modificarea presiunii la nivelul țesutului capului nervului optic, consecința HIC, continuă lanțul patogenic de formare a edemului discului optic. Dacă pînă în acest punct majoritatea autorilor sînt de acord asupra componentelor și ordinii înlănțuirii lor din cadrul sistemului patogenic, în continuare, părerile sînt multiple. Unii autori acceptă existența unui singur factor patogenic în declanșarea evenimentelor ulterioare, alții acceptă asocierea unor factori multipli : staza fluxului axoplasmic, staza venoasă, staza venoasă și creșterea locală a circulației arteriale, dezechilibrul tensional intravascular și intratisular cu vasodilatație secundară, autoreglare vasculară cu devierea fluxului sanguin, blocarea fluxului vitreo-optic, dezechilibrul dintre presiunea intraoculară și presiunea intracraniană, modificarea traiectului anatomic intraorbitar al nervului optic etc.

Expunem mai jos unele considerente experimentale și clinice privind modul de acțiune, izolat sau asociat ale acestor factori. Vom insista asupra stazei fluxului axoplasmic, element hotărîtor în producerea edemului discului optic, nu numai în formele asociate cu HIC, cît și în alte forme etiologice, știut fiind, după concepția lui Hayreh, că modificările vasculare intervin în mod secundar.

Scanned with OKEN Scanner

Staza fluxului axoplasmic

Majoritatea autorilor acceptă rolul, direct sau indirect, a întreruperii sau încetinirii fluxului axoplasmic în producerea edemului discului optic în diferitele sale forme etiologice.

Hayreh (1977) are meritul de a fi demonstrat clinic şi experimental blocajul fluxului axoplasmic în fibrele nervului optic, în zona retrolaminară, în cursul producerii edemului discului optic experimental, provocat prin HIC. În concepţia autorului, blocajul fluxului axoplasmic cu tumefierea consecutivă a fibrelor nervului optic, constituie elementul imediat următor creşterii tensiunii ţesutului nervului optic. Staza circulaţiei venoase constituie elementul următor şi nu, cum s-a postulat mult timp, elementul primar. Conform acestei teorii, primele modificări oftalmoscopice care apar la nivelul discului optic sînt consecinţa dilatării fibrelor nervului optic, fără nici o intervenţie din partea spaţiilor extracelulare prelaminare, spaţii care nu sînt dilatate şi nu reţin peroxidaza de hrean în acest stadiu de evoluţie. După Hayreh, acumularea lichidului interstiţial nu are decît un rol minor în creşterea volumului papilei în acest stadiu de evoluţie. Wirtschafter şi col. (1975) au invocat şi ei rolul fluxului axoplasmic în producerea edemului papilar prin HIC. În mod eronat însă, autorii considerau posibilă şi o extravazare a lichidului axoplasmic în spaţiile extracelulare cu rol important în producerea edemului. Lucrările lui Hayreh nu au confirmat însă prezenţa unui extravazat axoplasmic accentuat în această etapă evolutivă.

O probă indirectă a absenţei extravazatului celular în această etapă evolutivă a edemului discului optic este dată şi de aspectul oftalmoscopic şi angiofluorografic. Oftalmoscopic se constată iniţial o discretă tumefiere a discului optic şi o ştergere a marginilor sale. Restul modificărilor oftalmoscopice (hiperemia discului optic, dilatările şi microanevrismele capilare, hemoragiile şi exsudatele) nu apar decît într-o etapă ulterioară, adică în momentul intervenirii componentei vasculare venoase. Angiofluorografia, similară oftalmoscopiei, nu evidenţiază elementele „clasice" ale edemului discului optic prin HIC (dilatările vasculare, extravazatul fluoresceinic) decît în stadiile de evoluţie ulterioară.

Schutta şi Hedges (1977), prin studii în microscopia electronică, constată tumefierea axonilor, prezenţa unui număr mare de mitocondrii în axonii prelaminari dilataţi şi în celulele gliale normale. Eronat însă autorii au considerat tumefierea axonilor drept un artefact, acordînd un rol măririi spaţiilor extracelulare.

Tso şi Hayreh (1977), injectînd leucină marcată intravitrean la maimuţă cu edem al discului optic prin HIC, constată o blocare a componentei rapide a fluxului axoplasmic în regiunea laminei coroidiene şi a laminei sclerale, după 6 ore de la injecţie. Componenta lentă a ajuns la nivelul capului nervului optic după 2–4 zile de la injecţie. La 12 zile după injectare, axonii din capul nervului optic nu mai prezentau impregnări cu leucină la ochii normali, fiind însă prezentă la ochii cu edem papilar. Autorii constată modificări similare şi în experimentul pe globi oculari hipotoni şi hipertoni, concluzionînd că o blocare a fluxului axoplasmic stă la baza modificărilor papilare şi la aceste afecţiuni. Observaţii similare sînt semnalate şi de Rosen (1977).

Rolul stazei fluxului axoplasmic în producerea edemului discului optic prin HIC este invocat şi prin absenţa edemului la subiecţii cu atrofie unilaterală a nervului optic. Explicaţia este pusă pe seama absenţei axoplasmei la nivelul axonilor atrofiaţi. Apărătorii teoriei „devierii fluxului sanguin" in-

Scanned with OKEN Scanner

vocă însă acest fapt ca o consecință a absenței unui pat vascular, capabil de a reacționa în această situație. Alți autori consideră că nervul optic atrofiat, avînd o activitate metabolică scăzută, nu poate declanșa un mecanism de vasodilatare și autoreglare capabil, în mod normal, de a produce un edem papilar.

Locul blocării fluxului axoplasmic se consideră că este la nivelul laminei sclerale. Amintim însă că aria secțiunii transversale cea mai îngustă a nervului optic este la nivelul membranei Bruch și nu în regiunile laminei coroidiene sau sclerale. Diametrul mediu al axonilor în regiunea laminei sclerale este mai mare ca în regiunea laminei retiniene și a laminei coroidiene.

Mecanismul intim al blocării fluxului axoplasmic nu este elucidat pe deplin. Două elemente sînt invocate: blocarea undelor peristaltice și dereglarea gradientului de perfuzie.

Weiss (1972) consideră că în dinamica fluxului axoplasmic sînt incriminate unele „unde peristaltice" care în unele situații pot fi blocate mecanic.

Elementul important al dinamicii fluxului axoplasmic pare a fi determinat de un anumit „gradient de perfuzie". După cum am arătat, la nivelul laminei sclerale există un gradient de presiune intratisulară plecînd din regiunea retrolaminară spre regiunea prelaminară. Această presiune fiind de 14 mmHg înainte și 7 mmHg înapoia diafragmului papilar, suportul fiziologic al acestui gradient tensional este dat de tensiunea intraoculară pentru partea intraoculară a fibrelor optice și tensiunea țesutului nervului optic pentru zona retrolaminară.

Minckler și Tso (1976) consideră că regiunea laminei sclerale sau zona retrolaminară adiacentă ei este locul de întîlnire a celor două tensiuni. O creștere a tensiunii țesuturilor nervului optic datorită hipertensiunii LCR conturbă acest echilibru tensional, cît și dinamica fluxului axoplasmic. Un element care confirmă această ipoteză este dat de prezența stazei fluxului axoplasmic în cazurile de edem al discului optic prin hipotonie oculară. O stază a fluxului axoplasmic există și în cazurile cu tensiune intraoculară crescută, mecanismul însă se pare că în această situație este bazat pe ischemia axonilor, secundară compresiei mecanice.

Hayreh (1977) menționează că durata de timp necesară instalării primelor semne de edem al discului optic (tumefierea axonilor) durează de la 1–5 zile. Această perioadă de latență se datorează în parte timpului necesar pentru instalarea presiunii la nivelul țesutului nervului optic, în raport cu presiunea ridicată a LCR, în parte procesului lent de acumulare axoplasmică și ulterior de tumefiere a axonilor de la acest nivel. De altfel experimental s-a demonstrat că o creștere acută a presiunii LCR nu produce edem al discului optic în timp de cîteva ore. În mod similar, o scădere bruscă a presiunii LCR nu reduce imediat un edem al discului optic instalat.

O dovadă a participării fibrelor nervoase papilare prin tumefierea axoplasmică, la producerea edemului este dată de corelația care există între etapele de dezvoltare ale edemului, decelate oftalmoscopic și structura histologică a acestor fibre. Experimental s-a constatat, la maimuță, că edemul papilar apare inițial la nivelul polului inferior, apoi la polul superior, în partea nazală și doar ulterior în sectorul temporal al papilei. Acest lucru este în corelație cu variabilitatea grosimii fibrelor nervului optic. Wolff și Davies (1931) au constatat că, la nivelul discului optic uman, fibrele cele mai subțiri sînt în sectorul temporal (componentele fasciculului macular), urmînd în grosime cele din cadranul temporal superior și inferior, apoi partea nazală

Scanned with OKEN Scanner

a discului şi în cele din urmă, cele mai groase fibre fiind în cadranul superior şi inferior nazal. La maimuţele Rhesus, şi chiar la unii dintre globii umani, se constată o oarecare „îngrămădire" a axonilor la nivelul polului inferior. Acest aspect al grosimii fibrelor nervoase este în concordanţă cu aspectul şi severitatea edemului discului optic.

Modificările vasculare

Acestea reprezintă etapa următoare tumefierilor axonilor fibrelor nervului optic. Reţeaua vasculară nervoasă este afectată în mod esenţial avînd în vedere structura subţire a pereţilor ei, cît şi presiunea sanguină scăzută. Reţeaua vasculară arterială, posesoarea unei presiuni sanguine mai mari, rămîne permeabilă. Elementele vasculare venoase interesate sînt constituite din vasele de la suprafaţa discului optic, regiunii prelaminare şi vena centrală a retinei.

Compresia vaselor de la suprafaţa discului optic produce dilatarea acestei reţele, formarea de microanevrisme şi hemoragii, atît la acest nivel, cît şi în retina adiacentă. Acest lucru este demonstrabil angiofluorografic. Compresia vaselor venoase din regiunea prelaminară produce dilatarea lor, întîrzierea umplerii capilare şi staza venoasă. Vena centrală a retinei, vas cu pereţii subţiri, trecînd prin capul nervului optic, este comprimată de axonii adiacenţi, producîndu-se o congestie secundară.

Modificările vasculare secundare produc o deviere a barierei sînge-nerv optic cu acumularea de lichid extracelular. Cauza fiind o deteriorare a celulelor endoteliale parietale. Aspectul angiofluorografic din timpul tardiv, caracterizat prin extravazarea accentuată a fluoresceinei, este dovada extravazării vasculare şi nu a axoplasmei.

În această concepţie edemul discului optic din perioada iniţială este consecinţa tumefierii fibrelor nervului optic, iar edemul constituit din perioada manifestă ar reprezenta o asociere dintre tumefierea axonilor, lichidul extracelular şi congestia capului nervului optic.

Pentru a corela teoria stazei fluxului axoplasmic din patogenia edemului discului optic prin HIC cu păstrarea funcţiei vizuale, amintim faptul că în conducerea influxului nervos participă membrana axonală şi nu axoplasma.

Referindu-se la mecanismul patogenic al edemului discului optic cu alte etiologii (hipotonie oculară, tumori retrobulbare, nevrită optică retrobulbară, neuropatia optică ischemică anterioară, vasculita discului optic), autorul susţine că deşi există diferenţe, sînt şi elemente comune care impun o unificare a clasificărilor patogenice. Staza fluxului axoplasmic, mai accentuată sau mai redusă în unele forme de boală, şi modificările vasculare secundare identice în toate formele de îmbolnăvire, constituie elementele comune fiecărui mecanism patogenic.

Expunerea mecanismului patogenic în unele forme de edem papilar cu etiologii diferite este redată în subcapitolul „etiologia edemului discului optic".

Redăm mai jos alte ipoteze care caută să explice continuarea lanţului patogenic din momentul creşterii presiunii la nivelul ţesutului nervului optic.

Staza venoasă

In concepţia unor autori, staza venoasă secundară compresiei exercitate de ţesuturile nervului optic reprezintă elementul esenţial şi imediat în patogenia edemului discului optic. Rolul esenţial al stazei venoase a fost sugerat încă de Von Graefe, iar mai recent a fost susţinut de Weigelin

Scanned with OKEN Scanner

(1972), însă fără argumente elocvente.

S-a constatat experimental o creştere a presiunii în vena centrală a retinei, la nivelul porţiunii sale intraneurale, atingînd o valoare puţin superioară celei existente în nerv şi în teaca sa. Dacă această presiune este suficient de importantă, ea se transmite venelor papilei şi venelor retiniene. Aceasta declanşează la nivelul capilarelor, prin creşterea presiunii transmurale, un edem al papilei şi retinei şi o tendinţă la formarea de hemoragii.

O deviere reflexă sau mecanică a fluxului sanguin din regiunea retrolaminară în regiunea prelaminară a nervului optic, prin capilarele care se anastomozează în această regiune, poate contribui la accentuarea intensităţii edemului papilar.

Rolul stazei venoase în producerea edemului este conferit şi de dispariţia pulsului venos spontan, decelat eventual anterior momentului instalării edemului discului optic. Se ştie că aceasta dispare în cazul în care presiunea venoasă este uşor superioară tensiunii intraoculare. El dispare prin manevra Queckenstedt, cînd presiunea LCR depăşeşte valoarea critică de 15 mmHg. Toussaint (1981) afirmă că în clinică se constată o menţinere a pulsului venos spontan în 15% din cazurile cu edem al discului optic. Dacă este absent, o uşoară presiune la nivelul sclerei provoacă un colaps venos, dar fără pulsaţia prealabilă, pe cînd în tromboza de venă centrală retiniană nu se obţine niciodată acest colaps prin compresia dinamometrică a sclerei.

Pentru a se demonstra lipsa eficienţei venei centrale retiniene ca factor singular în declanşarea edemului papilar, s-au efectuat ocluzii experimentale fără a se obţine un edem evident al discului optic. Ocluzia venei centrale a retinei produce o blocare acută a venelor retiniene cu hemoragii retiniene, dar colateralele venoase ale nervului optic sînt suficiente pentru a se opune creşterii presiunii intravasculare necesare producerii edemului papilar. În HIC această presiune intravasculară rămîne crescută o perioadă de timp suficientă pentru a permite instalarea edemului, întrucît presiunea intratisulară în nervul optic se opune reducerii presiunii venoase prin închiderea şi imposibilitatea utilizării colateralelor venoase coroidiene.

Se ştie că drenajul venos al venei oftalmice se face mai mult în plexul pterigoid şi în vena facială profundă decît spre sinusul cavernos. Astfel blocajul circulaţiei venoase în sinusul cavernos nu produce decît o oprire parţială a drenajului venos al orbitei. Fistulele carotido-cavernoase provoacă o creştere a presiunii venoase orbitare. Ele însă nu se însoţesc de edem al discului optic decît foarte rar. Aceste constatări nu neagă însă faptul că există unele corelaţii între creşterea valorilor presiunii intracraniene şi a celei de la nivelul venei oftalmice. Astfel o creştere acută a presiunii intracraniene se însoţeşte de o creştere a presiunii venei oftalmice. O ridicare a presiunii intracraniene la maimuţă de la 50 la 75 mmHg, timp de 30' la 2 ore, produce o creştere a presiunii venei oftalmice cu o medie de 10 mmHg. Date similare constată şi Hedgs (1969). În nici un caz însă nu s-a constatat edem al discului optic. Din contra, creşterea cronică a presiunii intracraniene se însoţeşte de un edem al discului optic, presiunea din vena oftalmică rămînînd cvasinormală şi uşoarele sale modificări sînt fără relaţie cu importanţa edemului discului optic (Toussaint, 1981).

Cogan a demonstrat că obliterarea venei centrale a retinei nu se însoţeşte de edem al discului optic decît în situaţia asocierii altor elemente pa-

Scanned with OKEN Scanner

tologice. Toussaint (1981) amintește ca factori patogenici adiționali obstrucției venei centrale retiniene: creșterea fluxului sanguin în artera centrală retiniană, vasodilatația reflexă sau mecanică, modificarea dispoziției fibrelor nervoase optice în raport cu orificiul de la nivelul laminei sclerale, încetinirea fluxului axoplasmic.

O probă a necesității intervenției acestor factori o constituie faptul că nu este posibil de a se obține un edem al discului optic la animalele care nu au o vascularizație centrală.

Un rol esențial al stazei venoase în patogenia edemului discului optic este negat și de faptul că aceasta nu poate explica patogenia edemului în cazurile cu hipotonie oculară.

Staza venoasă asociată cu creșterea locală a circulației arteriale

La maimuță s-a constatat în edemul experimental al discului optic prin hipertensiune intracraniană, pe baza modificărilor termice, o creștere a fluxului sanguin arterial intraoptic și intraorbitar. Se poate presupune că această creștere a fluxului sanguin arterial, chiar de scurtă durată, accentuează staza venoasă consecutivă, mărind posibilitatea producerii edemului discului optic.

Dezechilibrul între presiunea intravasculară și presiunea intratisulară papilară

Hedges și Zaren (1973) emit o teorie bazată pe dezechilibrul dintre presiunea intravasculară și presiunea intratisulară papilară, cu menținerea unui flux sanguin intrapapilar normal.

Autorii consideră că la originea edemului discului optic există un mecanism hidrostatic independent de valoarea fluxului sanguin intrapapilar. Un gradient de presiune anormal între presiunea intravasculară și presiunea intratisulară la nivelul papilei provoacă o vasodilatație locală cu hiperemie și edem.

Este cunoscut faptul că o creștere a presiunii intracraniene comprimă creierul în pereții osoși, declanșîndu-se un reflex vascular vasodilatator care în prima fază nu produce un edem cerebral întrucît creșterea presiunii intravasculare este compensată de creșterea presiunii intratisulare. Pe de altă parte însă, artera oftalmică și artera centrală retiniană participă în această situație, ca și arterele cerebrale, printr-un mecanism vasodilatator. La nivelul nervului optic retrolaminar echilibrul tensional intravascular și intratisular se menține ca și la creier. La nivelul discului optic echilibrul este modificat întrucît presiunea intratisulară nu este decît parțial compensată prin presiunea intraoculară mai scăzută. Conform acestei teorii în producerea edemului nu are nici un rol staza venoasă, teoria putînd explica în același timp și mecanismul edemului din hipotonia oculară. După Hayreh, teoria hidrostatică emisă de Hedges (1969, 1975) nu este fondată.

Autoreglarea vasculară și devierea fluxului sanguin

Primrose (1977) elaborează o teorie patogenică bazată pe implicarea unui mecanism de autoreglare circulatorie la nivelul circulației papilare sub influența modificărilor valorilor presionale ale gradientului vascular.

Este cunoscut faptul că între rețeaua vasculară prelaminară și cea retrolaminară există o rețea capilară anastomotică, care în situația modificărilor gradientului presional vascular, dintr-un sector sau altul, permite o șuntare a fluxului sanguin din-

Scanned with OKEN Scanner

tr-un sens în altul. Astfel, în cazul creşterii valorilor presiunii intraoculare, se produce o deviere a fluxului sanguin dinspre reţeaua coroidiană spre reţeaua retrolaminară şi invers în cazul creşterii presiunii LCR. Gradientul presional în aceste două reţele vasculare este supus la tensiuni tisulare diferite : tensiunea intraoculară pentru reţeaua prelaminară şi tensiunea LCR pentru reţeaua retrolaminară. În mod normal gradientul presional de la arteră la venă este mai mare pentru circulaţia retrolaminară comparativ cu cea prelaminară. Ultima avînd în compensaţie o reţea vasculară mai bogată.

În cazul creşterii valorii presiunii LCR la o valoare egală cu cea a presiunii intraoculare, gradientul presional vascular prelaminar nu este afectat, în timp ce gradientul vascular şi fluxul sanguin retrolaminar este redus cu 20%. În această situaţie se presupune necesară o creştere compensatorie a presiunii arteriale, care însă nu se realizează, întrucît se produce o deviere a fluxului sanguin spre ţesutul prelaminar, capabil de a recepţiona acest şunt avînd în vedere menţinerea tensiunii intraoculare la valorile anterioare. Astfel are loc o creştere a fluxului sanguin în patul capilar prelaminar în detrimentul celui retrolaminar. Oftalmoscopic se remarcă, după autor, hiperemia discului optic, dilatări şi sinuozităţi vasculare.

În cazul creşterii presiunii LCR peste valoarea presiunii intraoculare are loc o reducere a valorii ambilor gradienţi presionali (pre- şi retrolaminari). Conform situaţiei de mai sus, această reducere se aplică pe o circulaţie prelaminară crescută şi o circulaţie retrolaminară deja scăzută cu 20%. Consecinţa va fi un edem anoxic la nivelul ţesutului retrolaminar (extravazare proteică) şi un edem la nivelul ţesutului prelaminar, datorită scăderii presiunii de absorbţie.

Autorul consideră că hiperemia prelaminară este un semn al vasodilatării piale, care constituie o reacţie activă de autoreglare faţă de creşterea presiunii LCR. Mecanismul de autoreglare are drept scop o menţinere a circulaţiei sîngelui, în ciuda variaţiilor presiunii de perfuzie, în scopul satisfacerii necesităţilor metabolice tisulare. În cazul existenţei posibilităţii de şuntare mecanismul are un rol negativ. Autorul aduce ca argument, printre altele, situaţia tumorilor cerebrale care posesoare de vase cu pereţi subţiri şi capacitate de autoreglare slabă, pot şunta sîngele prin ele în detrimentul ţesutului înconjurător, care astfel suferă un edem anoxic, cu extravazarea proteinelor şi lichidelor de la nivelul ţesuturilor, agravînd consecinţele creşterii presiunii intracraniene.

Blocarea fluxului vitreooptic

Prezenţa unui flux vitreooptic şi absenţa unei bariere între vitros şi nervul optic a fost demonstrată experimental. Injectarea de peroxidază în corpul vitros, la ochii de maimuţă, a dus la transportarea ei în decurs de 8–10 min la capul nervului optic, difuzînd apoi, după 3 ore în spaţiile intercelulare a astrocitelor, de-a lungul traveelor colagene şi în toate spaţiile perivasculare ale nervului optic. Peroxidaza nu s-a constatat în lumenul vaselor nervului optic. Transportul substanţei este independent de fluxul axoplasmic. Întreruperea fluxului axoplasmic prin ocluzia arterei centrale retiniene nu împiedică difuzarea peroxidazei prin mecanismul fluxului vitreooptic.

În condiţiile unei creşteri a presiunii LCR din teaca şi respectiv ţesuturile nervului optic, pare posibilă o întrerupere a fluxului vitreooptic. Apariţia unui edem papilar ar fi astfel po-

Scanned with OKEN Scanner

sibilă printr-un deficit de evacuare posterioară de material cu proveniență din țesutul coroidian peripapilar, care normal este vehiculat de la nivelul coroidei spre regiunea retrolaminară a nervului optic.

În glaucom, degenerescența astrocitelor și axonilor va crește importanța spațiilor interneuronale, fapt care poate ușura un transport vitreooptic, deja favorizat prin hipertensiunea intraoculară și va împiedica instalarea unui edem în cursul HIC.

Dezechilibrul dintre presiunea intraoculară și presiunea intracraniană

Henderson (1912) a fost primul care a studiat rolul presiunii intraoculare în producerea edemului discului optic prin HIC. Autorul a considerat că edemul reprezintă o consecință a dezechilibrului dintre presiunea intracraniană crescută și presiunea intraoculară. Supoziția lui Henderson a fost contestată de Parsons (1912), Homes (1912) și Paton (1912).

Parker (1916) ajunge la concluzia că edemul apare mai întîi la ochiul cu presiunea intraoculară mai scăzută, trăgînd concluzia că hipotonia oculară favorizează producerea edemului. Ectors și Begaux von Boven (1944) au constatat dispariția edemului discului optic, la un bolnav cu un meningiom intracranian, în urma dezvoltării unei hipertonii oculare la un ochi. Acest fapt a sugerat că presiunea intraoculară crescută a fost cauza diminuării edemului la ochiul respectiv, în timp ce la ochiul opus, cu presiunea intraoculară normală, edemul discului optic a rămas neschimbat.

La această oră se acceptă faptul că un dezechilibru între presiunea intracraniană și presiunea intraoculară poate constitui un factor în staza fluxului axoplasmic și deci a edemului discului optic, în sensul că hipotensiunea oculară favorizează apariția edemului, iar hipertensiunea o întîrzie.

Modificarea traiectului anatomic intraorbitar al nervului optic

Traiectul intraorbitar al nervului optic este sinuos. În urma creșterii tensiunii LCR din teaca nervului optic, nervul optic devine mai dur, cu un aspect rigid. Această rigiditate are ca efect o deplasare anterioară în cavitatea orbitară a zonei sclerale de implantare a nervului. Importanța acestei deplasări depinde de tensiunea intraoculară, de gradul de rigiditate a sclerei posterioare și de posibilitatea de deplasare anterioară a globului ocular în cavitatea orbitară. În anumiți globi oculari această deplasare anterioară, se traduce prin formarea de pliuri coroidiene și retiniene peridiscale însoțite de edem papilar. Toussaint (1981) consideră că este posibil ca creșterea presiunii în teaca meningee a nervului optic și creșterea de volum a spațiilor arahnoidiene perioptice anterioare, cît și deplasarea anterioară a inserției sclerale a nervului optic, să poată întrerupe returul venos a rețelei vasculare, a laminei coroidiene și să provoace un edem papilar parțial, independent de încetinirea fluxului venos din vena centrală retiniană. Acest deficit circulator coroidian local este adesea obiectivizat în edemul discului optic prin angiofluorografie.

Etiologie

Hipertensiunea intracraniană reprezintă una dintre cauzele cele mai frecvente ale opticopatiei edematoase. La rîndul lor tumorile intracraniene reprezintă 75–80% din cauzele hipertensiunii intracraniene.

Scanned with OKEN Scanner

Alături de HIC se cunosc o serie de cauze capabile de a provoca edemul discului optic, cauze care pot fi împărțite în patru categorii :

- cauze intracraniene ;
- cauze orbitare ;
- cauze oculare ;
- cauze generale.

Cauze intracraniene

Dintre procesele intracraniene mai importante capabile de a declanșa edemul papilar prin HIC consemnăm : tumorile cerebrale, malformațiile craniene, afecțiuni inflamatorii, afecțiuni vasculare, traumatismul craniocerebral.

Tumorile cerebrale

Acestea constituie cauza cea mai frecventă a edemului papilar. Hambresin încadrează în această categorie toate neoformațiile din cutia craniană, cît și tuberculoamele, gomele, proliferările osoase și chistice.

Din 200 de cazuri cu stază papilară Kampherstein constată 134 de tumori ale creierului. Brégeat (1956) din 734 staze papilare constată tumori cerebrale în 89% din cazuri.

In producerea hipertensiunii intracraniene prin procese evolutive intracerebrale participă, alături de procesul patologic în cauză, edemul peritumoral, edemul cerebral generalizat, distensia ventriculară și compresia venelor și sinusurilor cerebrale. Referindu-se la acest mecanism Bonamour (1969) prezintă următoarea statistică : 75% din glioame (factor de malignitate) ; 50% din meningeoame (edem peritumoral) ; 70% din neurinoame de VIII (factor topografic) ; 40% din cazurile cu hemangioblastom (cerebral și ventricul IV) ; 70% din cazurile de metastaze cerebrale (occipitale sau cerebeloase) ; 70% din cazurile de abcese cerebrale sau cerebeloase ; 70% din tuberculoame ; facome cerebrale și chisturi hidatice.

Evoluția clinică a edemului papilar este prezentată în funcție de sediu, natura, ritmul de dezvoltare și volumul tumorii.

a) *Sediul tumorii* are un rol important. Edemul papilar se produce cu atît mai frecvent cu cît este jenată mai mult circulația lichidului cefalorahidian. Deci cu cît există o compresie mai mare la nivelul căilor de drenaj, a părții posterioare a ventriculului trei, apeductului Sylvius, ventriculului patru, găurii Magendie și Luschka. Se poate afirma că edemul papilar apare cu atît mai frecvent cu cît se produce o dilatare a celui de al treilea și al patrulea ventricul. Totodată se poate afirma că frecvența edemului papilar este cu atît mai mare cu cît tumora este localizată într-o regiune a encefalului mai îndepărtată de nervul optic (fig. 2.38). Tumorile care se dezvoltă în vecinătatea nervului se manifestă mai mult prin atrofie și mai puțin prin edem al nervului optic. În aceeași ordine de idei se poate afirma că tumorile subtenctoriale, în special cele cerebeloase, produc edem al discului optic mai frecvent decît cele supratenctoriale (tumorile occipitale). Tumorile corticalității produc rar edem al discului optic, cu excepția cazului cînd tumora se apropie de trunchiul cerebral și interesează sinusurile venoase. Tumorile hipofizare fiind în realitate extracerebrale produc în mod excepțional edem al discului optic. Craniofaringiomul supraselar și tumorile pedunculului hipofizar produc stază atunci cînd evoluează spre cel de-al treilea ventricul (gliomul de chiasmă).

Se poate afirma că tumorile de epifiză, tuberculi cvadrigemeni, cerebeloase, de ventricul trei și patru, ale pereților ventriculului lateral dau întotdeauna edem papilar, în timp ce

Scanned with OKEN Scanner

tumorile bazilare, infundibulobazilare şi ale bulbului, produc excepţional edem papilar. Corelat cu vîrsta, Toussaint (1981) susţine că tumorile ventriculului patru şi ale cerebelului la copil şi meningioamele etajelor mijlocii şi anterioare la adult dau cel mai frecvent edem papilar. Reproducem după Guillaumat şi col. (1959) frecvenţa stazei papilare în raport cu sediul tumorii (tabelul nr. 2.1).

b) *Natura tumorii.* Comparativ cu sediul, se pare că natura tumorii are o influenţă mai mică asupra producerii edemului papilar, deşi uneori poate exista o corelaţie între sediul şi natura neoformaţiei. Astfel glioamele situate în interiorul nevraxului produc mai frecvent stază papilară, comparativ cu meningioamele, tumori cu evoluţie lentă, situate superficial şi care ocupă spaţii libere.

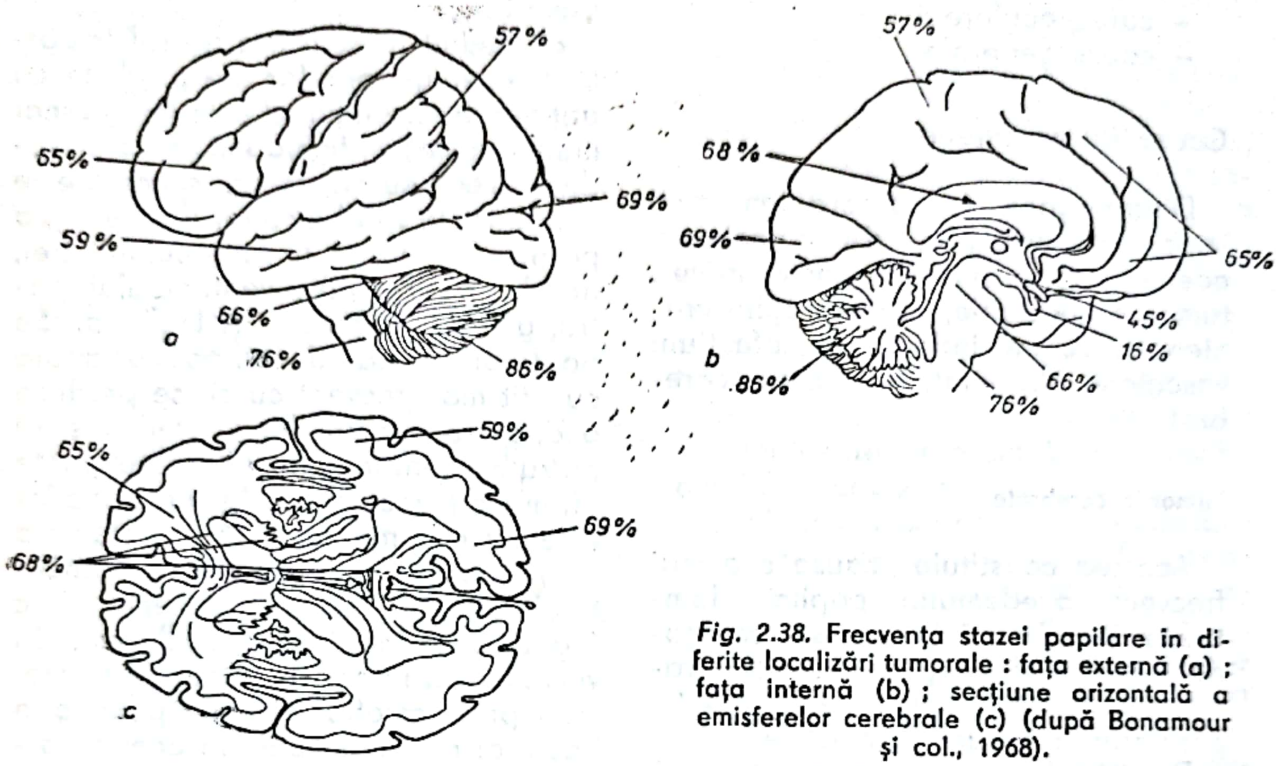

Fig. 2.38. Frecvenţa stazei papilare în diferite localizări tumorale : faţa externă (a) ; faţa internă (b) ; secţiune orizontală a emisferelor cerebrale (c) (după Bonamour şi col., 1968).

TABELUL Nr. 2.1

FRECVENŢA STAZEI ÎN RAPORT CU SEDIUL TUMORII

Sediul tumorii	%
Localizare cerebrală	95
Tuberculi cvadrigemeni	90
Lob temporal	65
Lob occipital	55
Unghi pontocerebelos	50
Protuberanţă	33
Tumori profunde de emisfere	16
Pedunculi cerebrali	6

Hartman şi Guillaumat arată că din 424 glioame cerebrale, 80% au evoluat cu edem papilar, în timp ce din 177 meningioame numai 45% au evoluat cu edem.

Tumorile metastatice ale creierului, secundare unui cancer situat la distanţă, produc un edem discret al discului optic.

c) *Ritmul de dezvoltare al tumorii.* Acesta are o importanţă directă în dezvoltarea edemului papilar. O tumoră cu evoluţie lentă se însoţeşte în mod inconstant şi adesea mai tardiv

de edem papilar, după cum circulația intracraniană se adaptează progresiv condițiilor patologice.

d) *Volumul tumorii* nu este direct proporțional cu apariția edemului papilar. O tumoră mică situată în vecinătatea căilor de drenaj (apeductul Sylvius, pereții ventriculului patru), poate produce stază, în timp ce tumori mari, situate anterior, nu produc stază.

Referitor la corelațiile care există între localizarea tumorii și intensitatea edemului papilar de partea respectivă, părerile nu sînt identice. Gibbs, din 333 de cazuri cu edem papilar, constată că acesta a fost mai accentuat de partea tumorii. Uhthoff consideră că unilateralitatea sau predominanța simptomelor nu corespund cu locul tumorii decît dacă este vorba de neoformații a cerebelului și abcese ale emisferelor. Hambresin afirmă „dacă admitem că staza papilară este un element de mare importanță pentru stabilirea existenței unei tumori cerebrale, ea nu permite însă, în majoritatea cazurilor, de a preciza locul leziunii". Cu atît mai mult acum, o dată cu introducerea tehnicilor noi de explorare (scintigrafia, ecografia, arteriografia), staza papilară nu poate fi competitivă în precizarea localizării tumorii.

Malformațiile craniene

Cele mai frecvente malformații sînt constituite din afecțiunile congenitale ale cutiei craniene și ale conținutului intracranian. Patogenia edemului papilar este asociată hipertensiunii intracraniene sau unor factori mecanici provocați de deformații osoase sau factori inflamatori cronici.

a) **Craniostenozele.** Acestea constituie malformații craniofaciale, determinate genetic, cu afectarea preponderentă a scheletului osos. Dintre formele frecvente amintim oxicefalia, acrocefalosindactilia Apert, disostoza craniofacială Crouzon.

— *Oxicefalia* constituie o discranie caracterizată printr-un sindrom neurologic, radiologic și ocular. Craniul este dezvoltat în diametru vertical în detrimentul celui transversal și sagital. Axul orbitelor este oblic. Ocular prezintă exoftalmie, strabism, scăderea acuității vizuale, edem papilar. Referindu-se la patogenie, Arseni și col. (1980), susțin că factorul mecanic nu este suficient pentru a explica apariția creșterii presiunii intracraniene și că aceasta s-ar datora intervenției unui factor infecțios supraadăugat sau unei alte cauze intercurente care perturbă echilibrul relativ al presiunii intracraniene. Bonamour (1968) este adeptul unei componente inflamatorii motivînd-o prin : apariția precoce a tulburărilor vizuale, evoluție în pusee, semne de meningoencefalită cronică, eficacitatea relativă a terapeuticii chirurgicale prin decompresiune.

— *Acrocefalosindactilia Apert* este caracterizată printr-o dezvoltare excesivă a craniului în sens vertical cu depărtarea orbitelor și sindactilie. Se poate asocia cu hipertensiune intracraniană.

— *Boala Crouzon* sau disostoza craniofacială se caracterizează prin proeminență centrală în regiunea frontală, atrofia maxilarului superior și prognatismul maxilarului inferior. Nervii optici sînt cudați și comprimați în canalul optic, alungit și strîmtorat. Exoftalmia este asociată constant, la fel și edemul papilar. Uneori cecitatea se instalează precoce.

b) **Boala Paget.** Aceasta se poate însoți de simptomele HIC. După Aita (1968) simptomele HIC sînt datorită invaginației bazilare, dezvoltate la aproximativ 25—33% din bolnavii cu afectare pagetică craniană. Walsh (1957), consideră că aceasta se datorează formării în oasele craniene afectate a unor lacuri sanguine care per-

Scanned with OKEN Scanner

turbă funcţionalitatea drenajului venos. Acestea se comportă ca un şunt vascular, analog celui din angioamele cerebrale, sau prin leziuni de endarterită şi periarterită ale vaselor mici cerebrale, care produc ischemia teritoriului afectat. Arseni (1980) consideră că dificultăţile apărute în scurgerea LCR prin îngroşarea osului de la nivelul foramenului magnum ar putea uneori juca un rol important în producerea simptomelor.

c) **Malformaţii ale articulaţiei cervico-occipitale.** Acestea sînt grupate în impresiuni bazilare, malformaţii osoase şi malformaţia nervoasă Arnold-Chiari. Malformaţia nervoasă Arnold-Chiari este congenitală, caracterizată prin lipsa de sudură sau absenţa primelor arcuri vertebrale posterioare cervicale cu hernierea bulbului şi a unei părţi din cerebel spre porţiunea superioară a canalului rahidian cervical. Se manifestă prin HIC, hidrocefalie, sindrom cerebelos, semne de leziuni ale nervilor cranieni şi de compresie bulbară cu edem al papilei. Eforturile de tuse determină parestezii şi accentuarea tulburărilor neurologice. Tratamentul este chirurgical (craniectomie occipitală şi laminectomie C_1, C_2, C_3).

Afecţiuni inflamatorii

Afecţiunile inflamatorii ale conţinutului intracranian pot realiza, prin diferite mecanisme, un sindrom pseudotumoral. Printre cele mai frecvente sînt consemnate meningitele şi encefalitele.

a) **Meningitele.** Indiferent de forma anatomoclinică sau etiologică, acestea se pot însoţi de hipertensiune intracraniană.

– *Meningita seroasă* este considerată ca o afecţiune datorată stazei sanguine şi limfatice de vecinătate, precum şi oricărei cauze infecţioase sau neinfecţioase (traumatică) care acţionează asupra sistemului lichidian (Arseni şi col., 1980). Patogenia HIC este atribuită unei hipersecreţii de LCR, un rol deosebit fiind atribuit trombozei sinusului venos cerebral. Arseni şi col. consideră că oricare ar fi etiologia afecţiunii (infecţioasă sau traumatică) procesul patogenic include tulburări circulatorii sanguine şi lichidiene. Unii autori vorbesc de o particularitate a aspectului oftalmoscopic al edemului papilar (sinuozitatea venei inferioare, edem peripapilar) cît şi a cedării sale rapide după 3–4 puncţii lombare.

– *Meningita tuberculoasă* pune importante probleme de diagnostic diferenţial prin sindromul de HIC asociat. Patogenia HIC este atribuită unor procese de endo- şi perivascularite exsudative serofibrinoase care duc la perturbaţii vasculocerebrale. Brégeat (1956) consideră că aproximativ 25% din aceste cazuri evoluează cu HIC. După trepanopuncţie sau deschiderea lamei supraoptice şi tratament medical, afecţiunea cedează. Apariţia tardivă a unui edem papilar în cursul meningitei tuberculoase după tratament arată o cloazonare la nivelul cisternei bazilare prin arahnoidită optochiasmatică.

– *Arahnoiditele cerebrale* se pot însoţi de HIC prin tulburările sanguine şi lichidiene secundare. Ele pot fi produse de diferite cauze : procese vasculare (hemoragie meningee repetată, hematom extra- sau subdural) ; boli infecţioase (neuroencefalită) ; infecţii locoregionale (otite, sinuzite) ; parazitoză (cisticercoza), traumatisme ; toxine.

– *Coriomeningita limfocitară* în formele grave se poate asocia cu un sindrom de HIC.

b) **Encefalitele.** Indiferent de etiologia lor se pot însoţi uneori de un proces pseudotumoral. Majoritatea autorilor consideră că există o discrepanţă între gravitatea edemului papilar şi simptomatologia mai discretă a

Scanned with OKEN Scanner

sindromului de HIC. În general întreg tabloul clinic, cît şi modificările oftalmoscopice au o evoluţie ondulantă. Se remarcă caracterul fugace şi tranzitoriu al simptomelor de focar, adesea cu localizări neurologice multiple, tulburări psihice frecvente şi sindrom infecţios.

– *Abcesul encefalic*, frecvent de cauză optică, se poate însoţi de edem al papilei într-o frecvenţă de 45% din cazuri. Acesta este unilateral în 13% din cazuri, cînd este vorba de un abces cerebral şi în 4% din cazuri cînd este un abces cerebelos. Edemul optic unilateral care însoţeşte un abces cerebelos se găseşte de obicei de partea leziunii.

Afecţiunile vasculare

Dintre afecţiunile vasculare intracraniene generatoare de sindrom pseudotumoral amintim : hemoragia cerebrală, hemoragia subarahnoidiană, ramolismentul cerebral, encefalopatia hipertensivă, arterioscleroza cerebrală, trombozele venoase cerebrale, tromboflebita sinusului cavernos şi fistula carotidocavernoasă.

a) **Hemoragiile cerebrale.** Indiferent de etiologie, în formele subacute şi rar în formele acute, se pot însoţi de HIC, făcînd dificil astfel un diagnostic diferenţial. Hemoragia declanşează o „furtună vasomotorie" cu consecinţe patogenice multiple. Sindromul de HIC este cauzat de revărsatul sanguin, staza venoasă, hemoragiile perifocale şi edemul perifocal, care mărind nevoia de oxigen a ţesutului nervos, modifică şi mai mult structura peretelui vascular, producînd sufuziuni sanguine capilare (Arseni şi col., 1980).

Kreindler, Horneţ şi Marcovici (1963) consideră că în cazurile cu focare hemoragice sau de ramolisment de mică întindere şi fără edem accentuat, semnele de HIC sînt date de hipersecreţia LCR. În cazul în care focarul hemoragic se însoţeşte de un edem important, hipersecreţia plexurilor coroide accentuează creşterea presiunii intracraniene.

b) **Hemoragiile subarahnoidiene** sînt în majoritatea lor produse de rupturi ale unor malformaţii vasculare cerebrale. În 25% din cazuri nu se pot determina factorii etiologici. Simptomatologia dată de HIC secundară este în funcţie de rapiditatea şi intensitatea hemoragiei. Se consideră că simptomele apărute după 8–10 zile de la o hemoragie trebuie să ne orienteze asupra unui hematom sau asupra unei hidrocefalii consecutive leptomeningitei bazale posthemoragice (Arseni şi col., 1981).

Moro (1954) constată edem al papilei în hemoragiile subarahnoidiene în 12 cazuri din 75 de cazuri examinate. Edemul poate fi discret sau florid. În cazul supravieţuirii bolnavului edemul se poate resorbi rapid. În unele cazuri, la necropsie, s-au constatat hemoragii perioptice. În cazul în care edemul papilar există, acesta este frecvent binocular.

c) **Ramolismentele cerebrale** pot fi cauza unui sindrom pseudotumoral prin generalizarea edemului perifocal, care uneori pare a se limita doar la emisferul respectiv, alteori intervenind întreg encefalul.

d) **Encefalopatia hipertensivă.** Hipertensiunea arterială se poate asocia cu edem al discului optic în trei situaţii :

– neuropatia optică ischemică cu edem unilateral, consecinţa hipertensiunii arteriale şi arteriosclerozei ;

– edem al discului optic bilateral, ca prim stadiu de evoluţie a hipertensiunii arteriale sau în cadrul retinopatiei hipertensive, consecinţa modificărilor tisulare provocate de hipertensiunea arterială (tulburări în dinamica circulatorie, factori endocrini, umorali etc.) ;

Scanned with OKEN Scanner

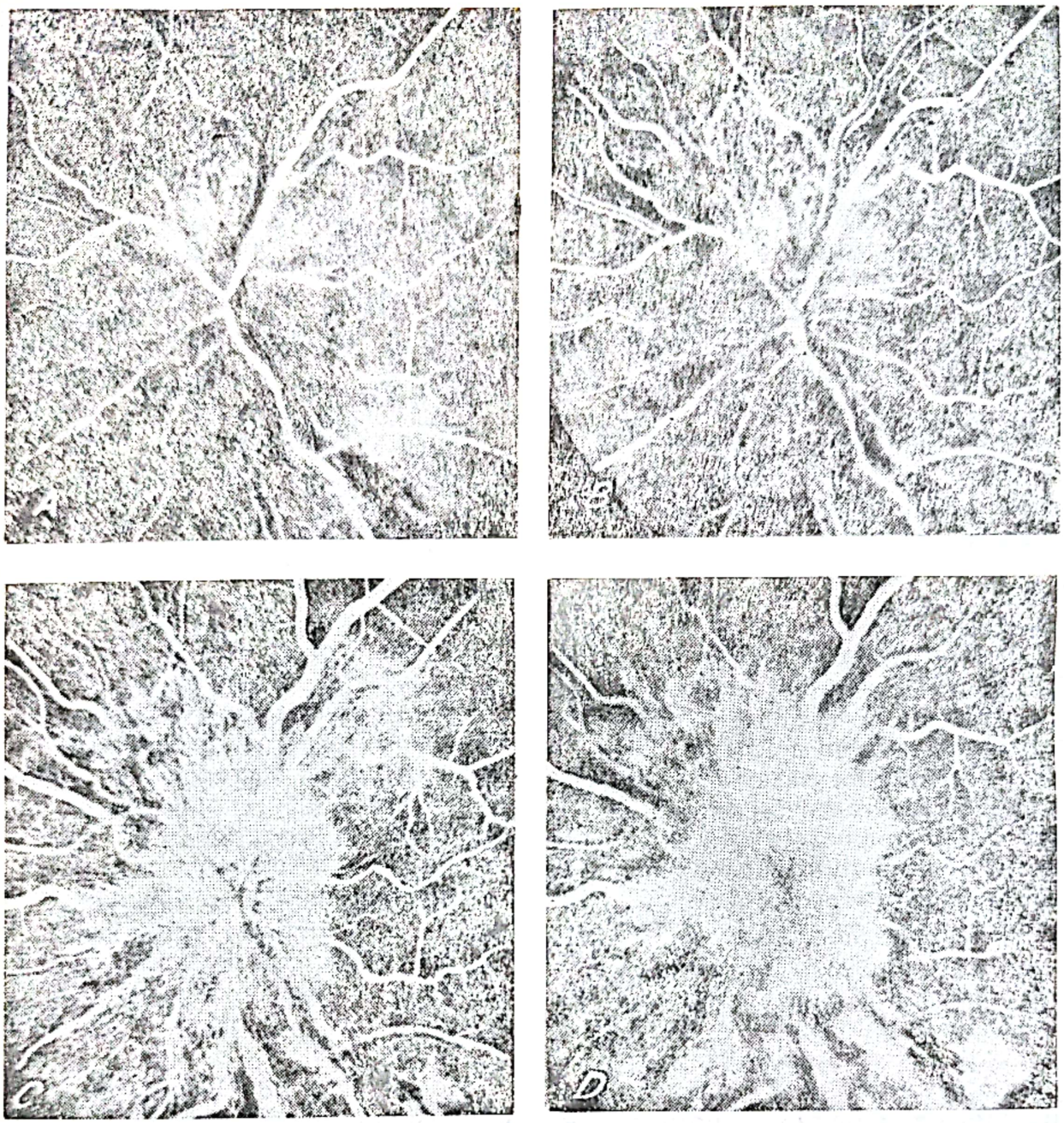

Fig. 2.39. Edem papilar bilateral (encefalopatie hipertensivă). Angiofluorografie : timp arteriovenos (B) ; timp venos (C) ; timp tardiv (D). Se remarcă participarea rețelei capilare prepapilare, juxtapapilare și retiniene la procesul patologic vascular.

– edemul discului optic survenit în cadrul unei complicații cerebrale a hipertensiunii arteriale.

De obicei este vorba de o encefalopatie hipertensivă, formă pseudotumorală a hipertensiunii arteriale cu evoluție subacută. Se descriu un număr de 4 forme de encefalopatie hipertensivă : în cadrul unei hipertensiuni arteriale necunoscute sau izolate ; hipertensiunea arterială malignă ; hipertensiune arterială cu evoluție lungă ; forma pseudotumorală, întîlnită frecvent la copii.

Patogenic unii autori incriminează și un factor renal (insuficiența renală).

Debutul clinic al afecțiunii este marcat de unele episoade tranzitorii de cefalee, amețeli, stări confuzionale la care se pot adăuga convulsii genera-

Scanned with OKEN Scanner

lizate şi semne de focar. În perioada de stare apar semne de HIC cu modificări psihice şi semne de focar. Edemul papilar este bilateral, pur, asociat cu modificări de retinopatie hipertensivă (fig. 2.39).

Problemele de diagnostic diferenţial sînt dificile întrucît hipertensiunea arterială se poate asocia cu o tumoră intracraniană sau cu hemoragii cerebrale, sau o tumoră craniană asociată în evoluţia sa cu o hipertensiune arterială. Evoluţia este gravă în majoritatea cazurilor. În urma proceselor de HIC apar semne de angajare cu suferinţă de trunchi cerebral.

– *Patogenia edemului papilar în retinopatia hipertensivă* este discutată. Majoritatea autorilor invocă rolul creşterii valorilor tensionale ale LCR sau unele tulburări de vasomotricitate la nivelul papilei sau retinei. Meadows (1959) afirmă că la bolnavii cu hipertensiune arterială şi edem papilar există şi o creştere a valorilor tensionale ale LCR cu mult peste 200 mm H_2O, ajungînd pînă la valori de 600 mm H_2O. Leinfelder şi Paul (1942) au constatat o creştere a valorilor tensiunii LCR de la 162 pînă la 400 mm H_2O în cazurile cu edem papilar şi de la 130 la 189 mm H_2O la cazurile fără edem papilar. Jefferson (1955) constată în aceste condiţii valori medii cuprinse între 229 mm H_2O şi respectiv 170 mm H_2O. Kubik şi col. (1951) constată valori ale tensiunii LCR de peste 200 mm H_2O în 68% din cazurile cu edem al papilei şi de 29% în cazurile cu disc optic normal. Taylor (1954) sugerează faptul că există o strînsă corelaţie între presiunea crescută a LCR şi presiunea diastolică a sîngelui, numai la bolnavii care prezintă un edem papilar. Unii autori constată o relaţie directă între apariţia edemului şi presiunea LCR la aceşti bolnavi. Kincaid-Smith şi col. (1958), cît şi alţi autori, consideră că nu există o corelaţie între valorile tensionale ridicate ale LCR şi apariţia edemului papilar, chiar dacă aceste valori sînt uneori crescute.

Kirby şi col. (1954), Glew (1960) acordă un rol important ischemiei arteriale de la nivelul discului optic, realizată prin mecanisme de vasoconstricţie.

Ashton (1972), Garner şi col. (1975) constată în microscopia electronică la maimuţa Rhesus cu hipertensiune malignă, o tumefiere a axonilor, fapt caracteristic proceselor ischemice, cît şi spaţii extracelulare dezorganizate cu conţinut de plasmă şi fibrină. Autorii constată că modificările ultrastructurale de la nivelul papilei sînt similare cu cele de la nivelul retinei, fapt ce ar sugera că edemul papilar şi cel retinian, în hipertensiunea malignă, are un fundament comun. Lanţul patogenic ar fi următorul : constricţia arteriolelor retiniene, deficienţa mecanismului de autoreglare, creşterea presiunii transmurale în arteriolele distale şi capilarele proximale, tulburarea echilibrului Starling şi creşterea transsudatelor lichidiene din vasele lezate de la nivelul ţesuturilor.

Hayreh (1977) consideră că aceste studii sugerează faptul că edemul discului optic în retinopatia hipertensivă poate să fie parţial datorat unui proces ischemic (asociat cu cel de la nivelul retinei) cît şi, într-o oarecare măsură, valorilor tensionale, uneori ridicate ale LCR. Axonii tumefiaţi (staza fluxului axoplasmic, consecinţa ischemiei sau creşterii tensiunii LCR), împreună cu fibrina şi plasma extracelulară (consecinţa modificării echilibrului Starling de la nivelul capilarelor papilare) sînt factori determinanţi în constituirea edemului papilar din retinopatia hipertensivă.

e) **Arterioscleroza cerebrală** prin modificările vasculare secundare poate provoca o perturbare a metabolismului parenchimului nervos, asociat

Scanned with OKEN Scanner

cu o simptomatologie neurologică greu de diferențiat.

f) **Trombozele venoase cerebrale** își găsesc explicație în vasta rețea anastomotică venoasă cerebrală și comunicările ei cu venele extracraniene, calea unor infecții propagate de la nivelul scalpului, feței, orbitei etc. Simptomatologia este constituită de semne infecțioase discrete și de semne neurologice focale asociate frecvent cu semne de suferință cerebrală, elemente care determină similitudini evolutive cu un proces expansiv intracranian. Se consideră că edemul cerebral este o consecință a stazei circulatorii însoțită de infarctizări, mici focare hemoragice cerebrale și de tulburări în formarea și resorbția lichidului cefalorahidian.

g) **Tromboflebita sinusului cavernos.** Aceasta se caracterizează printr-un sindrom triplu : infecțios, de iritație meningoencefalică (factor de HIC), de stază venoasă. Interesarea lojii cavernoase se manifestă prin exoftalmie și edem papilar. Afectarea sinusului lateral provine de la o otită supurată. Symonds prin termenul de „otitic hidrocephalus" înțelege posibilitatea existenței unei tromboze strict parietale după otită, fără obliterarea sinusului lateral. Sinusul longitudinal superior poate fi afectat prin diverse traumatisme sau infecții. Flebita sinusului pietros inferior poate evolua cu edem papilar și paralizie de VI.

h) **Fistula carotidocavernoasă.** De obicei posttraumatică se caracterizează prin exoftalmie, tulburări de motilitate extrinsecă și modificări oftalmoscopice. Exoftalmia este de obicei omolaterală, rar bilaterală și excepțional heterolaterală. Apare imediat după traumatism sau mai tardiv. Exoftalmia este pulsatilă, sincronă, însoțită de un tril palpator și un suflu perceput de bolnav.

Tulburările de motilitate extrinsecă se manifestă prin diplopie, consecința lezării nervilor VI, III și IV.

Oftalmoscopic se remarcă o congestie a venelor retiniene, artere cu traiect sinuos și calibru ușor dilatat, edem papiloretinian.

Anevrismul carotidei interne poate determina un sindrom Foster-Kennedy. În cazul ruperii unui anevrism se produc hemoragii meningiene subarahnoidiene urmate de cefalee, vărsături și comă. Oftalmoscopic pot apare, în unele cazuri, hemoragii retiniene și edem papilar discret, consecința HIC urmată de paralizia oculomotorului (cu deosebire III).

Traumatismul craniocerebral

De obicei edemul papilar apare în primele 48 de ore de la traumatismul cranian fiind consecința tulburărilor vasomotorii și a edemului cerebral. În unele cazuri hipertensiunea intracraniană apare la mult timp după traumatism (fig. 2.40). Bradshaw (1956) descrie apariția HIC după 8 luni, iar Cohadon (1964) la 10 luni de la traumatism.

In cazul persistenței mai îndelungate a edemului papilar se presupune o complicație intracraniană a traumatismului. Totodată edemul papilar poate apare în hemoragia subdurală sau subarahnoidiană. Sîngele din spațiul subarahnoidian a endocraniului poate ajunge în tecile nervului optic. Prezența lui la acest nivel determină hemoragii retiniene, retinovitreene și edem papilar discret. După Jeffers și Fry edemul papilar se constată în 20% din hemoragiile subarahnoidiene, fiind în general tardiv, spre ziua a 8-a.

Tardiv, după traumatism, apariția edemului papilar arată prezența unor complicații intracraniene. Apariția

Scanned with OKEN Scanner

edemului la sfîrşitul celei de a 2-a săptămîni poate fi expresia unui edem cerebral. Apariţia după a 3-a săptămînă sau mai tîrziu este dată de un proces inflamator (abcesul cerebral), meningita seroasă, hematomul extradural sau intradural. Hematomul extradural, rar întîlnit în traumatismele craniene, apare precoce producînd edem papilar într-o durată de timp scurtă. Hematomul subdural se manifestă cu semne compresive mai tardiv şi se comportă asemănător tumorilor, producînd edem papilar în 50% din cazuri. Caracteristicile edemului papilar variază cu vîrsta bolnavului : rar la bătrîni, precoce la copil şi cu o frecvenţă mai rară ca la adult ; tardiv la nou-născut. După evacuarea hematomului subdural edemul papilar regresează.

Meningitele seroase posttraumatice, difuze sau localizate, se însoţesc de o reacţie seroasă difuză cu mici hemoragii subarahnoidiene, iar edemul papilar poate constitui singurul element de diagnostic.

Meningita seroasă localizată apare mai tîrziu. Dacă este situată în fosa posterioară, edemul papilar este mai accentuat.

Arahnoidita optochiasmatică este o complicaţie întîlnită mai rar în traumatismele craniene. Într-o perioadă tardivă se însoţeşte de tulburări de acuitate vizuală, cîmp vizual şi edem papilar. Explorările neurochirurgicale evidenţiază bride, cheaguri sanguine perioptice sau meningită seroasă localizată.

Printre alte cauze care pot produce un sindrom pseudotumoral prin HIC cu acţiune asupra conţinutului intracranian amintim *expunerea îndelungată la soare* (Bogolepov, 1952) şi *roentgenterapia pe cutia craniană*.

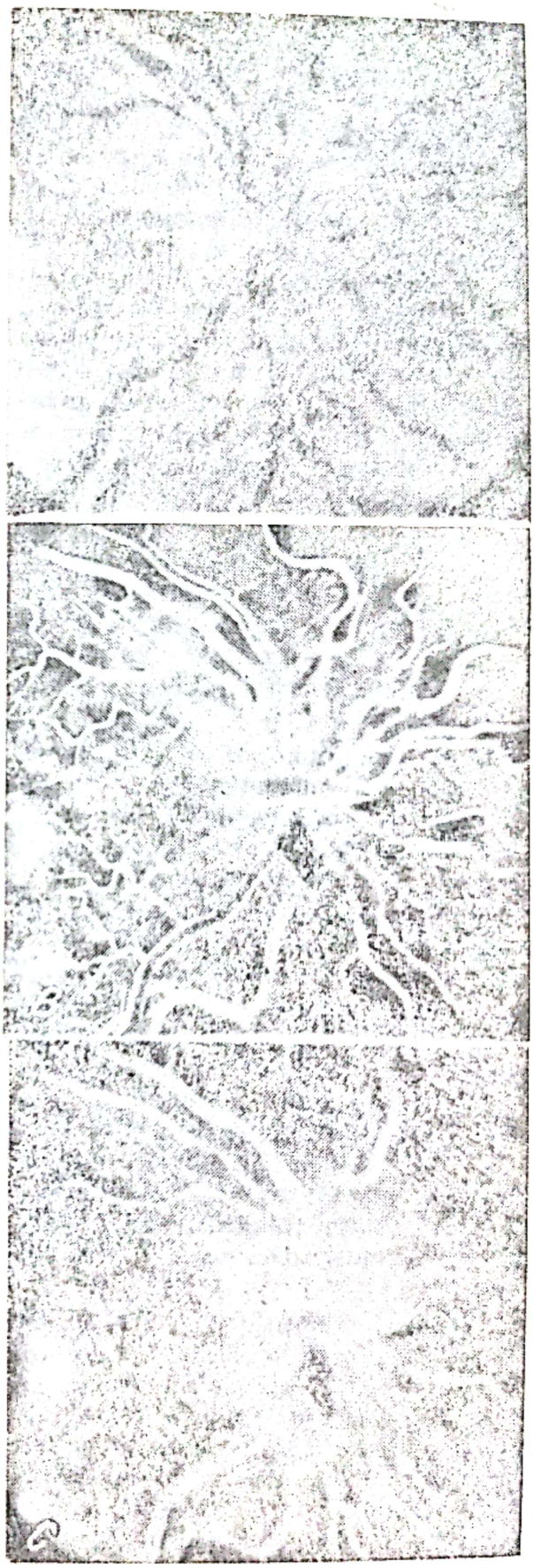

Fig. 2.40. Edem papilar tardiv (traumatism cranian ; hematom subdural). Retinografie (A) ; angiofluorografie : timp arteriovenos (B) ; timp venos tardiv (C).

Scanned with OKEN Scanner

Cauze orbitare

Anumite afecțiuni orbitare pot provoca, prin intermediul unei compresiuni asupra nervului optic, un edem papilar. Se admite, în general, că o compresie anterioară a nervului optic se însoțește de un edem papilar, iar o compresie posterioară se însoțește de tulburări vizuale și atrofia nervului optic. În anumite situații o tumoră retrobulbară se poate însoți de tulburări ale acuității vizuale și un edem papilar mai puțin important, iar o tumoră orbitară posterioară să însoțească un edem papilar și tulburări vizuale mai puțin tranșante.

Aceste caracteristici ne atrag atenția asupra faptului că în tumorile orbitare edemul papilar poate avea un caracter „pur" (opticopatie edematoasă) sau un caracter „asociativ" (neuropatie inflamatorie) sau de altă cauză.

Patogenia opticopatiei edematoase realizată prin compresia tumorală asupra nervului optic trebuie interpretată prin prisma elementelor expuse în cadrul patogeniei edemului prin HIC.

Deși în această formă de edem papilar nu intră în joc rolul HIC, totuși s-a constatat, prin examene histologice și microscopie electronică, unele modificări similare celor produse în edemul papilar prin HIC. De altfel și în angiofluorografie modificările sînt similare celor produse prin HIC. Probabil că patogenia edemului trebuie înțeleasă prin staza fluxului axoplasmic, consecința compresiei tumorale, urmată de modificări vasculare secundare.

Tumorile intraorbitare constituie elementul etiologic cel mai frecvent. Acestea pot fi reprezentate de forme tumorale diferite : congenitale (chist dermoid) ; vasculare (angiom difuz sau cavernos) ; tumori din seria hematopoietică (clorom, reticulosarcom, limfom și limfosarcom) ; tumori conjunctive benigne (fibrom) ; tumori parazitare (chist hidatic) ; tumori ale glandei lacrimale ; tumori ale nervului optic (gliom, meningiom) ; tumori osoase (osteomul sinusului frontal, boala Hand-Schüller-Christian).

Diagnosticul clinic se bazează pe asocierea dintre exoftalmie și edemul discului optic unilateral, tulburările acuității vizuale și ale cîmpului vizual, tulburările de motilitate oculară și unele elemente furnizate de tehnicile de explorare paraclinice (vasculografie, gamagrafie orbitară, ecografie orbitară, tomografie computerizată).

Exoftalmia constituie un element frecvent în tumorile intraorbitare, putînd fi precedată sau nu de edemul papilar. Ea poate fi intermitentă, axială, reductibilă în procesele vasculare expansive sau dimpotrivă, lateralizată, ireductibilă, după natura procesului tumoral. Exoftalmia poate urma tulburărilor vizuale (gliomul nervului optic) sau să preceadă tulburările vizuale (meningiom orbitar).

Edemul discului optic prezintă din punct de vedere oftalmoscopic și angiofluorografic elemente similare celui produs prin HIC (fig. 2.41).

Tulburările de acuitate vizuală pot fi produse fie prin compresia nervului optic, cu deosebire în localizările de la nivelul vîrfului orbitei, fie prin instalarea unei hipermetropii, consecința aplatizării polului posterior sau în cazuri mai rare datorită unui edem retinian.

Tulburările de cîmp vizual sînt cu atît mai frecvente cu cît localizările tumorale sînt mai aproape de vîrful orbitei. Caracteristica modificărilor perimetrice, variabilă de altfel, se rezumă la aspectul de unilateralitate, progresiv, depresiuni periferice cu limite rotunde și pante dulci, mărirea petei oarbe. După îndepărtarea tumorii edemul papilar poate retroceda, iar recuperarea modificărilor perimetrice este în funcție de durata, carac-

Scanned with OKEN Scanner

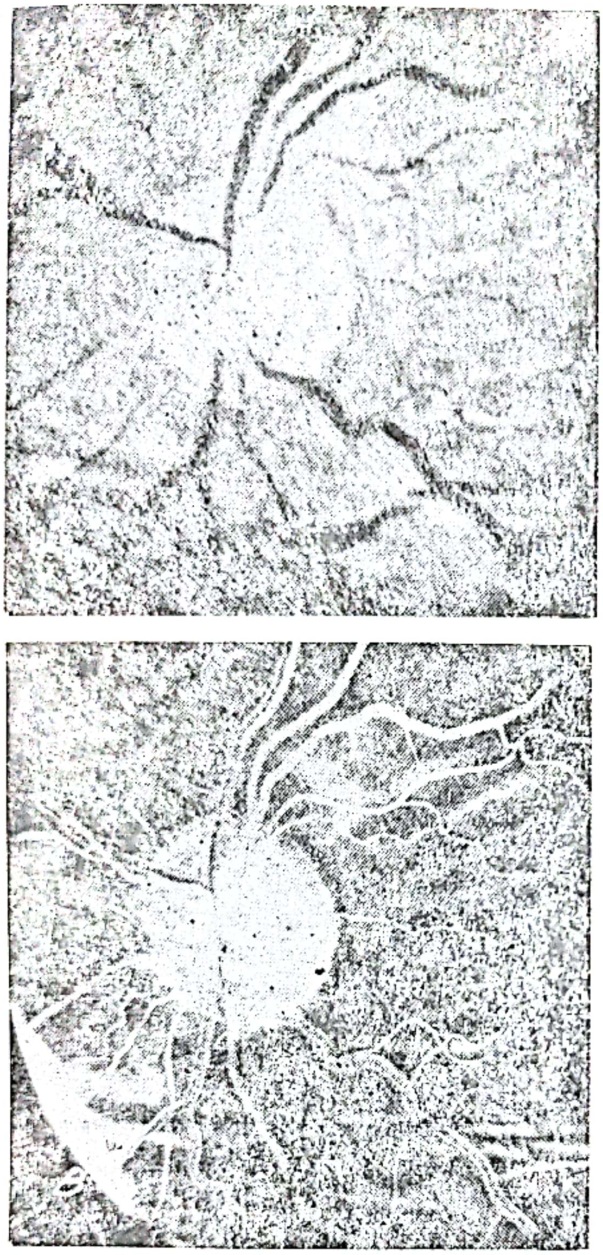

Fig. 2.41. Edem papilar unilateral (tumoră retrobulbară). Proces patologic în rezoluție (postoperator). Retinografie (A) ; angiofluorografie (B). Se remarcă pliurile coroidiene juxtapapilare.

teristicile compresiei și starea fibrelor optice.

Făcînd unele corelații între localizarea tumorii, deplasarea globului ocular, modificările acuității vizuale și cele oftalmoscopice, se poate afirma că o deplasare laterală a ochiului este în favoarea unei tumori parietale ; cu cît o tumoră este mai apropiată de nervul optic cu atît va da mai multe semne vizuale, oftalmoscopice și mai puțin paralizii ale musculaturii extrinsece. Excepțiile acestei reguli pot fi constatate în cazul unei localizări tumorale la nivelul conului muscular cu posibilitatea de lateralizare a exoftalmiei. De asemenea în cazul unei tumori a vîrfului orbitei care să dea o exoftalmie axială cu interesarea precoce a nervilor oculomotori.

Cauze oculare

Dintre cauzele oculare care pot provoca o opticopatie edematoasă consemnăm hipotonia oculară și decolarea seroasă a neuroepiteliului cu localizare strict juxtapapilară.

Hipotonia oculară

Observații clinice vechi (Elschnig, 1902 ; Fuchs, 1904 ; Behr, 1910 etc.) au stabilit faptul că hipotonia oculară se poate asocia cu edem al discului optic.

Edemul discului optic din această categorie de afecțiuni se încadrează în grupa „opticopatiilor edematoase" adică a formei de edem papilar „pur", fără o lezare a fibrelor nervului optic și fără repercusiuni asupra acuității vizuale.

Cauzele care pot provoca hipotonia oculară sînt multiple. Referindu-ne strict la hipotonia oculară (asociată sau nu cu edem al discului optic), aceasta poate fi provocată de cauze generale și locale (oculare).

Tulburările generale, care se asociază cu hipotonie oculară, nu produc în mod obișnuit modificări anatomice sau funcționale, persistente, la nivelul ochiului. Modificările sînt bilaterale.

Afecțiunile oculare care se asociază cu hipotonie oculară sînt multiple, ele producînd edem al discului optic unilateral. Danis (1980) prezintă următoarea clasificare etiologică a hipotoniei oculare :

Scanned with OKEN Scanner

– tulburări metabolice (sarcina, comele și deshidratările, distrofia miotonică Steinert) ;
– leziunile-trigemenului (eliberare de amine simpaticomimetice) ;
– substanțe farmacologice (inhibitori ai anhidrazei carbonice, anestezice generale, ganglioplegice, substanțe hipertonice) ;
– cauze medicale (uveite, dezlipire de retină, modificări circulatorii : diabetul, tromboza venei centrale retiniene, arterita temporală, hipertensiunea arterială) ;
– cauze mecanice (masajul globului ocular, contuzii oculare, plăgi perforante traumatice sau chirurgicale) ;
– cauze farmacologice locale (glicozidele cardiotonice, tosmilenul, betablocantele, alfablocantele, anestezia retrobulbară).

Clinic, edemul discului optic prin hipotonie nu prezintă deosebiri esențiale, comparativ cu cel produs prin HIC. Acuitatea vizuală este nemodificată. Totuși, în unele cazuri, acuitatea vizuală poate fi scăzută. Explicația este dată de posibilitatea asocierii unor factori secundari : inflamatori, modificări maculare, edem corneean, deplasarea cristalinului.

Cîmpul vizual prezintă mărirea petei oarbe. Oftalmoscopic se constată modificări papilare și corioretiniene. Papila prezintă un edem asemănător celui produs prin HIC. Totuși proeminența sa nu este atît de accentuată (maximum 2–3 dioptrii), iar hemoragiile și exsudatele lipsesc. Angiofluorografic se observă o impregnare precoce și o retenție a colorantului (fig. 2.42). Juxtapapilar și în special în zona interpapilomaculară se constată pliuri coroidiene. Oftalmoscopic acestea sînt vizibile mai greu, apărînd sub forma unor linii galbene, alternînd cu altele de culoare închisă. Direcția pliurilor poate fi paralelă, radiară, oblică sau concentrică cu discul optic. Angiofluorografia le evidențiază în

Fig. 2.42. Edem papilar. Hipotonie oculară (uveită cronică). Angiofluorografie. Se remarcă pliurile coroidiene.

mod pregnant sub forma unor linii fluorescente (creasta pliurilor – atrofia epiteliului pigmentar), conturate din timpul arterial, în alternanță cu altele de tentă întunecată (baza pliurilor-condensări ale celulelor epiteliului pigmentar). Desenul angiofluorografic rămîne constant, scăzînd treptat doar în timpii angiofluorografici tardivi (fig. 2.43). Atît oftalmoscopic, cît și angiofluorografic, se pot constata modificări în regiunea maculară, uneori edem cistoid sau o decolare de coroidă.

Anatomopatologic se evidențiază atît în microscopia optică, cît și în cea electronică modificări ale discului optic, asemănătoare celor constatate în edemul papilar prin HIC. Papila apare împinsă în cavitatea vitreană cu o retragere laterală a retinei juxtapapilare. Țesutul retrolaminar și celulele gliale nu sînt modificate. Spre deosebire de edemul papilar prin HIC, cantitatea de lichid interstițial este crescută. În microscopia electronică, stratul superficial al nervului optic este mărit, prin tumefierea axonilor nervului optic, datorită stazei fluxului axo-

Scanned with OKEN Scanner



Fig. 2.43. Pliuri coroidiene.

plasmic. Totodată se remarcă o acumulare de mitocondrii şi o dezorganizare a neurofilamentelor.

Patogenia edemului papilar prin hipotonie oculară este asemănătoare, pînă la un punct, cu cea a edemului papilar prin HIC. În unele privinţe, părerile autorilor rămîn însă diferite, majoritatea teoriilor avînd un caracter postulativ în stadiul cunoştinţelor actuale.

Trebuie subliniat de la început faptul că nu orice grad de hipotonie oculară se însoţeşte de un edem papilar. Se pare că în mecanismul patogenic intervine gradul hipotoniei, tipul de debut (brutal sau lent), durata acţiunii hipotonice, cît şi particularităţile structurale ale discului optic.

După cum am subliniat în capitolul patogeniei edemului discului optic prin HIC, un factor esenţial în lanţul patogenic al edemului discului optic, indiferent că acesta este produs prin HIC, hipertonie sau hipotonie oculară, este reprezentat de staza fluxului axoplasmic. Majoritatea autorilor printre care Minckler şi col. (1976), Tso şi col. (1976), Hayreh (1977) sînt de acord asupra blocării fluxului axoplasmic în edemul discului optic prin hipotonie oculară. Experienţele au fost efectuate pe ochi de maimuţă cu hipotonie oculară prin fistulizare sau criocoagularea corpului ciliar şi evidenţierea fluxului axoplasmic prin injectare în corpul vitros de aminoacizi radioactivi sau peroxidază în nucleul geniculat lateral. S-a constatat că în caz de hipotonie oculară fluxul axoplasmic ortograd (lent şi rapid) este blocat înaintea laminei criblate, sau mai exact anterior membranei Bruch. Totodată fluxul axoplasmic retrograd este blocat în grosimea laminei criblate şi în axonii porţiunii coroidiene, înapoia membranei Bruch. Rezultatul blocării axoplasmei o constituie tumefierea axonilor fibrelor nervului optic. Deci prima componentă, şi cea mai importantă a edemului discului optic, ca de altfel şi în alte etiologii, este constituită de această tumefiere a axonilor.

Alături de această componentă a edemului discului optic se presupune şi existenţa unei creşteri a lichidului interstiţial. În mod normal vasele din segmentul anterior al nervului optic constituie o adevărată barieră între sînge şi nervul optic. Acestea opresc trecerea unor substanţe dinspre vase spre spaţiile intercelulare. Dimpotrivă, aceasta nu se întîmplă la nivelul coroidei peripapilare, unde datorită structurii „fenestrate" a pereţilor vasculari are loc un transfer important de substanţe spre ţesutul papilar. În experienţele lui Hayreh pe maimuţă, la care s-a practicat un edem al discului optic prin HIC, stratul fibrelor nervoase retiniene nu este infiltrat prin produşii de contrast injectaţi în circulaţia sanguină. Dimpotrivă, la animalele la care s-a provocat un edem al discului optic prin hipotonie oculară s-a constatat o importantă acumulare a acestor substanţe la nivelul pereţilor vasculari retinieni, în direcţia papilei. Acest lichid interstiţial contribuie la formarea edemului discului optic, dar într-o cantitate mai mică decît flu-

Scanned with OKEN Scanner

xul axoplasmic. Experienţele cu peroxidază arată totodată că tumefacţia papilei nu rezultă din extravazarea unui lichid cu punct de plecare de la nivelul venei centrale retiniene (Danis, 1980). Dimpotrivă există o ruptură a barierei hematoretiniene tradusă prin o pătrundere a materialelor marcate în citoplasma celulelor endoteliale şi în celulele epiteliului pigmentar, departe de spaţiile interstiţiale retiniene. Cum joncţiunile celulare sînt normale se presupune că extravazatul rezultă din modificările subtile ale plasmalemei. Unii autori consideră că în formarea lichidului interstiţial participă şi o cantitate din axoplasmă. În orice caz aspectul edemului discului optic în hipotonia oculară este mai puţin manifest, neavînd toate componentele vasculare ale edemului prin HIC.

Poate că aici ar fi locul să amintim teoria blocării fluxului vitreo-optic, postulată în geneza edemului discului optic prin hipotonie oculară. Oricum, dacă această teorie nu întîlneşte sufragii unanime privind posibilităţile ei de a provoca edemul discului optic, în oarecare măsură ea poate explica creşterea lichidului interstiţial prin întreruperea drumului extravazatului coroidian, în direcţia narmală de propagare spre zona retrolaminară a nervului optic. După cum am văzut în edemul discului optic prin HIC are loc o întrerupere a fluxului vitreo-optic şi o imposibilitate de evacuare posterioară a substanţelor provenite de la nivelul ţesutului coroidian parapapilar. Acelaşi mecanism poate interveni şi în edemul discului optic „ex vacuo". În glaucom, degenerescenţa astrocitelor şi axonilor creşte importanţa spaţiilor interneuronale, fapt ce uşurează transportul vitreo-optic, care deja era favorizat prin creşterea tensiunii intraoculare, împiedicînd astfel producerea edemului discului optic prin HIC.

Primose (1976) consideră că edemul discului optic prin hipotonie se poate produce printr-o supraîncărcare cu sînge a vaselor prelaminare spre care fluxul arterial este deviat, în detrimentul celui care există în reţeaua vasculară papilară posterioară. Acest mecanism este invers celui de susceptibilitate capilară prelaminară descris de Gafner şi Goldmann.

Admiţînd rolul blocării fluxului axoplasmic în patogenia edemului discului optic prin hipotonia oculară, o ultimă întrebare care se pune este : care sînt factorii care intervin în această blocare ? După afirmaţia lui Danis (1980) nu există la această oră date suficient de precise asupra valorii presiunii intratisulare înaintea laminei criblate, pentru a analiza cu precizie mecanismul de blocaj al fluxului axoplasmic.

Regiunea laminei criblate constituie locul de întîlnire a două presiuni : una acţionînd în zona prelaminară şi probabil pe lamina criblată fiind sub dependenţa presiunii intraoculare şi alta, retrolaminară, sub dependenţa presiunii LCR. Se stabileşte astfel un gradient de presiune între regiunea anterioară şi regiunea posterioară a nervului optic. Acest gradient are o valoare critică în stare normală. Hipotonia oculară modifică acest gradient presional în defavoarea înaintării fluxului axoplasmic. Totodată trebuie să afirmăm că nu toţi ochii hipotoni dezvoltă edem al discului optic. Situaţie în care ultimii, probabil, pot fi condiţionaţi printr-un dezechilibru între presiunea intraoculară şi presiunea intratisulară.

Minckler (1977) invocă în blocarea fluxului axoplasmic un proces mecanic. În concepţia autorului tensiunea intraoculară are un rol în menţinerea paralelismului deschiderii lamei sclerale şi a membranei Bruch. Datorită hipotoniei oculare se produce o arcuire anterioară a peretelui (trabeculilor) scleral cu comprimarea secundară a axonilor nervului optic. Un mecanism

Scanned with OKEN Scanner

similar are loc şi în cazul glaucomului, unde se produce o arcuire posterioară a peretelui scleral cu compresia axonilor şi leziuni ischemice secundare. În hipotonia oculară nu se constată leziuni ischemice.

Autorul a constatat şi o restabilire a fluxului axoplasmic în cazul unei reveniri a tensiunii intraoculare de la valoarea 0 mm Hg, după o întrerupere de 14 ore. Acest experiment arată, ca şi unele fapte clinice, că blocajul acut al transportului axoplasmic poate fi reversibil în oarecare măsură, după ce tensiunea intraoculară a revenit la normal.

Recent, Radius şi Anderson (1981) infirmă mecanismul patogenic de blocare a fluxului axoplasmic prin deformarea laminei criblate.

Decolarea seroasă a neuroepiteliului

Decolarea seroasă a neuroepiteliului cu localizare strict juxtapapilară a fost invocată ca o posibilă cauză de edem papilar (Munteanu, 1981).

Posibilitatea localizării „fistulelor" retinopatiei seroase centrale în regiunea interpapilomaculară este rară (18–20%), iar localizarea în sectorul nazal al discului optic este excepţională.

Noi am avut ocazia să investigăm clinic un caz în care localizarea „fistulei" epiteliului pigmentar a fost nazală şi strict juxtapapilar. Urmarea clinică a acestei localizări a constituit-o o infiltrare seroasă a spaţiului cuprins între epiteliul pigmentar şi neuroepiteliul retinian, cît şi sectorul prelaminar al discului optic, cu deosebire în treimea sa anterioară (lamina retiniană anterioară).

Diagnosticul a fost posibil pe baza tulburărilor subiective (discretă obnubilare vizuală) ; modificările de cîmp vizual (mărirea petei oarbe, cu extindere periferică) ; modificările oftalmoscopice (hiperemia discului optic, ştergerea marginii nazale, decolare seroasă nazală şi juxtapapilară, precipitate subretiniene alb-gălbui), cît şi angiofluorografic.

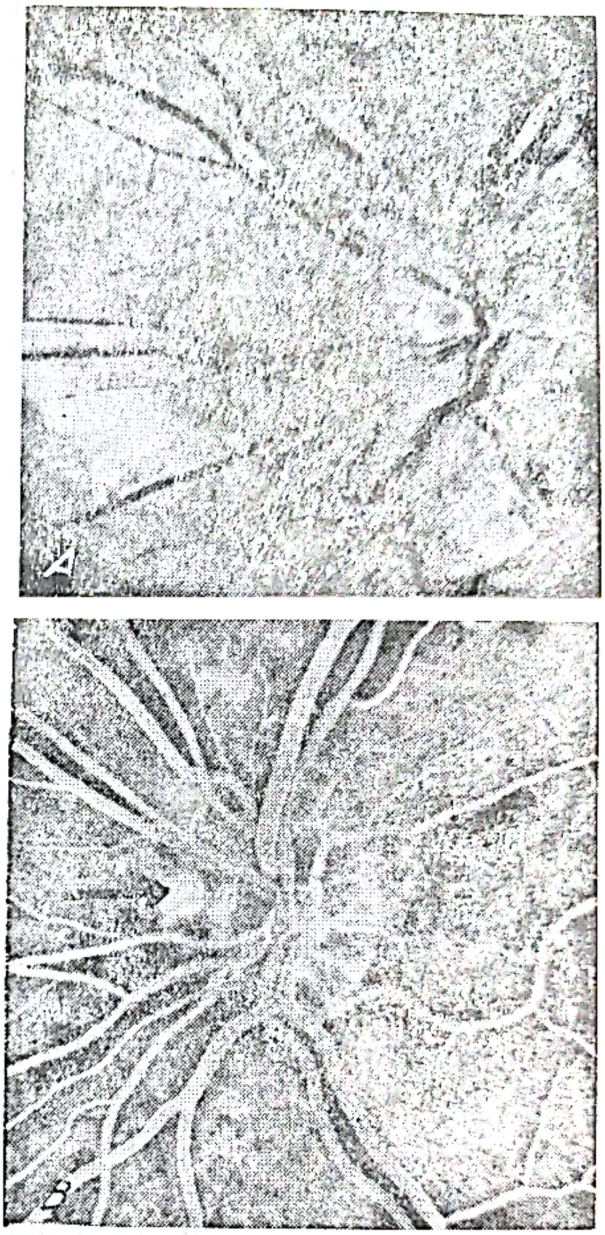

Fig. 2.44. Decolare seroasă a neuroepiteliului retinian cu localizare juxtapapilară. Retinografie (A) ; angiofluorografie (B). Se remarcă fistula epiteliului pigmentar (săgeata) (Munteanu, 1981).

Angiofluorografic, s-a evidenţiat prezenţa „fistulei" epiteliului pigmentar cu localizare strict juxtapapilară (fig. 2.44). În timpul venos tardiv s-a

Scanned with OKEN Scanner

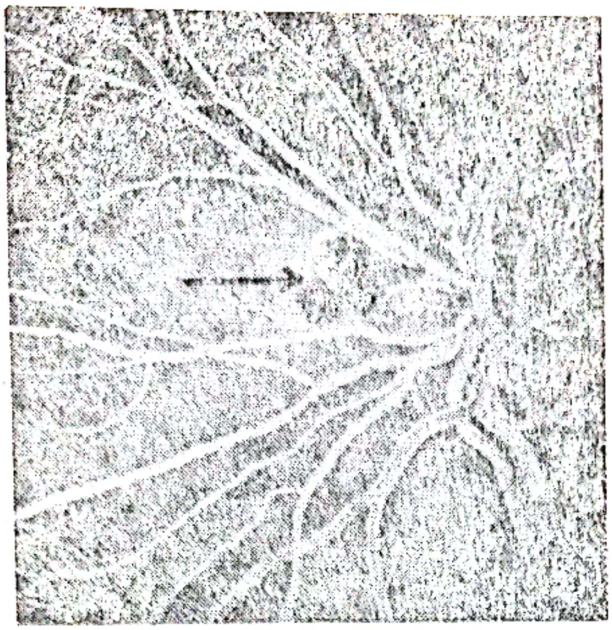

Fig. 2.45. Angiofluorografie. Aspect după fotocoagulare.

constatat o extindere a colorantului atît la nivelul discului optic cît și în sectorul retinian.

După fotocoagularea „fistulei", în decurs de două săptămîni, s-au obținut importante remisiuni oftalmoscopice, angiofluorografice și funcționale. Reexaminat cazul după 6 luni și respectiv un an, nu s-au constatat recidive angiofluorografice sau funcționale (fig. 2.45).

Diagnosticul diferențial trebuie să excludă, teoretic, toate cazurile de edem unilateral de cauză oculară, orbitară, cerebrală sau generală. Ne-am oprit asupra a două afecțiuni a căror context clinic și patogenic este apropiat cazului nostru : corioretinita Jensen și foseta colobomatoasă papilară.

— Corioretinita Jensen poate prezenta clinic o localizare a edemului juxtapapilar prin interesarea sectorială a papilei. Edemul în acest caz are drept punct de plecare focarul de corioretinită, focar care angiofluorografic își poate modifica intensitatea, dar niciodată dimensiunile. Precipitațiile subretiniene și modificarea angiofluorografică a dimensiunilor punctului de fluorescență, din cazul nostru, exclud diagnosticul de corioretinită Jensen.

— Foseta colobomatoasă papilară, prin prezența decolării retiniene juxtapapilare și a impregnării cu fluoresceină în aria papilară, poate constitui unele probleme de diagnostic diferențial. Modificările oftalmoscopice (prezența fosetei în aria papilară) și angiofluorografice (lipsa impregnării cu fluoresceină la nivelul decolării retiniene) exclud diagnosticul de fosetă colobomatoasă papilară. Totodată, răspunsul terapeutic favorabil prin fotocoagulare, întărește aserțiunile de mai sus.

Mecanismul patogenic, în absența probelor histologice rămîne ipotetic. Particularitățile histologice ale structurii retiniene juxtapapilare permit unele considerații.

După cum știm, retina și coroida juxtapapilară sînt despărțite de unele țesuturi care nu exclud posibilitatea difuziunii unui exsudat, fie de la nivelul unei decolări juxtapapilare, fie chiar de la nivelul coriocapilarei. Retina este despărțită la nivelul discului optic de fibrele nervului optic printr-un țesut intermediar (Kuhnt) format din celule gliale, cuprinzînd elemente de zonulă occludens. Membrana Bruch și coroida sînt delimitate de fibrele nervului optic, în aceeași zonă, de o manta glială (Jacoby), formată din cîteva straturi de celule astrocitare continue. Totodată, între această manta și țesuturile propriu-zise ale coroidei și membranei Bruch există o condensare fibroasă circulară a acestor țesuturi (țesutul fibros Elschnig), care însă în sectorul nazal al discului optic este foarte subțire sau absent, punînd în contact direct stroma coroidiană cu teaca astrocitară periferică a nervului optic. Suprafața discului optic este acoperită de o continuitate a membranei limi-

Scanned with OKEN Scanner

tantei interne „membrana limitantă vitreoretiniană".

Extinderea transsudatului de la nivelul coriocapilarei poate avea loc pe trei căi :

– de la nivelul decolării neuroepiteliului, prin intermediul țesutului intermediar Kuhnt sau a spațiilor intervaginale (printr-un mecanism invers celui din foseta colobomatoasă – Sugar) ;

– de la nivelul coriocapilarei, tangent cu fibrele nervului optic, spre neuroepiteliu și în continuare pe calea descrisă mai sus ;

– prin contiguitate de la nivelul decolării neuroepiteliului, prin intermediul neuroepiteliului la nivelul straturilor retiniene posterioare.

Cauze generale

O clasificare a cauzelor generale care se pot însoți de un sindrom pseudotumoral, prin intermediul creșterii tensiunii lichidului cefalorahidian, este prezentată de Arseni și col. (1980). Conform acestei clasificări se diferențiază două grupe de boli :

– boli generale ;

– boli ale diferitelor sisteme, aparate și organe.

Boli generale

Acestea cuprind următoarele afecțiuni : boli cu determinări nervoase, intoxicații exo- și endogene, boli metabolice, de nutriție și carențiale, boli alergice, alte cauze.

a) **Bolile cu determinări nervoase.** Din categoria acestor afecțiuni care se pot însoți de un tablou clinic de suferință cerebrală similar unui sindrom expansiv intracranian amintim : bolile virotice (parotidită epidemică, mononucleoză infecțioasă, rubeola, rujeola, coxackie, gripa, limfogranulomatoza benignă, herpesul) ; boli bacteriene (tetanos, febra Oroya, tuse convulsivă) ; sifilisul, cu deosebire în perioada secundară, septicemică, cînd datorită fenomenelor meningeale se pot produce obstrucții ale orificiilor Monro, Luschka și Magendie ; paralizia generală progresivă se poate însoți de fenomene de HIC ; micozele viscerale (antibioticele, diferite forme de fungii). Toruloza dă accidente cerebrale într-o proporție de 40% prin localizare la nivelul fosei cerebrale posterioare, unde prin fenomene de arahnoidită poate produce o blocare a lichidului cefalorahidian. Totodată în această patologie pot fi incriminate protozoarele (malaria, toxoplasmoza), metazoarele (paragonimiaza, oncocercoza).

Patogenia fenomenelor de HIC în aceste afecțiuni se pune pe seama unor factori toxicoalergici cu acțiune asupra vaselor cerebrale sau direct asupra parenchimului, avînd drept consecință unele tulburări circulatorii, urmate de edem cerebral.

b) **Intoxicațiile endo- și exogene.** Indiferent de natura toxicului, acesta o dată pătruns în organism ajunge la nivelul sistemului nervos prin intermediul barierei hematoencefalice, declanșînd la acest nivel o serie de perturbații. Dintre cele mai importante modificări sînt cele petrecute la nivelul circulației cerebrale răspunzătoare de edemul cerebral, ale metabolismului glucido-protido-lipidic și a compoziției hidroelectrolitice a echilibrului de membrană.

Dintre substanțele *toxice exogene* responsabile de producerea unui pseudosindrom tumoral cranian amintim : arsenicul, alcoolul etilic, anticoncepționalele, benzina, acidul cianhidric, insecticidele, plumbul, streptomicina, vitamina A. Avînd în vedere larga răspîndire a terapiei, cu vitamina A în oftalmologie, semnalăm posibilitatea complicațiilor cerebrale cu acest medicament. Se consideră că o doză de 75 000–500 000 U, de vita-

Scanned with OKEN Scanner

mina A/zi, timp de mai multe luni, se poate însoți de fenomene cerebrale pseudotumorale.

Dintre substanțele *toxice endogene* amintim uremia și insuficiența porto-cavă. Referindu-se la patogenia modificărilor cerebrale prin uremie, Castan (1968) consideră că factorul toxic este secundar, iar modificările barierei hematoencefalice (inversarea valvei hematoencefalice și perturbări ale osmolarității astrogliei) ar avea un rol important. Autorul consideră că modificările de permeabilitate favorizează trecerea la nivelul sistemului nervos central a unor substanțe toxice endogene, din sîngele uremicilor, care produc modificările neurologice. Alături de acești factori se adaugă toxicitatea unor medicamente administrate în această perioadă, modificările hidroelectrolitice, cît și hipertensiunea arterială.

c) **Boli metabolice, boli de nutriție, boli carențiale, avitaminoze.** Din grupa acestor boli care în cursul evoluției lor se pot asocia cu fenomene de HIC și edem al discului optic amintim : diabetul, obezitatea, acidoza, hipocalcemia, porfiria, hipovitaminoza A, beri-beri, pelagra. Mecanismul patogenic al HIC este pus pe seama tulburărilor metabolice, cu modificarea unor echilibre ionice de la nivelul țesutului cerebral, al hipertensiunii arteriale asociate.

d) **Boli alergice.** Prin mecanisme patogenice complexe aceste boli pot declanșa un sindrom pseudotumoral intracranian. Dintre bolile alergice amintim : urticaria, boala serului, edemul Quincke. Referitor la edemul Quincke, Hambresin (1955) consideră că edemul papilar apare unilateral (cu interesarea frecventă a ochiului drept), însoțit de o oarecare scădere a acuității vizuale. Evoluția este rapidă și favorabilă. Edemul discului optic se asociază cu tulburări de vasomotricitate cutanată.

e) **Alte cauze.** Reacții posttransfuzionale, encefalita paraneoplazică. Arseni și col. (1980) atrag atenția în mod deosebit asupra encefalopatiei paraneoplazice care, cu o frecvență recunoscută, se poate asocia cu fenomene de HIC, suspectîndu-se greșit în această situație posibilitatea metastazelor cerebrale.

Boli ale diverselor sisteme, aparate și organe

a) **Bolile sistemului nervos.** Scleroza în plăci, poliomielita, poliradiculonevritele se pot însoți de fenomene asemănătoare sindromului expansiv intracranian. Scleroza în plăci pune probleme dificile de diagnostic asupra interpretării originii edemului papilar, întrucît acesta poate fi datorat fie fenomenelor de HIC, fie unei nevrite juxtabulbare, frecvent asociată cu această afecțiune.

b) **Bolile coloanei vertebrale.** Din această categorie semnalăm afecțiunile vertebrale cervicale dobîndite (traumatice, infecțioase, degenerative și tumorale), tumorile medulare, punc-țiile lombare și suboccipitale, rahianestezia.

— *Afecțiunile vertebrale cervicale*, indiferent de etiologia și sediul lor, pot provoca edem cerebral prin interesarea sistemului circulator vertebrobazilar și fenomene de arahnoidită de fosă cerebrală posterioară.

— *Tumorile medulare.* Edemul papilar poate fi constatat frecvent în tumorile medulare cervicale și mai puțin în cele cu localizări medii sau inferioare. De obicei sînt neurinoame și ependimoame. Patogenia modificărilor cerebrale este interpretată prin tulburările circulației lichidului cefalorahidian și a fenomenelor de arahnoidită de fosă cerebrală posterioară cu hidrocefalie consecutivă. Arahnoidita poate avea drept cauză o depunere de albumină cu formarea de aderențe secundare, albumină ce se constată în

Scanned with OKEN Scanner

valori mari la nivelul lichidului cefalorahidian. Cedarea fenomenelor oculare şi nervoase în urma terapeuticii permite susţinerea unor corelaţii patogenice a acestor procese.

– *Puncţia lombară*. Arseni şi col. (1980) atrag atenţia asupra unor fenomene cerebrale de HIC însoţite de edem papilar în urma efectuării punctiilor lombare şi suboccipitale sau după encefalografii. Subiecţii cu tulburări vasomotorii par mai susceptibili la aceste complicaţii. Patogenia este explicată prin reacţii vasomotorii produse la modificarea hidraulicii LCR şi a rolului plexurilor coroide, solicitate în urma extragerii unei cantităţi de lichid cefalorahidian. Totodată trebuie subliniat rolul de factor agravant al punctiilor în hemoragiile subarahnoidiene şi a edemului tumoral.

– *Rahianestezia* se poate însoţi de un tablou pseudotumoral datorită unor tulburări a hidrodinamicii lichidului cefalorahidian, unui factor toxic sau infecţios prin tromboza unui sinus dural.

c) **Boli cardiovasculare.** Sînt incriminate într-o frecvenţă mare în producerea edemului cerebral. De obicei bolile cardiovasculare se asociază cu afecţiuni respiratorii, constituind insuficienţa cardiorespiratorie. Bolile cardiovasculare sînt reprezentate de afecţiuni cardiace congenitale sau dobîndite, fiind asociate cu afecţiuni pulmonare cronice şi afecţiuni mediastinale. Consecinţa acestor afecţiuni constituie o entitate denumită encefalopatia respiratorie. Patogenia este explicată prin fenomenele de stază pulmonară cronică, urmată de stază venoasă cefalică, mărirea cantităţii de sînge cerebral prin vasodilataţia secundară scăderii oxigenului şi creşterii bioxidului de carbon. Prezenţa unei cantităţi crescute de CO_2 determină o dilatare a vaselor cerebrale cu edem cerebral şi stază papilară.

Dintre bolile vasculare amintim coarctaţia congenitală a aortei sau stenoza aortei care se însoţeşte de o hipertensiune în jumătatea superioară a corpului, în special în teritoriul to-

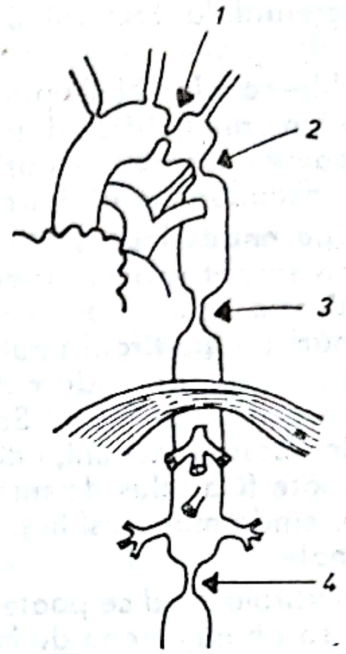

Fig. 2.46. Stenoza aortică : stenoză de arc aortic (1) ; stenoză de istm (2) ; stenoză de aortă descendentă (3) ; stenoză de aortă abdominală (4).

raco-encefalic şi hipotensiune în jumătatea inferioară, cu o diferenţă de tensiune între braţ şi gambă. Edemul discului optic este dat şi aici de hipertensiunea endocraniană (fig. 2.46).

Obstrucţia de ax carotidian extracranian. După Arseni şi col. (1980) cel puţin 2–7% din adulţii care ajung pe masa de operaţie prezintă ocluzii, cel puţin unilaterale, ale arterelor carotide. Arseni şi Constantinescu (1972) comunică observaţii cu obstrucţii de ax carotidian (de obicei drept) asociate cu fenomene de HIC. Autorii presupun că într-un proces patogenic complex, în care intră ischemia cerebrală, alterarea endoteliului capilar cu creşterea permeabilităţii, creşterea presiunii venoase etc., un factor ar fi reprezentat de diferenţa de presiune

Scanned with OKEN Scanner

de perfuzie între cele două carotide primitive și de cantitatea de oxigen care ajunge și pleacă în proporții diferite la și de la cele două emisfere cerebrale, ceea ce duce la o diferență în posibilitatea de a reacționa prin edem cerebral la factorul patogenic primordial.

d) **Bolile renale.** Nefropatiile vasculare, glomerulonefrita difuză acută și cronică pot favoriza apariția unui sindrom pseudotumoral intracranian.

e) **Bolile endocrine.** Diferite boli endocrine se pot asocia cu edem cerebral. Dintre cele mai importante consemnăm : hipertiroidismul, hipotiroidismul, hipoparatiroidismul, insuficiența corticosuprarenală. Spre deosebire de aceste afecțiuni, edemul cerebral poate fi produs de tumorile hipofizare, sindromul Cushing, tumorile suprarenale.

— *Hipertiroidismul* se poate însoți în evoluția sa de fenomene de HIC, asociată cu edem al discului optic. Trebuie subliniat faptul că în cazurile cu exoftalmie edematoasă malignă se constată și o neuropatie retrobulbară sau juxtabulbară, în care modificările oftalmoscopice ale discului optic sînt consecința unui mecanism diferit de cel prin HIC, fiind vorba, în această situație, de o creștere a tensiunii intraorbitare sub efectul proceselor edematoase. În formele cu edem cerebral se produc, în urma hiperfuncției tiroidiene asociate cu hipoxie și tulburări metabolice secundare.

— *Hipotiroidismul* sau *insuficiența tiroidiană* poate produce o HIC prin creșterea cantității de albumină în LCR ca rezultat al tulburărilor de metabolism proteic și modificărilor permeabilității barierei hematoencefalice. Printre alte implicații ale hipotiroidismului cu răspuns asupra edemului cerebral se enumeră tulburările metabolismului glucidic, a metabolismului apei și electroliților, a funcției ovarelor și suprarenalelor.

— *Hipoparatiroidismul.* Bonamour semnalează existența unui număr de 30 de cazuri de edem al discului optic asociat cu hipoparatiroidism. Modificările papilare se asociază cu tulburări neurologice, convulsii și comă. Patogenia este asimilată proceselor de hipocalcemie sau tulburărilor metabolismului fosfocalcic (Glowacki și col., 1965).

— *Insuficiența corticosuprarenală.* În formele cronice se poate asocia cu HIC prin unele mecanisme vizînd tulburările metabolismului hidric, tulburări enzimatice celulare, modificări vasculare, anoxie tisulară.

Insuficiența corticosuprarenală se poate manifesta și ca o consecință a terapiei prelungite cu cortizon.

Printre alte forme de tulburări endocrine asociate cu edem al discului optic și HIC enumerăm și *feocromocitomul.*

f) **Boli hematologice.** Unele boli hematologice pot produce modificări ale tensiunii intracraniene printr-un mecanism de hipervîscozitate sau hipovîscozitate sanguină. Modificările discului optic pot fi consecința unei leziuni directe a fibrelor optice sau consecința modificărilor tensiunii LCR.

Dintre bolile sanguine care acționează ca un sindrom excedentar amintim *poliglobuliile* (maladia Vaquez, cardiopatiile congenitale cianogene) și leucemiile. În patogenia acestor afecțiuni au fost incriminați mai mulți factori : tromboza venelor cerebrale, anoxia cerebrală prin tulburările circulatorii de la acest nivel, cît și hipertensiunea arterială care însoțește aceste afecțiuni. În cadrul cardiopatiei congenitale cianogene asociate cu edem al discului optic și cianoza retinei sînt incriminați mai mulți factori : tromboza venelor cere-

Scanned with OKEN Scanner

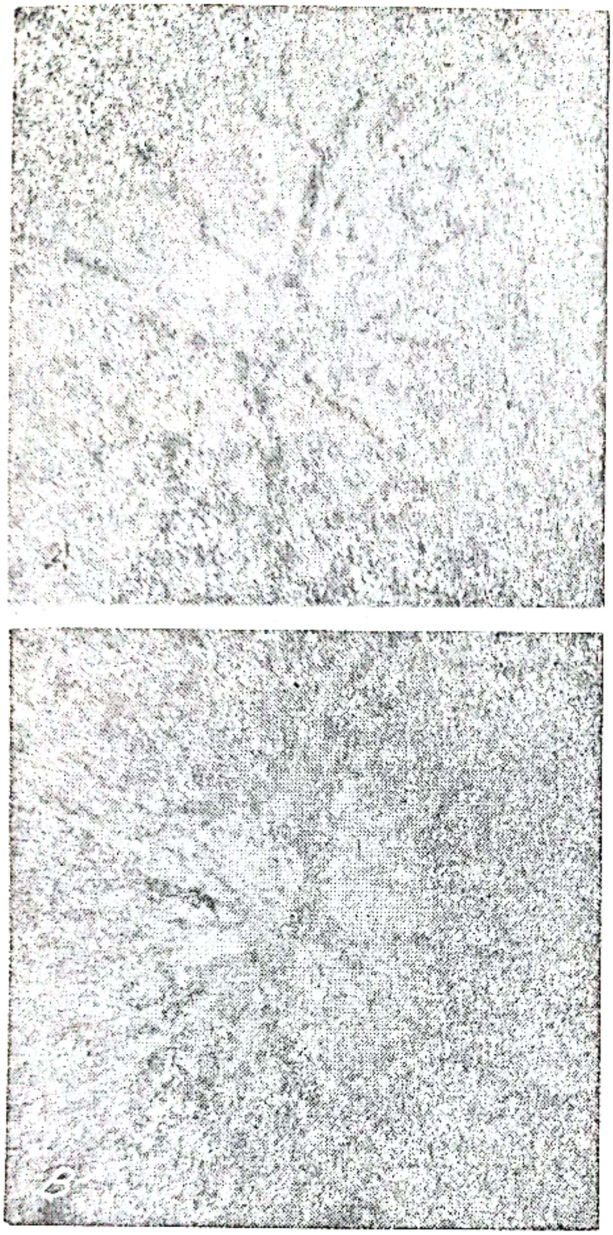

Fig. 2.47. Opticopatie edematoasă pseudotumorală Retinografie (A) ; angiofluorografie (B)

brale, staza venoasă, anoxemia, poliglobulia (fig. 2.47).

În *leucemie*, modificările edematoase ale discului optic pot avea mai multe semnificații : asocieri cu retinopatia leucemică, infiltrare blastică a nervului optic sau a tecii sale, asocierea cu HIC. Se pare că formele pseudotumorale apar mai frecvent în formele mieloide cronice și mai rar în cele limfoide sau acute. Mecanismele patogenice invocate sînt mecanice, toxice și metabolice, staza venoasă cerebrală și hipertensiunea arterială asociată.

Anemiile, oricare ar fi forma lor (posthemoragică acută, hemolitică, feriprivă, pernicioasă), se pot asocia cu fenomene de HIC ca o consecință a hipoxiei cerebrale prin scăderea cantității de hemoglobină.

Trombocitopeniile se pot asocia cu edem cerebral și edem al discului optic. În unele cazuri se constată și o paralizie a oculomotorului extern în cadrul unui sindrom cerebromeningian. O creștere a tensiunii LCR se poate produce și printr-un edem cerebral perifocal, secundar hemoragiilor petesiale sau puțin extinse.

Din *bolile sistemului reticulohistiocitar* asociate cu edem cerebral fac parte limfogranulomatoza malignă, sarcomul cu celulele reticulate, mielomul multiplu, macroglobulinemia. Mecanismele patogenice sînt diferite : blocajul circulației LCR secundar unei meningite în boala Hodgkin ; leziuni infiltrative localizate în lobul temporal în sarcom ; blocarea LCR prin infiltrarea leptomeningelui de la baza craniului, hemoragii, tulburări de vasomotricitate pentru mielomul multiplu ; modificări vasculare infiltrative, exsudative, hemoragice pentru macroglobulinemie.

g) **Colagenozele.** Lupusul eritematos, reumatismul poliarticular acut se pot însoți de o creștere a tensiunii LCR (fig. 2.48). În reumatismul poliarticular acut se constată perivascular unele infiltrate cu caracter nodular limfoplasmocitar, care pot duce la tulburări în dinamica circulatorie avînd drept consecință edemul cerebral.

Scanned with OKEN Scanner

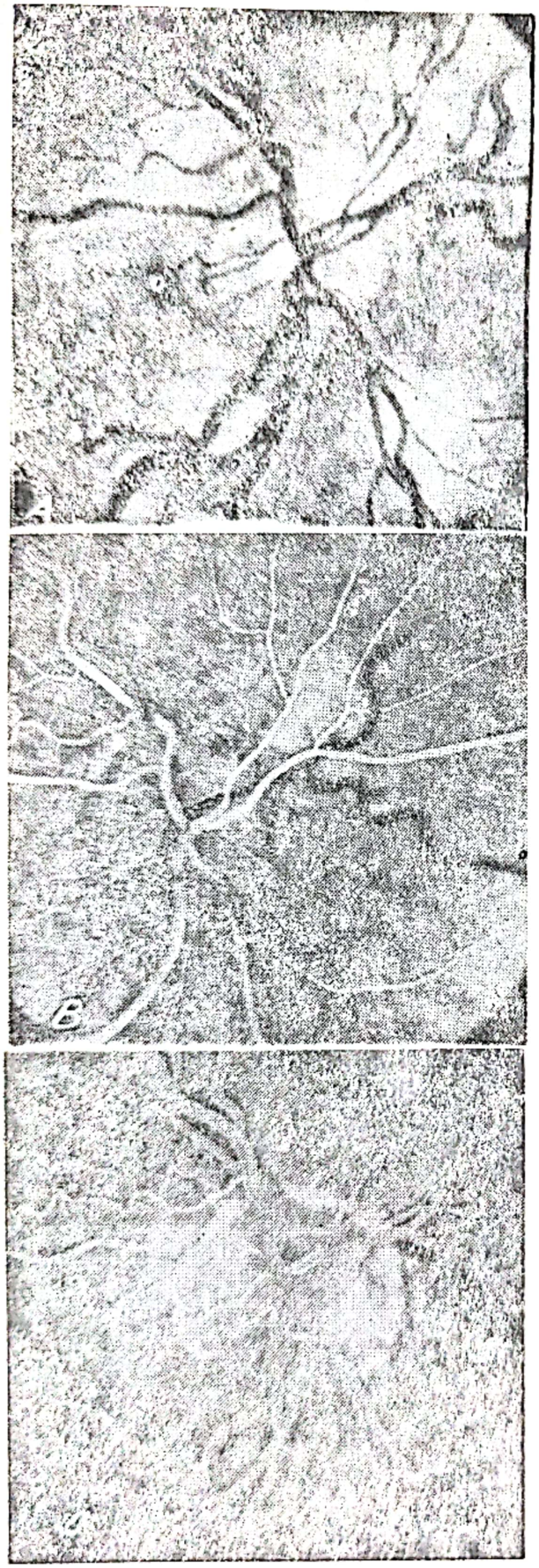

În tabelul nr. 2.2 este prezentat un aspect rezumativ al factorilor etiologici în opticopatia edematoasă.

Forme clinice

Edemul discului optic prin HIC poate prezenta unele forme clinice particulare în funcție de evoluție, unilateralitate, atrofia papilară, vîrstă, cît și în cadrul sindromului Foster Kennedy.

a) **Edemul papilar acut.** Se menționează o formă de edem papilar acut, produs în cadrul sindromului de fosă posterioară, care se constituie în cîteva ore, însoțindu-se de midriază și areflexie. Instalarea acută a edemului necesită o terapeutică extrem de urgentă.

b) **Edemul papilar unilateral.** Exceptînd cauzele de opticopatii edematoase unilaterale cu etiologii diferite, edemul papilar prin HIC, bilateral în majoritatea cazurilor, poate prezenta și forme clinice de unilateralitate. Dintre cauzele determinante semnalăm ;

– hipertensiunea intracraniană cu valori diferite în cele două părți ale cavității craniene ;

– modificări structurale diferite ale celor două papile ;

– hipotonia oculară (favorizează apariția edemului) ; hipertonia (înlătură sau diminuă intensitatea edemului) ;

– anizometropiile influențează diferit evoluția edemului papilar : emetropia și hipermetropia favorizează apariția edemului ; miopia îngreunează evidențierea edemului prin modificările coroidozei miopigene ;

Fig. 2.48. Opticopatie edematoasă cu evoluție cronică (colagenoză nediferențiată). Retinografie (A) ; angiofluorografie : timp arterial (B) ; timp venos tardiv (C).

Scanned with OKEN Scanner

TABELUL Nr. 2.2

TABEL REZUMATIV CU FACTORII ETIOLOGICI IN OPTICOPATIA EDEMATOASĂ

1. *Cauze intracraniene*	– Tumori cerebrale (90% din cazuri). – Malformaţii craniene : craniostenoze ; boala Paget, malformaţii ale articulaţiei cervicooccipitale. – Afecţiuni inflamatorii : meningite, encefalite. – Afecţiuni vasculare : hemoragii cerebrale, subarahnoidiene ; ramolismente cerebrale ; encefalopatia hipertensivă ; arterioscleroza cerebrală ; trombozele venoase cerebrale ; tromboflebita sinusului cavernos ; fistula carotido-cavernoasă. – Traumatisme craniocerebrale.
2. *Cauze orbitale*	– Tumori : congenitale, vasculare, seria hematopoietică, conjunctive benigne, parazitare, glanda lacrimală, de nerv optic, osoase.
3. *Cauze oculare*	– Hipotonia oculară. – Decolare seroasă a neuroepiteliului (juxtapapilar).
4. *Cauze generale*	*a)* Boli generale : – cu determinări nervoase ; – intoxicaţii (exogene, endogene) ; – boli metabolice, de nutriţie, carenţiale, avitaminoze ; – boli alergice ; – alte cauze : transfuzii ; encefalita paraneoplazică. *b)* Boli ale diverselor sisteme, aparate şi organe : – sistemul nervos (scleroze în plăci, poliomielita) ; – coloana vertebrală (tumori medulare, puncţii lombare, rahianestezie) ; – cardiovascular ; – renal (nefropatie vasculară ; glomerulonefrită) ; – endocrin (hipo- şi hipertiroidism ; hipoparatiroidism ; insuficienţă corticosuprarenală) ; – hematologic ; – colagenoze.

– blocajul vaginal unilateral cu blocarea comunicării între spaţiul perioptic şi spaţiul subarahnoidian (meningite bazale) ;

– anomalia venei centrale retiniene la intrarea în nervul optic, o dispunere asimetrică a sinusului transvers sau a sistemului său de anastomoze, cît şi o tromboză unilaterală a sinusurilor durale ;

– atrofia optică unilaterală ;

– cauze orbitare.

c) **Edemul papilar concomitent cu atrofia optică.** În cursul unui meningiom olfactiv sau de jugum sfenoidal apare o atrofie determinată de compresia directă a nervului optic. Papila este parţial decolorată, cu marginile şterse, venele dilatate, sinuoase şi arterele subţiri. Oftalmoscopic nu se poate face un diagnostic între o atrofie postedem şi o atrofie care evoluează concomitent cu edemul papilar. Dacă cefaleea, vertijul şi celelalte manifestări de HIC preced tulburările vizuale este posibilă o evoluţie a edemului spre atrofie optică.

d) **Edemul papilar în funcţie de vîrstă.** La persoanele în vîrstă edemul papilar prezintă o frecvenţă mai mică şi cu o manifestare oftalmoscopică mai discretă. După Monro (1979) edemul discului optic prin HIC apare cu o frecvenţă de 81% la copii între 1 şi 5 ani şi 43,5% la subiecţii cuprinşi între vîrsta de 60 şi 70 de ani.

e) **Sindromul Foster Kennedy.** Descris de Foster Kennedy în 1911, sindromul a făcut ulterior obiectul a numeroase descrieri şi studii clinice. În prezent, prin sindromul Foster Kennedy înţelegem gruparea următoarelor

Scanned with OKEN Scanner

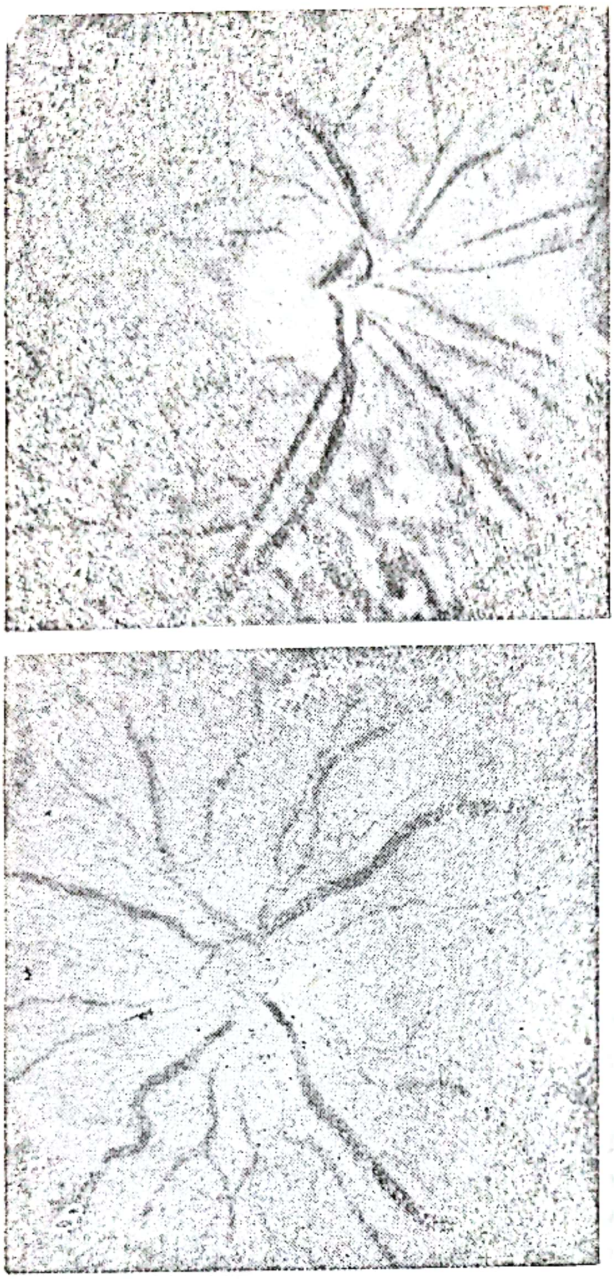

Fig. 2.49. Sindrom Foster Kennedy. Atrofie papilară OD (A) ; edem papilar OS (neuropatie optică ischemică) (B).

simptome : atrofie optică primitivă unilaterală, anosmie de aceeaşi parte, edem al discului optic contralateral (fig. 2.49).

Frecvenţa sindromului este rară. Bonamour îl constată în 10 cazuri din 638 de bolnavi, iar Skrzypczac (1967) în 19 din 2 000 de cazuri.

Diagnosticul clinic se susţine pe baza triadei simptomatice.

– *Atrofia optică unilaterală* este consecinţa comprimării directe a nervului optic intracranian de o tumoră cu localizare de aceeaşi parte sau de vecinătate. Ea se însoţeşte de scăderea acuităţii vizuale cu scotom central. Pentru a explica lezarea selectivă a fasciculului macular, Desvignes (1951) invocă localizarea acestuia la periferia nervului optic, în regiunea anterioară chiasmei. În unele cazuri compresia nervului optic se poate realiza indirect.

Absenţa edemului papilar de partea atrofiei, deşi există sindromul de HIC, se explică prin mai multe ipoteze, care toate însă au la bază absenţa sau diminuarea patului vascular capilar şi atrofia fibrelor nervului optic : absenţa fluxului axoplasmic, imposibilitatea devierii fluxului sanguin din zona retrolaminară în cea prelaminară, absenţa tulburărilor metabolice. Funcţional atrofia optică poate evolua de la scotomul central la modificări perimetrice cu cecitate. În precizarea diagnosticului are o importanţă faptul că atrofia optică precede în general apariţia edemului discului optic contralateral în perioade de timp variabile şi că edemul discului optic o dată constituit se poate bilateraliza (inegal) sau să evolueze la rîndul lui spre atrofie.

– *Anosmia* constatată de aceeaşi parte cu atrofia discului optic este cauzată de comprimarea nervului olfactiv.

– *Edemul discului optic contralateral* este consecinţa sindromului de HIC şi se constituie după instalarea atrofiei nervului optic de partea opusă. Acesta prezintă caracteristici oftalmoscopice similare celui din opticopatiile edematoase bilaterale.

Etiologia sindromului este multiplă (tabelul nr. 2.3).

Etiologia tumorală reprezintă o frecvenţă de 75%, iar cea netumorală o frecvenţă de 25%. Tumorile etaju-

Scanned with OKEN Scanner

TABELUL Nr. 2.3

ETIOLOGIA SINDROMULUI FOSTER KENNEDY (BONAMOUR)

Etiologie tumorală	%
Tumori de lob frontal	34
Tumori de șanț olfactiv	16
Meningiom de aripă mică	14,7
Tumori de fosă cerebrală medie	8
Etiologie netumorală	**%**
Arterioscleroză	31,4
Arahnoidită optochiasmatică	21,6
Anevrism carotidian	5,5
Meningită posttraumatică	5,5
Alterații vasculare (aterom carotidian)	5.5
Sifilisul cerebral	3,6
Hidrocefalie	3,6
Maladia Paget	1,8
Cauze nedeterminate	13,5

lui anterior, cu deosebire cele cu localizare la nivelul lobului frontal sînt invocate frecvent în etiologia sindromului Foster Kennedy. Dintre aceste tumori un loc important îl ocupă meningioamele care pot avea ca punct de plecare tuberculii selari, șanțul olfactiv și aripa mică a sfenoidului (meningioamele micii aripi a sfenoidului sînt tolerate mult timp, dar rămîn totuși progresive). Deși se semnalează această frecvență a sindromului în tumorile de lob frontal, totuși autori ca Jefferson (1945) din 100 de tumori de lob frontal nu găsește acest sindrom decît în 14 cazuri. Tumorile cu localizare posterioară sau cerebrală se însoțesc foarte rar de acest sindrom. Bonamour explică patogenia sindromului în localizările tumorale posterioare prin mai multe mecanisme : edem cerebral a emisferului omolateral, distensia ventriculului III, patul vascular format de carotidă și artera cerebrală anterioară.

Dintre cauzele netumorale arterioscleroza și arahnoidita optochiasmatică reprezintă frecvența cea mai crescută. În 13,5% din cazuri etiologia sindromului nu este precizată. În privința diagnosticului diferențial trebuie să se aibă în vedere cadrul nosologic bine determinat al sindromului. Nu trebuie înglobate în acest sindrom aspectele de atrofie și edem papilar controlateral cauzat de procese diferite, nevritele optice bilateral cu decalaje evolutive sau chiar edemul discului optic prin hipertensiune intracraniană, dar cu decalaj evolutiv.

Valoarea localizatoare a sindromului rămîne relativă, atît timp cît patogenia sa este posibilă prin localizări de la distanță.

Pseudosindromul Foster-Kennedy este atribuit unei atrofii optice de o parte și edem al discului de partea opusă, consecința unei neuropatii optice ischemice anterioare. Sindromul este produs prin afectarea nervului optic al celui de al doilea ochi, după ce în prealabil afecțiunea a interesat ochiul opus, aflat deja în stadiul de atrofie optică. Denumirea corectă a acestui aspect clinic ar fi de „sindrom Foster Kennedy de natură vasculară" (Buznă, 1980).

f) **Staza papilară asociată cu hemoragii retino-vitreene.** O formă particulară de stază papilară este aceea asociată cu hemoragii mari retino-vitreene și se întîlnește în hemoragia subarahnoidiană. Hemoragia subarahnoidiană constituie o extravazare sanguină acută produsă în special de o malformație vasculară (anevrisme, angioame) dar și de o afecțiune sistemică infecto-contagioasă, toxică, cardiovasculară, sindroame hemoragipare, unele tumori.

Examenul a 60 bolnavi cu hemoragie subarahnoidiană ne-a arătat modificări ale fundului de ochi în 9 observații (15%). În observațiile noastre hemoragia subarahnoidiană a fost

Scanned with OKEN Scanner

Tabelul Nr. 2.4

TABEL REZUMATIV AL OBSERVAȚIILOR CU SINDROM TERSON

Nr. caz	Sex	Virsta	Debut		Tensiune arterială	Examen neurologic	L.C.R.	Examen ocular	Evoluție
			Coma						
1	M	54	–	+	150 90	Semne meningeale +	Hemoragic	Hemoragii retiniene și perivasculare	++
2	M	66	+	–	180 90	Semne meningeale + Semne piramidale ++	Xantocromic	Stază papilară hemoragică Hemoragii preretiniene OS	+
3	M	40	+	–	130 70	Semne meningeale +++ Tulburări psihice +	Xantocromic	Stază papilară AO Hemoragii perivasculare	++
4	F	48	–	+	140 190	Semne meningeale + Deficit motor stg. +	Hemoragic	Stază papilară AO Hemoragii peripapilare OS	++
5	F	65	+	–	200 190	Semne meningeale +++	Hemoragic	Stază papilară hemoragică Hemoragii preretiniene AO	Exitus
6	F	51	+	–	230 110	Semne meningeale ++	Xantocromic	Stază papilară OS Hemoragii retiniene perivasculare OD	Exitus
7	F	51	+	–	200 100	Semne meningeale + Deficit motor +	Hemoragic	Stază papilară AO Hemoragii preretiniene OD Hemoragii retiniene OS	+
8	F	51	–	+	190 100	Semne meningeale +++ Deficit motor +	Hemoragic	Stază papilară AO Hemoragii retiniene OS	++
9	F	41	–	+	130 80	Semne meningeale ++ Deficit motor +	Hemoragic	Hemoragii retiniene perivasculare OS	++

Scanned with OKEN Scanner

secundară unor malformații vasculare cerebrale în 4 observații și prin accidente vasculare la vechii hipertensivi în 5 observații. Debutul afecțiunii a fost brusc, cu stare comatoasă în 5 observații și hipertensiune intracraniană în 4 observații. Examenul neurologic a arătat semne meningeale în toate observațiile la care s-au adăugat semne piramidale în 5 observații. Examenul lichidului cefalorahidian a fost hemoragic sau xantocromic în toate observațiile (tabel 2.4).

Examenul fundului de ochi a arătat hemoragii retiniene peripapilare (gradul I și II) în 9 observații și retiniene și preretiniene (gradul III) în 3 observații. Staza papilară a fost constatată în 7 observații și anume în 6 dispuse bilateral și în o observație unilateral. La 2 bolnavi staza papilară a fost asociată cu numeroase hemoragii peripapilare și retiniene luînd aspect de stază hemoragică (fig. 2.50). Atît staza papilară cît și hemoragiile retiniene s-au resorbit treptat în zilele care au urmat hemoragiei subarahnoidiene.

Moro (1954), într-un studiu amplu pe care îl consacră aspectului fundului de ochi în hemoragiile subarahnoidiene, arată că atît edemul cît și hemoragiile retiniene și preretiniene sînt benigne și atunci cînd bolnavul supraviețuiește se resorb în cîteva zile. În unele cazuri de deces constată hemoragii intravaginale, perioptice, dispuse în special intradural și mai rar hemoragii la nivelul leptomeningelui. Vasele centrale a retinei apar pline cu sînge ; la nivelul retinei constată focare hemoragice dispuse imediat sub limitanta internă între stratul fibrelor optice și stratul plexiform intern. La nivelul acestor hemoragii vasele au pereți discontinui, iar în vecinătatea lor se constată grămezi de hematii. În regiunea peripapilară fibrele nervoase sînt disociate de edem.

Ca patogenie s-a incriminat faptul că sîngele fuzat în spațiul subarahnoidian al endocraniului poate ajunge intraocular prin tecile nervului optic. S-a constatat însă că nu există un raport de continuitate între aceste două hemoragii, globul ocular fiind perfect închis prin fibrele nervului optic și lama criblată. Spațiul subarahnoidian fiind închis la nivelul sclereticei, lichidul cefalorahidian circulă numai



Fig. 2.50. Stază papilară hemoragică ambii ochi. Hemoragii papilare și peripapilare (AO) ; hemoragie preretiniană (OS).

Scanned with OKEN Scanner

pînă la papilă. Ipoteza cea mai admisă este că revărsatul subarahnoidian antrenează o hipertensiune intracraniană cu stază papilară şi hitertensiune în sinusurile durei mater cu stază venoasă retrogradă în vena centrală a retinei şi de aici în venele retiniene. Aceasta declanşează la nivelul capilarelor tendinţă la hemoragie :

Hipertensiune intracraniană	→	**stază papilară**
Hipertensiune în sinusurile durale	→	**hemoragii retinovitreene prin stază venoasă**
Hipertensiune intracraniană + hipertensiune în sinusurile durale	→	**stază papilară cu hemoragii retinovitreene**

Cel mai frecvent hemoragiile intraoculare sînt retiniene, de gradul I şi II, dar ele pot fi şi preretiniene şi vitreene, de gradul III. Hemoragia vitreeană este frecvent bilaterală şi arată întotdeauna o hemoragie subarahnoidiană importantă a cărei cauză este cel mai adesea ruperea unui anevrism a poligonului Willis localizat în special la artera comunicantă anterioară.

În ceea ce priveşte staza papilară, Moro arată că din 37 hemoragii subarahnoidiene edemul a fost prezent în 22 cazuri din care 21 bilateral şi a constituit manifestarea oftalmoscopică cea mai frecvent întîlnită.

Diagnosticul diferenţial al opticopatiei edematoase

Diagnosticul de opticopatie edematoasă, cu deosebire prin HIC este dificil în perioada de debut, uşor în perioada de stare, redevenind dificil în perioada de atrofie.

Diagnosticul de edem al discului optic prin HIC este sugerat de aspectul oftalmoscopic, bilateralitatea leziunilor, evoluţie lentă şi dezacordul dintre modificările oftalmoscopice pregnante şi tulburările vizuale minime. Sourdille rezumă acest aspect astfel : „semne fizice fără semne funcţionale, egal stază papilară ; semne fizice cu semne funcţionale, egal nevrită".

Fără a anticipa discuţia acestor percepte putem afirma relativitatea lor. Acuitatea vizuală nu este întotdeauna normală în faza de debut a edemului discului optic pur, ea putînd fi uneori scăzută (edem macular asociat, hemoragii sau exsudate maculare, lezarea căilor optice intracraniene prin leziuni cerebrale). Totodată, în unele forme de papilită acuitatea vizuală poate fi mai puţin scăzută sau chiar normală (integritatea fasciculului macular).

Problemele de diagnostic diferenţial sînt multiple. Noi departajăm afecţiunile care impun acest diagnostic diferenţial în trei grupe :

- afecţiuni congenitale ;
- afecţiuni ale discului optic ;
- alte afecţiuni.

Afecţiuni congenitale

Din această grupă amintim : aspecte structurale particulare ale discului optic, ametropiile, verucozităţile hialine, fibrele de mielină, tulburările de dezvoltare a mezenchimului regiunii papilare.

Prin particularităţile lor histologice aceste afecţiuni sugerează din punct de vedere oftalmoscopic un edem al discului optic, motiv pentru care au fost denumite şi „false edeme papilare".

Scanned with OKEN Scanner

În cele ce urmează nu vom descrie în detaliu particularităţile acestor afecţiuni, ele fiind prezentate în capitole separate.

1. **Aspecte structurale particulare ale discului optic.** Acestea se referă la caracteristici oftalmoscopice ale marginilor papilare, cu deosebire nazal, unde datorită condensării traseului fibrelor optice, acestea formează o ridicătură, cu o cudare a vaselor, putînd simula un edem papilar. Marginile superioare şi inferioare ale discului optic în zona atingerii vaselor centrale, pot prezenta acelaşi aspect prin modificările tisulare şi mezenchimale.

2. **Ametropiile.** Deşi aspectul de pseudoedem se poate constata şi în miopie sau astigmatism, hipermetropia ridică probleme de diagnostic diferenţial mai importante.

Hipermetropia cu valori cuprinse între 8 şi 10 dioptrii poate prezenta un aspect oftalmoscopic care să sugereze un edem al discului optic. Oftalmoscopic papila apare de culoare roz-roşu în centru, cu marginile uşor proeminente (maximum 2 dioptrii) şi înconjurate de un aspect cromatic cenuşiu şi striat, în zona retinei juxtapapilare (aspect „în cocardă").

Suportul histologic a acestor modificări este dat de un exces al ţesutului nevroglic sau o strîngere a canalului scleral (fimoză papilară).

Ceea ce tranşează diagnosticul este prezenţa viciului de refracţie, localizarea aspectului „edematos" la nivelul suprafeţei papilare, nedepăşind limitele sale, caracteristicile edemului adevărat, absenţa hemoragiilor, exsudatelor, dizarmonii fotometrice şi a evoluţiei particulare a sindromului de HIC (fig. 2.51).

3. **Verucozităţile hialine.** Verucozităţile hialine ale discului optic prezintă interes clinic tocmai prin confuziile diagnostice pe care le poate produce cu opticopatiile edematoase şi în primul rînd cu cele generate de HIC.

Examenul oftalmoscopic este edificator în formele exteriorizate : bomba-

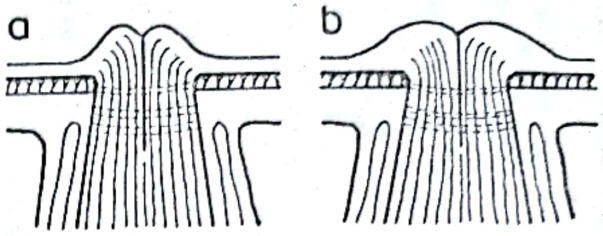

Fig. 2.51. Diagnostic diferenţial între pseudoedemul papilar (a) şi edemul papilar (b). În pseudoedemul papilar „edemul" este localizat la nivelul suprafeţei papilei (Sachsenweger, 1979).

rea discului optic cu uşoară ştergere a marginilor sale, granule alb-gălbui, translucide, grupate în două-trei grămezi, localizate de regulă în treimea externă a discului optic. În formele de drusen profund, aspectul poate simula edemul prin HIC, cu atît mai mult că el poate fi însoţit de scăderea acuităţii vizuale, modificări ale cîmpului vizual şi hemoragii papilare şi peripapilare.

Diagnosticul diferenţial se susţine pe o serie de examene complementare : biomicroscopie, angiofluorografie, cîmp vizual, tomografie computerizată, context clinic şi evolutiv, ancheta genetică. Particularităţile acestor examene în drusenul discului optic au fost descrise mai sus.

4. **Fibrele de mielină.** Excesul de mielinizare permite evidenţierea fibrelor de mielină sub aspectul unor fascicule albe, cu punct de plecare de la marginile papilei, acoperind adesea vasele papilare şi dispărînd apoi la mică distanţă de discul optic (fig. 2.52). Diagnosticul diferenţial este conturat prin următoarele : unilateralitate (frecventă) ; asocierea cu alte malformaţii (sindrom discrazic, oxice-

Scanned with OKEN Scanner

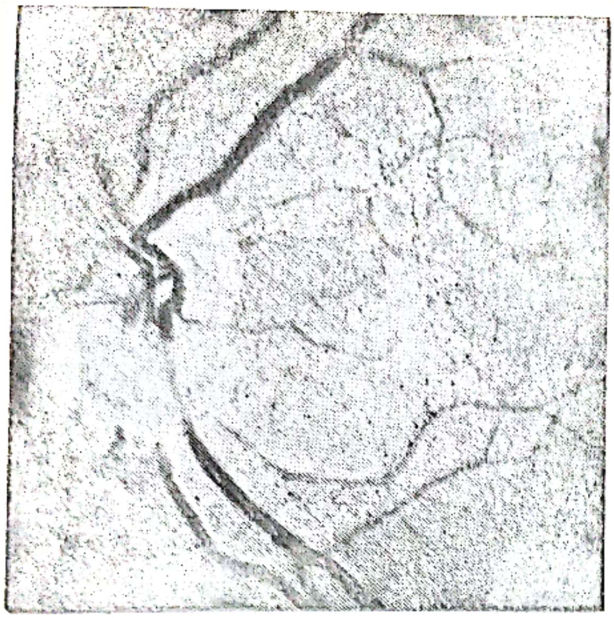

Fig. 2.52. Fibre mielinice localizate la nivelul papilei.

falie) ; pata Mariotte mărită, dar fără disarmonie fotometrică, impregnare precoce cu fluoresceină.

Bonamour (1968) atrage atenția asupra particularității aspectului oftalmoscopic a fibrelor mielinice la oamenii în vîrstă, cînd acestea devin de un galben-șters, putînd fi confundate cu un edem. Retinofotografia în infraroșu pune în evidență aspectul mielinic.

5. **Tulburări în dezvoltarea mezenchimului discului optic.** Acestea reprezintă relicvele unei resorbții incomplete a papilei Bergmeister : persistența canalului Cloquet și a arterei hialoide, chisturi papilare, voaluri prepapilare etc. Stabilirea unui diagnostic nu este în afara posibilităților unui oftalmolog cu o experiență obișnuită.

Afecțiuni ale discului optic

Din această grupă aparțin neuropatiile optice : papilita sau neuropatia juxtabulbară, tumorile papilei, neuropatia optică ischemică anterioară.

1. **Papilita.** Caracteristicile clinice ale papilitei se rezumă la următoarele aspecte :

– scăderea acuității vizuale datorită unei lezări a fibrelor optice de la începutul afecțiunii ;

– modificări ale cîmpului vizual, cu deosebire scotom central și deficitele fasciculare ;

– unilateralitatea modificărilor, durerile oculare, modificările papilare ;

– aspectul oftalmoscopic (edem al papilei de proeminență mică, hemoragii și exsudate, tulburarea vitrosului papilar) ;

– aspectul angiofluorografic (discretă impregnare a vaselor papilare cu excepția vaselor centrale, absența modificărilor de stază, localizarea fluorescenței la nivelul suprafeței papilare) ;

– modificările electrofiziologice (potențialul evocat occipital, prelungirea timpului retinoocipital, scăderea frecvenței de fuziune) ;

– absența alterării stării clinice generale.

Deși pregnante, aceste modificări, în unele cazuri, nu pot fi tranșante în stabilirea unui diagnostic diferențial dintre opticopatiile edematoase cu deosebire prin HIC și neuropatiile inflamatorii. În acest sens excepțiile pot apărea la nivelul fiecărui simptom.

Acuitatea vizuală poate fi scăzută și în staza papilară, uneori chiar la debut, prin leziunea căilor optice intracraniene, sau modificări maculare secundare. Totodată papilita poate păstra o acuitate vizuală normală în absența lezării fasciculului macular.

Modificările cîmpului vizual pot avea elemente comune prin mărirea petei oarbe sau strîmtorări periferice.

Unilateralitatea modificărilor oculare poate exista și în staza papilară într-un număr mare de cazuri (19%) : atrofie optică unilaterală, hipotonie sau hipertonie unilaterală, tumori cranioorbitare cu localizări particu-

Scanned with OKEN Scanner

lare, anomaliile congenitale unilaterale ale tecilor nervului optic).

Durerile oculare nu sînt prezente în toate cazurile cu neuropatie juxtabulbară.

Tulburările pupilare pot apărea și în diferite faze evolutive ale stazei papilare ca o consecință a fenomenelor de HIC sau a atrofiei optice poststază.

Modificările oftalmoscopice și angiofluorografice prezintă particularități tranșante. Cu deosebire angiofluorografia în papilită nu evidențiază elementele caracteristice stazei papilare, consecința blocării fluxului axoplasmic și a tulburărilor vasculare : dilatările și microanevrismele rețelei capilare papilare, tulburările de permeabilitate.

Alterarea stării generale, specifică edemului discului optic prin HIC, poate exista și în cazul unor nevrite juxtabulbare, în care factorul etiologic poate produce și leziuni ale encefalului (sifilisul, tuberculoza etc.).

2. **Tumorile discului optic.** În anumite stadii evolutive, cu deosebire la debut, tumorile discului optic prin aspectul lor oftalmoscopic pot îngreuna diagnosticul diferențial. Astfel tumorile vasculare (hemangiomul discului optic), melanomul juxtapapilar, tumorile pigmentate ale discului optic cu deosebire formele laminare sau prelaminare pot crea greutăți diagnostice. Angiofluorografia aduce de obicei elemente semiologice suficiente în precizarea diagnosticului (fig. 2.53).

3. **Neuropatia optică ischemică anterioară.** Afecțiunea evoluează cu scăderea acuității vizuale, edem ischemic total sau segmentar, modificări campimetrice particulare, cît și asocierea frecventă cu hipertensiunea arterială, boala Horton sau arterioscleroză. După o evoluție de cîteva săptămîni se instalează atrofia discului optic.

Fig. 2.53. Melanom malign coroidian cu invazie secundară la nivelul papilei.

Alte cauze

În această grupă am inclus : obliterarea venei centrale retiniene, coroidita juxtapapilară, hipertensiunea arterială, congestia simplă a papilei.

1. **Obliterarea venei centrale a retinei.** Aceasta poate realiza prin staza venoasă accentuată aspectul unui edem al discului optic unilateral. Spre deosebire însă de acesta, în obliterarea venei centrale retiniene, modificările oftalmoscopice (edemul, dilatările și sinuozitățile venoase, hemoragiile în flacără, exsudatele etc.) se extind în regiunea maculară sau pînă la periferia fundului de ochi (fig. 2.54). Totodată menționăm aspectul discret al modificărilor papilare (menținerea excavației fiziologice, ștergerea moderată a marginilor papilare), intensitatea modificărilor hemoragice, cît și dinamica diferită a instalării modificărilor oftalmoscopice. Știut fiind că în edemul discului optic prin HIC în prima etapă apar modificările datorită stazei fluxului axoplasmic (discretă congestie papilară, edem moderat, acuitate vizuală normală) și în etapa următoare modificările vasculare se-

Scanned with OKEN Scanner



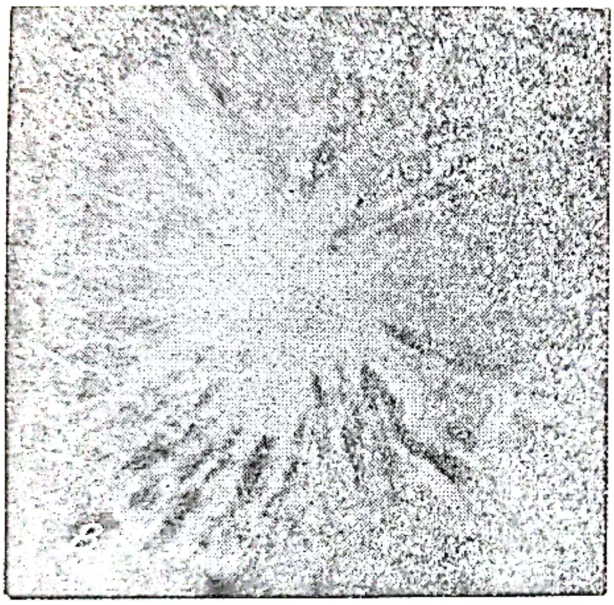

Fig. 2.54. Obliterare de venă centrală a retinei. Retinografie (A) ; angiofluorografie (B).

cundare. Angiofluorografia arată în obliterările de venă centrală retiniană o prelungire a timpului braţ-retină şi a timpului venos retinian, modificările traseului şi calibrului vascular pe zone întinse, cît şi prezenţa zonelor de ischemie retiniană, a microanevrismelor, vaselor de neoformaţie, circulaţiei de supleanţă în stadiul de evoluţie sechelară.

Fig. 2.55. Corioretinită juxtapapilară. Angiofluorografie.

2. **Coroidita juxtapapilară.** Prin implicarea reţelei vasculare a discului optic, coroidita juxtapapilară este responsabilă de prezenţa unui edem al discului optic, edem care poate îngreuna un diagnostic diferenţial cu opticopatia edematoasă. Ceea ce este particular însă coroiditei juxtapapilare, este prezenţa edemului la nivelul discului optic şi a retinei juxtapapilare, mai accentuat la nivelul focarului coroidian. Modificările de cîmp vizual prezintă un deficit fascicular, avînd punctul de plecare la nivelul petei oarbe şi extinderea spre periferie. Aspectul angiofluorografic este în funcţie de gradul edemului papiloretinian, tulburărilor de permeabilitate şi stadiului de evoluţie clinică (fig. 2.55). Se constată blocarea fluorescenţei coroidiene şi papilare în sectorul corespunzător edemului inflamator. Discrete dilatări capilare papilare în sectorul lezat. Hiperfluorescenţă tardivă, datorită tulburărilor de permeabilitate vasculară localizată, atît la nivelul papilei, cît şi în zona juxtapapilară.

3. **Hipertensiunea arterială.** Hipertensiunea arterială cu evoluţie ma-

Scanned with OKEN Scanner

lignă poate prezenta confuzii diagnostice prin edemul papilar secundar. Modificările oftalmoscopice de retinopatie hipertensivă, prezența hipertensiunii arteriale, valorile ridicate ale tensiunii arterei oftalmice, cît și contextul clinic pot stabili diagnosticul etiologic.

4. **Congestia simplă a papilei.** Puncția lombară, radioterapia, reacțiile meningeene pot produce o congestie a discului optic a cărei evoluție ulterioară poate transa însă diagnosticul diferențial.

Prognostic

Prognosticul este în funcție de etiologie. Local suferința nervului optic retrocedează o dată cu îndepărtarea cauzei. În cazurile vechi poate persista o atrofie optică postedem. Fiind vorba de hipertensiune intracraniană nu se va face puncție pentru a nu se produce angajarea temporală sau cerebeloasă.

Tratament

Tratamentul etiologic vizînd îndepărtarea tumorii. În absența unei etiologii precise sau pînă la operație se face un tratament medical simptomatic. Injecții de două ori pe zi cu sulfat de magneziu 15%, manitol 20%, 500 ml. Se va avea în vedere că prezența unui hematom intracranian poate agrava decompresia cerebrală. Se mai poate administra glicerol oral 1,5 g/kg corp diluat cu apă și adiționat cu produse agreabile (sirop de fructe). Se poate repeta doza zilnic sau la 2–3 zile.

Se poate administra cortizon cu acțiune antiinflamatorie, antiexsudativă și antialergică.

Tratamentul chirurgical este totdeauna indicat. Netratată staza papilară duce la atrofie optică cu artere filiforme, reducerea cîmpului vizual cu scăderea vederii pînă la cecitate totală.

Scanned with OKEN Scanner

Neuropatia optică

Termenul de „*neuropatie optică*" a fost propus de Walsh (1974), Hayreh (1977) şi Van Effenterre şi col. (1978), el fiind un termen general care grupează un număr de afecţiuni cu etiologii diferite, caracterizate prin scăderea acuităţii vizuale, lezarea primitivă a fibrelor nervului optic şi prezenţa sau absenţa modificărilor papilare. Termenul înglobează noţiuni ca *papilita sau nevrita juxtabulbară, nevrita retrobulbară, edemul papilar asociat (l'oedème papillaire accompagné), nevrită optică (optic neuritis), edemul papilar (papilenoedem sau papillenschwellung).*

Într-un fel termenul de „neuropatie optică" este opus celui de „opticopatie edematoasă" (stază papilară, *l'oedeme papillaire, papilloedema, Staungspapille*) care grupează, după cum am văzut, afecţiuni de etiologii diferite, caracterizate prin absenţa modificărilor acuităţii vizuale, fără lezarea primitivă a fibrelor nervului optic şi prezenţa edemului papilar.

Noi am adoptat termenul de „neuropatie optică" considerîndu-l adecvat în practica clinică. El este un termen general, grupînd afecţiuni cu etiologii, mecanisme şi localizări diferite, avînd însă comun o deteriorare a acuităţii vizuale şi prezenţa (sau absenţa) modificărilor papilare.

Prezentarea afecţiunilor din această grupă de patologie nu este uşoară întrucît criteriile de clasificare sînt multiple (semiologice, etiologice, patogenice) şi adesea nesuprapozabile.

Van Effenterre şi col. (1978) au propus o *clasificare a neuropatiilor optice* bazată pe criterii semiologice şi etiologice :

– *criterii semiologice :*

– papilă normală : neuropatie optică retrobulbară ;

– papilă edematoasă : neuropatie optică edematoasă ;

– papilă decolorată : neuropatie optică atrofică ;

– *criterii etiologice :*

– neuropatie optică : inflamatorie, degenerativă, ischemică, metabolică, toxică, traumatică, tumorală, postedematoasă (prin HIC prelungită).

Deşi complexă, această clasificare nu este perfectă. Ca orice clasificare ea nu poate, cum este şi firesc, a înfloba şi compartimenta toate afecţiunile nervului optic. Aceasta este explicabil întrucît aceeaşi formă etiologică poate da forme de manifestare diferite, forme etiologice diferite pot da acelaşi tip de nevrită, iar, pe de altă parte, unele forme clinice se pot transforma, în evoluţia lor, în alte forme clinice.

În ceea ce ne priveşte, bazaţi pe criterii didactice, semiologice, etiologice şi de tradiţie am unificat formele de neuropatie optică, în şase capitole de patogenie : neuropatia optică juxtabulară, neuropatia optică retrobulbară, neuropatia optică vasculară, neuropatia optică tumorală, neuropatie optică traumatică şi neuropatia optică atrofică.

1. *Neuropatia optică juxtabulbară.* Aceasta se caracterizează prin scăderea acuităţii vizuale şi modificări

Scanned with OKEN Scanner

papilare. Am evitat termenul propus de Van Effenterre şi col. de „neuropatie optică edematoasă", acesta fiind un termen general, pretînd la confuzii şi nefiind încetăţenit în practica clinică din ţara noastră.

2. *Neuropatia optică retrobulbară.* Caracterizată prin scăderea acuităţii vizuale şi absenţa modificărilor papilei nervului optic. Ne-am limitat în a grupa în această categorie un număr de 5 forme etiologice : inflamatorie, toxică, demielinizantă, ereditară şi unele forme particulare.

Restul celor 4 forme de neuropatie optică, deşi prezintă aceleaşi particularităţi clinice ca şi neuropatia optică retrobulbară (scăderea acuităţii vizuale şi prezenţa sau absenţa modificărilor papilare) le-am compartimentat „în afara" grupei neuropatiei optice retrobulbare, întrucît prezintă caracteristici clinice şi patogenice deosebite. Aceste forme sînt următoarele :

3. *Neuropatie optică vasculară.*
4. *Neuropatie optică tumorală.*
5. *Neuropatie optică traumatică.*
6. *Neuropatie optică atrofică.*

Propunerea unei noi clasificări sau încadrări a afecţiunilor nervului optic a fost necesară şi impusă de noile cunoştinţe asupra anatomiei, fiziologiei nervului optic, cît şi asupra patogeniei şi clinicii afecţiunilor sale. Van Effenterre şi col. (1978) apreciau că o critică a vechii terminologii acordate afecţiunilor nervului optic este justificată prin dificultăţile de utilizare imediată în practica clinică, îndepărtarea terminologiei de suportul ei real şi de multiplicitatea acestor termeni. Îndepărtarea terminologiei de la sensul ei real se poate exemplifica prin noţiunea de „nevrită optică" care deşi ar trebui să exprime doar o cauză inflamatorie, ea înglobează şi afecţiuni de nerv optic cu alte etiologii (toxică, degenerativă, tumorală etc.).

În acest sens termenul de „neuropatie optică", prin departajarea sa de noţiune etiologică, patogenică sau de localizare, devine comprehensibil tuturor medicilor şi utilizabil în clinică.

Neuropatia optică juxtabulbară

Neuropatia optică juxtabulbară (nevrita juxtabulbară, papilita) presupune o localizare a procesului patologic la nivelul segmentului intraocular a nervului optic, fiind caracterizată clinic prin scăderea acuităţii vizuale şi prezenţa modificărilor oftalmoscopice la nivelul papilei.

Termenul de „juxtabulbar" derivă, în acest context, din clasificarea *„longitudinală"* a proceselor patologice ale nervului optic : *nevrită juxtabulbară* (localizarea procesului patologic la nivelul porţiunii anterioare a nervului optic) ; *nevrită retrobulbară* (localizarea procesului patologic posterior de intrarea vaselor centrale în nervul optic).

Totodată trebuie subliniat faptul că papila nu reprezintă o porţiune izolată a nervului optic. Din punct de vedere anatomic papila constituie o zonă de tranziţie între corioretină, pe de o parte, meninge şi encefal, pe de altă parte. Din acest motiv papilitele se însoţesc frecvent de inflamarea structurilor vecine şi se manifestă rar ca fenomene patologice izolate. Din punct de vedere fiziologic nervul optic nu este decît un cordon de substanţă albă. Ca şi la nivelul sistemului nervos central, structuri ontogenic asemănătoare (meningele, tecile nervului optic, urechea internă) reacţionează concomitent la agresiunea agenţilor patogeni. Inflamaţia simul-

Scanned with OKEN Scanner

tană a diferitelor organe este frecvent întîlnită, fără a fi o propagare directă a procesului infecțios de la o structură la alta. De aici fenomene atît de complexe de uveopapilite cu leziuni labirintice, uveo-meningo-papilite, neuro-opticomielite sau uveo-meningo-nevraxită.

Simptomatologie

Simptome subiective

Scăderea acuității vizuale. Aceasta constituie un semn important în contextul clinic al neuropatiei optice juxtabulbare. Afecțiunea se poate instala brusc, avînd o evoluție rapidă spre agravare sau, dimpotrivă, lentă, durînd săptămîni sau chiar luni. Gradul de afectare a scăderii vederii este în funcție de lezarea fasciculului macular. În cazul conservării acestui fascicul, există posibilitatea instalării neuropatiei juxtabulbare cu conservarea vederii și prezența modificărilor oftalmoscopice.

Scăderea acuității vizuale poate fi precedată sau însoțită de dureri oculare (exacerbate de mișcările globului ocular) sau de cefalee. Uneori ea este agravată de unele procese uveale asociate.

Modificările cîmpului vizual. Prezența lor atrage atenția asupra suferinței fibrelor nervului optic. Acestea sînt de două feluri :

– sindromul petei oarbe, caracteristic oricărui edem papilar (mărirea petei oarbe, pante dulci și tulburări ale disarmoniei fotometrice) ;

– deficite vasculare, proprii patologiei nervului optic : scotom central sau deficit centrat pe pata Mariotte de tip centrocecal ; deficit arciform, cuneiform, cvadrantic nazal (fig. 2.56). Strîmtorările periferice sînt consemnate mai rar.

Modificarea adaptabilității luminoase. Acestea se constată în unele cazuri cu leziuni importante ale nervului optic. Se exteriorizează prin creșterea curbei de adaptare în totalitate sau a unuia din segmente.

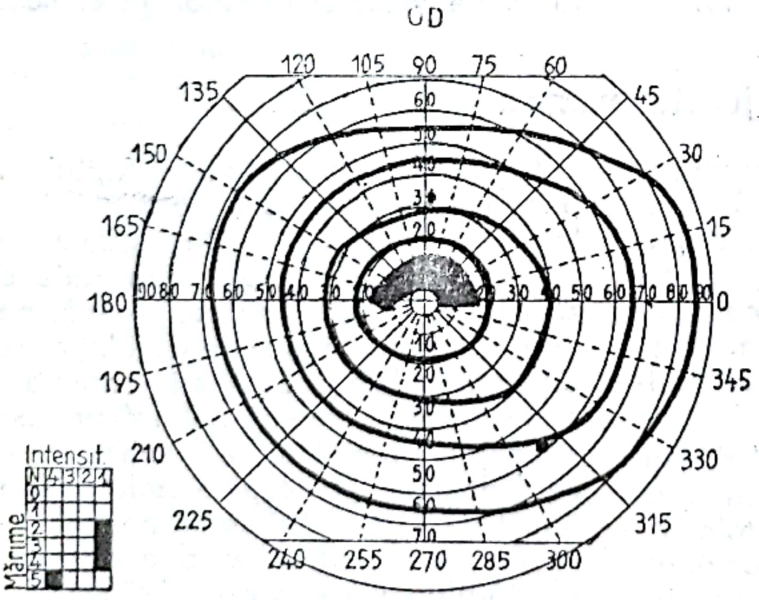

Fig. 2.56. Deficit fascicular arciform superior. Neuropatie optică juxtabulbară.

Simptome obiective

Oftalmoscopie. Suprafața discului optic apare de culoare roșie, hiperemiată, congestivă, diferențiindu-se

Fig. 2.57. Neuropatia optică juxtabulbară. Retinografie.

de retina juxtapapilară printr-un reflex luminos. Transparența papilei este scăzută, fapt considerat de unii autori ca un element de diagnostic diferențial cu staza papilară. Edemul papilar este de intensitate mai mică comparativ cu cel din staza papilară, putînd totuși depăși uneori 3–5 dioptrii (fig. 2.57). Marginile papilei sînt șterse, iar vasele retiniene centrale sînt relativ liniare la acest nivel. Comparativ cu arterele, venele par ușor dilatate. Dilatarea capilarelor prepapilare conferă uneori un aspect fals de mărire a papilei. Uneori se constată juxtapapilar exsudate și hemoragii diseminate. În cazul uveopapilitelor sau neuroretinitelor, modificările retinei juxtapapilare sînt mai intense.

În unele cazuri se constată modificarea vitrosului posterior, cu deosebire prepapilar.

Biomicroscopic se pot evidenția uneori unele precipitate la nivelul li-

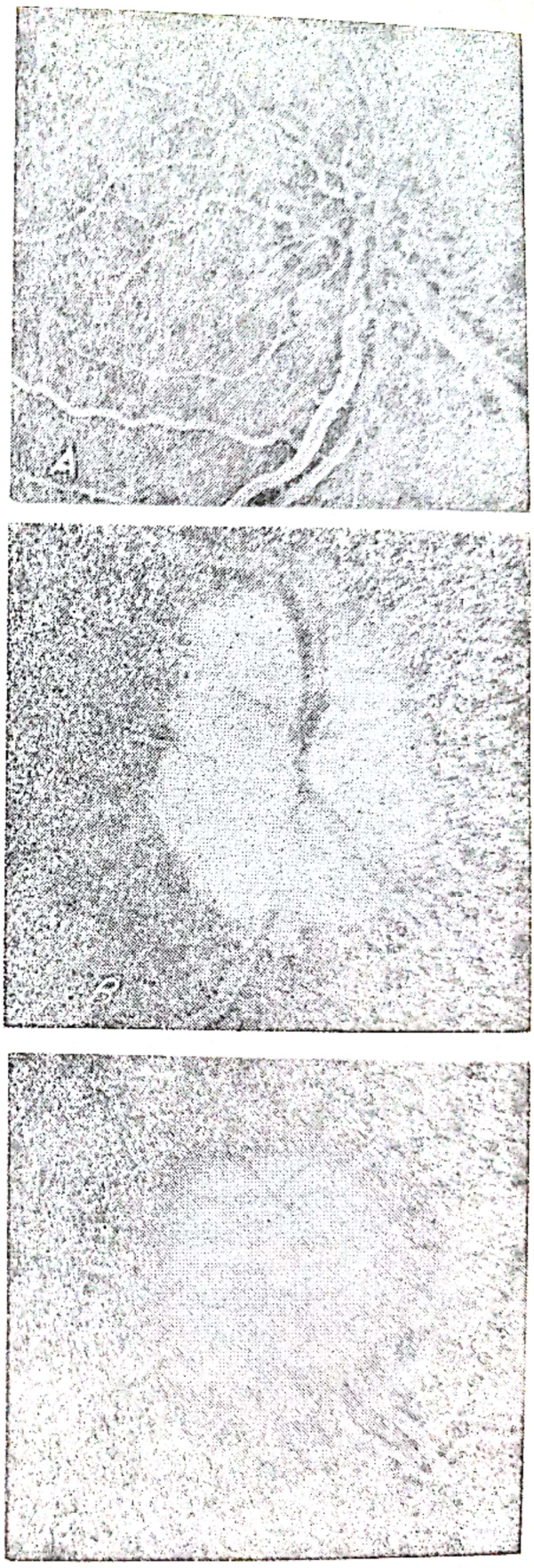

Fig. 2.58. Neuropatie optică juxtabulbară. Angiofluorografie: timp arteriovenos (A); timp tadiv (B, C) (Munteanu, 1981).

Scanned with OKEN Scanner

mitantei prepapilare şi un fenomen Tyndall prepapilar.

Angiofluorografia. În timpul arterial se constată o impregnare a reţelei capilare prepapilare. Papila, cît şi retina juxtapapilară, rămîn „întunecate" datorită edemului inflamator de la acest nivel. Dilatarea capilarelor de la nivelul suprafeţei discului optic este mai mică comparativ cu cea din staza papilară ; totodată capilarele sînt mai puţin numeroase şi nu depăşesc suprafaţa discului optic.

În faza următoare se constată fluorescenţa papilei, de intensitate mai mică comparativ cu staza papilară, localizată la nivelul suprafeţei discului optic, nedepăşind în afară limitele sale (fig. 2.58). Absenţa difuziunii fluorescenţei peste marginile discului optic este o dovadă a neparticipării directe a reţelei precapilare radiale şi a fenomenelor accentuate de stază circulatorie venoasă, **caracteristică** edemului prin HIC.

Alte semne. Examenul umorii apoase poate evidenţia hiperalbuminoză, element care este în favoarea unui proces inflamator. Existenţa hipotoniei oculare este inconstantă. Exoftalmia, atunci cînd se constată, este în faza iniţială a afecţiunii şi este de intensitate redusă (1–3 mm), dovedind o participare şi a segmentului retrobulbar.

Uneori se menţionează cefalee, durere, midriază şi epuizarea contracţiei la lumină (fenomene proporţionale cu scăderea acuităţii vizuale).

Date suplimentare semnalează modificările de simţ cromatic, scăderea frecvenţei critice de fuziune şi tulburări de potenţial evocat occipital.

Evoluţie

În evoluţia afecţiunii se disting două perioade :

– perioada iniţială, care nu depăşeşte două sau trei săptămîni ; considerată perioada acută, şi asociată cu fenomene accentuate de scădere a acuităţii vizuale ;

– perioada ulterioară, de regresie, cu o durată de 1–2 luni, cu revenirea tulburărilor funcţionale. Uneori ameliorările se pot produce brusc.

Din punct de vedere al prognosticului, evoluţia clinică are mai multe aspecte :

– favorabilă : durată 2–3 săptămîni cu normalizarea sindromului funcţional şi oftalmoscopic ;

– defavorabilă : evoluţie de 2–3 luni, fără recuperarea vederii şi cu evoluţie spre atrofie postedematoasă.

Desigur între aceste două forme extreme există şi forme cu evoluţie intermediară : deficite funcţionale cu regresie parţială şi asociere cu atrofie parţială a discului optic.

Dacă aspectul evolutiv este în funcţie, de cele mai multe ori, de etiologie, uneori poate fi în funcţie şi de factorul vîrstă (copiii şi tinerii avînd un prognostic mai bun).

Forme clinice

Avînd în vedere raporturile anatomice ale papilei cu ţesuturile limitrofe, de cele mai multe ori procesele neuropatiei optice juxtabulbare sînt asociate cu procese patologice localizate la acest nivel : neuroretinită, uveopapilită, neuropapilită, uveomeningită (oftalmia simpatică, boala Harada, sindromul Vogt-Koyanagi, boala Behcet).

1. **Neuroretinita.** Edemul inflamator se extinde şi la retina juxtapapilară cu apariţia unor exsudate dispuse radiar. În regiunea maculară poate exista un aspect caracteristic, de stea maculară (fig. 2.59). Retina este edematiată, cu aspect tulbure, cenuşiu, iar venele sînt dilatate.

2. **Uveopapilita.** Constituie o asociere dintre neuropatia optică juxta-

Scanned with OKEN Scanner

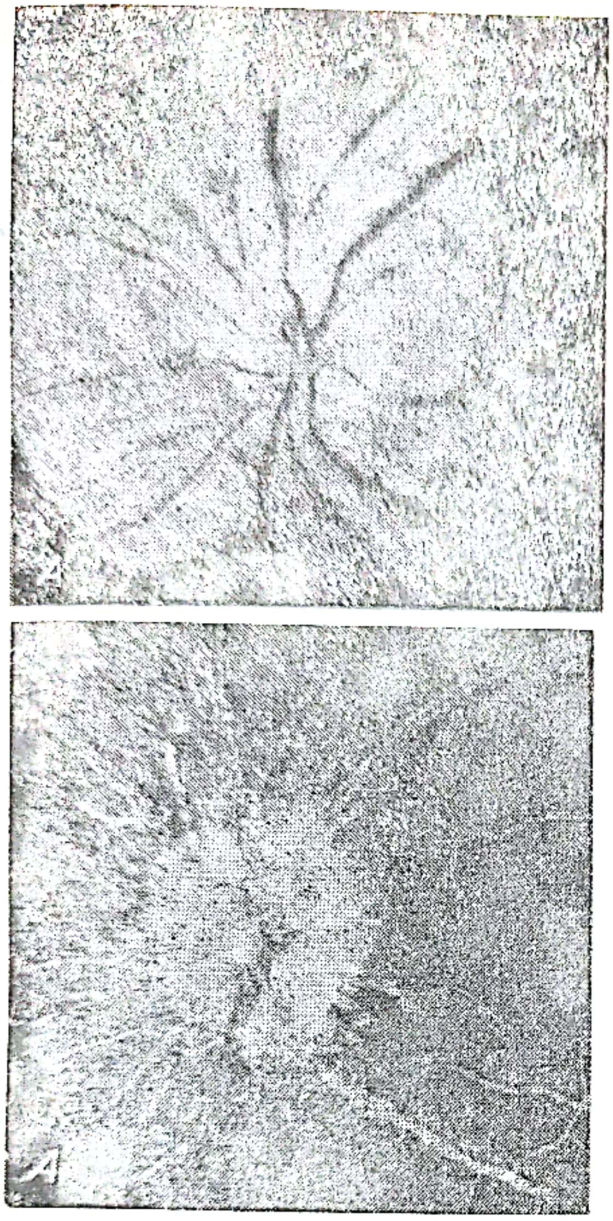

Fig. 2.59. Neuroretinită. Retinografie (A) ; angiofluorografie (B) ; Se remarcă participarea retinei şi a vascularizaţiei retiniene juxtapapilare în procesul patologic.

bulbară şi uveită. Inflamarea papilei poate avea loc în corioretinitele juxtapapilare, uveitele posterioare sau anterioare. Oftalmoscopic, de cele mai multe ori, modificările papilare nu pot fi văzute datorită tulburărilor vitreene asociate. Uneori, un proces de ciclită cronică, sau o parsplanită se pot complica cu o neuropatie optică juxtabulbară.

În uveitele experimentale se constată o creştere a permeabilităţii vaselor de la nivelul discului optic. Neuropatia optică apare la 2–3 săptămîni de la sindromul uveal anterior. Acuitatea vizuală scade brusc, iar cîmpul vizual evidenţiază deficite caracteristice sau de tip fascicular. Oftalmoscopic se constată congestia papilei, cu ştergerea marginilor sale şi o extindere a edemului papilar la nivelul maculei. Venele sînt dilatate, dar nu se remarcă hemoragii. Sindromul funcţional regresează mai repede decît aspectul oftalmoscopic (fig. 2.60).

3. **Neuropapilita.** Inflamaţia porţiunii juxtabulbare a nervului optic se poate asocia şi cu inflamaţia nervului optic intracranian, precum şi cu inflamaţia meningoencefalică. Participarea meningoencefalică este în 25% din cazuri. Evoluţia este uni- sau bilaterală. Acuitatea vizuală poate scădea rapid, putînd evolua pînă la cecitate. Ea poate să se manifeste fără alte semne clinice sau cu elemente neurologice ca redoare a cefei, cefalee, nistagmus, tulburări de echilibru. Examenul lichidului cefalorahidian arată hiperlimfocitoză, hiperalbuminoză, hiperglicorahie moderată. Electroencefalograma prezintă unde lente şi trasee neregulate. Examenul vestibular şi audiograma arată surditate de percepţie. Evoluţia este variabilă, de cele mai multe ori vederea scăzînd cu tot tratamentul urmat. În formele recidivante diagnosticul diferenţial cu scleroza în plăci rămîne dificil.

4. **Uveo-meningo-papilita.** Procese infecţioase şi în special virale pot interesa simultan uveea, nervul optic, meningele şi urechea internă. Frecvenţa manifestărilor neurologice se explică prin prezenţa asocierilor neurooculare. Afecţiunile sînt caracterizate prin simptome uveale, meningeale, encefalitice şi cutanate. Sem-

Scanned with OKEN Scanner

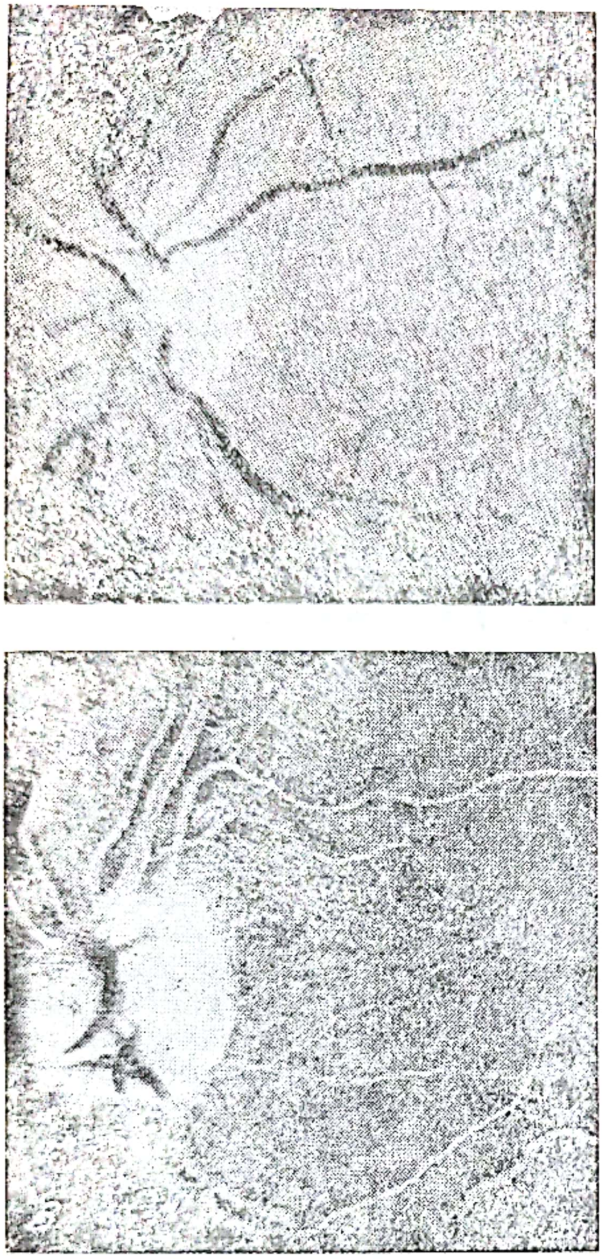

Fig. 2.60. Uveopapilită. Retinografie (A). Se remarcă congestia papilei şi exsudatele retiniene din regiunea maculară. Angiofluorografie : timp arterio-venos (B). Se remarcă edemul papilar şi pliurile coroidiene în regiunea maculară.

nele uveale sînt prezente de fiecare dată, cele cutanate mai puţin frecvente. Semnele neurologice sînt uneori manifeste, alteori au evoluţie clinică latentă.

Am grupat în această categorie de patologie următoarele sindrome majore : oftalmia simpatică, boala Harada, sindromul Vogt-Koyanagi şi sindromul Behcet.

a) **Oftalmia simpatică.** Se prezintă ca o uveită bilaterală gravă cu evoluţie spre cecitate, în pusee, survenind ca urmare a unei plăgi penetrante a ochiului. Această uveită torpidă evoluează spre cecitate prin complicaţiile multiple pe care le provoacă.

Inflamarea nervului optic este frecventă, adesea precoce şi evoluează sub formă de uveopapilită.

Sindromul meningeal se caracterizează prin redoarea cefei, cefalee, vărsături, reacţie limfocitară, hiperalbuminoză şi hiperglicorahie. Limfocitoza diminuă paralel cu regresia simptomelor oculare.

Sindromul neurologic se caracterizează prin tulburări motorii piramidale şi extrapiramidale, crize epileptiforme, accese de delir, tulburări reflexe cu Babinski pozitiv, dureri la nivelul membrelor. Bolnavii mai prezintă paralizii oculomotorii, tulburări auditive cu surditate şi vertij, tulburări diencefalice şi psihice. Electroencefalograma prezintă tulburări de tip encefalitic. Papilita evoluează către atrofie optică. Apariţia papilitei este în favoarea atît a unei etiologii infecţioase, cît şi imunoalergice, propagată de la un ochi la altul prin intermediul nervului optic.

b) **Boala Harada.** Afecţiunea se caracterizează prin asocierea unor semne oculare şi neuromeningeale. Frecventă la rasa galbenă afecţiunea interesează în general vîrsta de 30–50 ani.

Semnele oculare. Aspectul de neuroretinită bilaterală cu edem papiloretinian constituie un prim semn al afecţiunii. Boala evoluează cu agravarea semnelor de uveită posterioară, prezentînd fenomene exsudative intense, interesînd în final corpul vitros sau provocînd o dezlipire retiniană exsudativă bilaterală (fig. 2.61).

Scanned with OKEN Scanner



Fig. 2.61. Boală Harada (formă atipică). Se remarcă tulburări de permeabilitate vasculară.

Fenomenele de uveită anterioară sînt minime (Tyndall pozitiv al umoarei apoase) fiind în contrast cu intensitatea fenomenelor uveale posterioare.

Ca semne oculare asociate se constată scăderea vederii, strîmtorări perimetrice concentrice, ERG redusă global, oftalmoplegie internă. Semnele oculare apar de obicei concomitent cu cele neuromeningeale sau după un oarecare timp.

Semnele neuromeningeale :

— modificările meningiene : cefalee, greață, vomă, rigiditatea cefei. Lichidul cefalorahidian prezintă o reacție meningiană de tip limfocitar și o creștere a albuminelor ;

— modificările neurologice : hipertermie, insomnie, delir, crize convulsive, comă. Uneori apar hemipareze și diferite paralizii. Simptomele neurologice dispar în 3—4 săptămîni. Uneori ele sînt discrete și nespecifice.

Simptome asociate : hipoacuzia, semne cutanate (caniție precoce, alopecie, vitiligo).

Evoluția afecțiunii este favorabilă. Se constată dispariția semnelor neuromeningeale și uveale. După 6—12 luni capacitatea funcțională se restabilește.

c) **Sindromul Vogt-Koyanagi.** Acesta prezintă o frecvență crescută în orientul îndepărtat și la persoanele relativ tinere. Clinic se caracterizează prin asocierea unor semne oculare, neuromeningeale, auditive și cutanate.

Semnele oculare sînt caracterizate prin procese de uveită anterioară și posterioară. Uveita anterioară este mai accentuată : Tyndall intens pozitiv, mioză pupilară, exsudate fibrinoase pe cristaloidă, sinechii iriene, descemetită, iris atrofic cu vase de neoformație. Uveita posterioară se caracterizează prin fenomene exsudative, edem papilar (de intensitate medie, fără hemoragii). Edemul retinian se poate complica cu dezlipire de retină exsudativă. Uneori se menționează leziuni de perivascularită și unele aspecte de pseudoretinopatie pigmentară.

În sindromul Vogt-Koyanagi semnele oculare domină aspectul clinic, spre deosebire de boala Harada unde se constată o predominanță a semnelor neuromeningeale.

Semnele neuromeningeale. Discrete, ele pot preceda semnele oculare. Sînt formate dintr-o modificare a LCR (hiperalbuminoză și hiperlimfocitoză), cefalee, somnolență și hipertermie.

Semnele asociate : auditive (hipoacuzie de percepție evidențiabilă prin audiogramă) ; cutanate (alopecie, poliozа genelor, sprîncenelor, vitiligo) ; tulburări genitale.

Semnele neuromeningeale preced cele oculare. Ele sînt însă mai atenuate și dispar după o perioadă de timp. Manifestările encefalitice sînt variabile cu cefalee intensă, delir, somnolență. Anomaliile de pigmentare sînt determinate de leziuni ale planșeului celui de al treilea ventricul.

Scanned with OKEN Scanner

Deşi boala Harada şi sindromul Vogt-Koyanagi au unele semne comune (uveită bilaterală, leziuni neuromeningeale şi cutanate), totuşi prin gravitatea şi evoluţia diferită a acestei simptomatologii, ele constituie afecţiuni separate (J. François, 1974).

Etiologia este din ce în ce mai mult admisă ca fiind de natură virală deşi virusul nu a putut să fie pus în evidenţă. Morris şi Schlaegel (1964) pun în evidenţă incluzii în lichidul cefalorahidian. Se citează cazuri survenite în cursul epidemiilor de gripă (Roucher, 1958 ; Larmande şi col., 1958). Reacţia limfocitară din umoarea apoasă şi lichidul cefalorahidian vin în sprijinul originii virale. Inoculare de lichid cefalorahidian intracerebral sau în vitros determină la şoarece şi iepure nevrită optică urmată de uveită. La fel se obţin prin inoculări cu lichid subretinian. Larmande, Orfila şi Guidici (1958) inoculează lichid cefalorahidian şi lichid subretinian la şoarece intracerebral şi intraperitoneal şi obţin encefalite cu paralizia membrelor inferioare, adesea letale. Tentativa de izolare a virusului a rămas fără efect.

Anatomopatologic leziunile predomină la nivelul uveei sub forma unui infiltrat difuz limfoplasmocitar. Complicaţiile decurg din gravitatea uveitei anterioare şi posterioare cu ocluzie şi secluzie pupilară, glaucom secundar, cataracte complicate cu neovase iridocristaliniene. Fenomenele edematoase corioretiniene se reduc treptat şi sînt înlocuite cu sechele degenerative corioretiniene.

d) **Sindromul Behçet.** Constituie o afecţiune caracterizată prin asocierea unor semne cutanate (aftoză genitală şi bucală) şi oculare (uveită posterioară difuză, recidivantă cu evoluţie spre polul anterior, urmată de hipopion), iar în stadii avansate uveopapilită şi encefalită diseminată.

Fig. 2.62. Sindrom Behcet. Angiofluorografie. Se remarcă intense tulburări de permeabilitate vasculară.

Aspectul oftalmoscopic este în funcţie de faza evolutivă a bolii (Shimitzu, 1974) :

— în faza acută : exudate masive în straturile profunde ale retinei, hemoragii retiniene, dilatări şi obstrucţii vasculare ;

— în faza intermediară : hiperemia papilei nervului optic, edem retinian, dilatări vasculare, edem cistoid retinian.

Angiofluorografia evidenţiază o suferinţă vasculară difuză cu dilatări vasculare, tulburări mari de permeabilitate (fig. 2.62). După Shimitzu (1974) în fazele iniţiale ale afecţiunii se remarcă doar suferinţa vaselor retiniene, deşi se vorbeşte de o uveită. Acest element are importanţă în diagnosticul diferenţial cu boala Harada, în care în această fază apar doar modificări la nivelul coroidei şi a epiteliului pigmentar. Uveita alergică recidivantă cu hipopion este o afecţiune autoimună.

Anatomopatologic se evidenţiază un proces de vasculită alergică granulomatoasă nespecifică care explică caracterul eruptiv alergic iniţial al

Scanned with OKEN Scanner

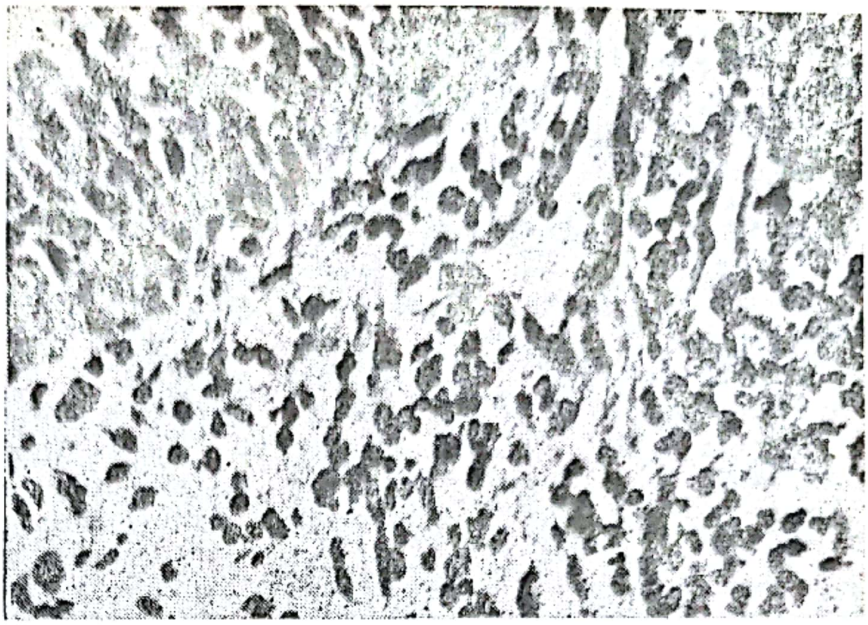

Fig. 2.63. Sindrom Behçet Leziuni capilare de endotelită proliferantă. Infiltrat limfo-histiocitar adventiţial difuz.

Fig. 2.64. Arteriolă cu perete îngroşat şi infiltraţii ale adventiţiei. Proliferări endoteliale cu lumen obstruat.

leziunii cutaneo-mucoase cu apariţia de hipopion şi focare de necroză cu atrofie corioretiniană, atrofie optică şi encefalită. Se constată tumefacţia endoteliului vascular, endotelită balonizantă şi obliterantă, omogenizarea tunicii medii cu aspect de necroză fibrinoidă, infiltrat şi alteraţii ale adventiţiei. Lumenul vascular este obstruat prin proliferări endoteliale şi tromboză (fig. 263 şi 264).

Diagnostic diferenţial al neuropatiei optice juxtabulbare

Diagnosticul diferenţial se face între edemul papilar şi pseudoedemul papilar, cît şi între neuropatia juxtabulbară şi opticopatia edematoasă.

a) Diagnosticul diferenţial între edemul papilar şi pseudoedem se face cu următoarele afecţiuni :

– pseudopapilită constituţională din hipermetropie (absenţa congestiei

Scanned with OKEN Scanner

vasculare și lipsa difuziunii fluoresceinei la angiofluorografie) ;

– ștergerea papilei de partea nazală, superior și inferior (vasele centrale antrenează țesut nevroglic și mezenchimatos) ;

– tulburări de mielogeneză (fibre cu mielină) ;

– tulburări în dezvoltarea mezenchimului regiunii papilare cu resorbție incompletă a papilei Bergmeister ;

– verucozitățile hialine (difuziune minimă a fluoresceinei, cu fluorescență nodulară în timpii tardivi) ;

– hemangiom retinian peripapilar (excepțional bilateral).

b) Între neuropatia optică juxtabulbară și opticopatia edematoasă :

– tumefierea papilei și dilatarea venoasă este mai mică în neuropatia juxtabulbară ;

– diminuarea vederii și tulburările subiective sînt accentuate în neuropatia juxtabulbară și absente în opticopatia edematoasă ;

– scotomul central, sau fasciculat cu alte localizări, constituie o caracteristică pentru neuropatia juxtabulbară ;

– evoluția spre atrofie este mai rapidă decît în opticopatia edematoasă.

c) Cu alte edeme ce pot interesa papila :

– tromboza de venă centrală (edemul papilar este mai discret și extins la nivelul polului posterior, venele dilatate, hemoragii) ;

– maladia Coats (angiomatoză retiniană, la tineri, cu hemoragii, exsudate și depozite de colesterină) ;

– corioretinita Jensen (focar inflamator juxtapapilar).

Etiologia neuropatiei optice juxtabulbare este variată și diferă în funcție de regiunea respectivă. Sifilisul, cauză frecventă altădată, este astăzi excepțională. Etiologia parazitară este frecventă în țările tropicale, iar cea virală în regiunile temperate. Ea este discutată într-un capitol aparte.

Neuropatia optică retrobulbară

Neuropatia optică retrobulbară grupează un număr de procese patologice diferite (inflamatorii, degenerative, toxice) localizate la nivelul nervului optic, posterior de locul pătrunderii vaselor centrale în nervul optic. Din punct de vedere clinic afecțiunea se caracterizează prin scăderea acuității vizuale, modificări de cîmp vizual (scotom central sau centrocecal), discromatopsie centrală, absența modificărilor papilare în perioada inițială și decolorare papilară în perioada tardivă, ca o expresie obiectivă a atrofiei optice retrograde.

Distincția dintre neuropatia optică retrobulbară și juxtabulbară prezintă uneori incertitudini întrucît neuropatia optică retrobulbară poate evolua cu discrete fenomene juxtabulbare, făcînd diagnosticul dificil.

Simptomatologie

Sindromul neuropatiei optice retrobulbare este caracterizat clinic prin existența unei importante lezări a funcției vizuale și absența modificărilor obiective la examenul oftalmoscopic.

Formele clinice ale neuropatiei optice retrobulbare fiind însă multiple (acută sau cronică, unilaterală sau bilaterală, axială sau periferică, cît și de etiologii diferite), sindromul clinic „clasic" poate prezenta uneori unele modificări.

Cu toate acestea se poate vorbi despre un sindrom clinic al neuropatiei optice retrobulbare bine individualizat, apt de a permite un diagnostic corect în cadrul patologiei generale a nervului optic. Substratul fizio-

Scanned with OKEN Scanner

patologic al acestui sindrom clinic, oricare ar fi forma clinică a afecțiunii, este constituit de întreruperea mesajului vizual, manifestat prin scăderea acuității vizuale, discromatopsie, modificări ale cîmpului vizual. Importantă este pe de altă parte localizarea procesului patologic înaintea chiasmei, deci o lipsă a modificărilor hemianopsice, cît și aspectul deosebit ale unor posibilități de explorare paraclinice moderne : angiofluorografie, probe electrofiziologice (EOG, ERG, PEV), tomografie computerizată etc.

Simptome subiective

Acestea comportă următoarele aspecte : scăderea acuității vizuale, scăderea sensibilității de contrast la frecvențe spațiale diferite, discromatopsie, modificări ale cîmpului vizual.

Scăderea acuității vizuale. Debutul și gradul de afectare a scăderii acuității vizuale depinde de forma clinică a afecțiunii.

În forma de neuropatie optică retrobulbară acută scăderea acuității vizuale este bruscă, accentuată, cu prezența unui scotom central absolut, de mari dimensiuni. Uneori bolnavul afirmă pierderea senzației luminoase sau persistența unei discrete senzații luminoase în periferia cîmpului vizual.

În formele de neuropatie optică retrobulbară cronică debutul este progresiv, diminuarea funcției vizuale nu este observată de bolnav, ci descoperită întîmplător cu prilejul schimbării corecției optice sau la un examen de specialitate practicat sistematic. Scăderea acuității vizuale este mică, de 1/2–1/3, cu scotom relativ centrocecal. Weekers (1932) insistă asupra scotomului pozitiv, care apare la o lumină vie, după o obscuritate de cîteva minute. El are o formă ovalară și este direct proporțional cu lezarea fibrelor optice. Deoarece scotomul pozitiv apare în leziuni corioretiniene, se presupune că și în acest caz suferința este la nivelul celulelor ganglionare ale retinei.

Scăderea acuității vizuale poate fi unilaterală sau bilaterală, modul de bilateralizare fiind un element important în diagnosticul etiologic.

Modificarea sensibilității de contrast la frecvențe spațiale diferite. S-a constatat că stimulii vizuali spațiali periodici, cu contrast variabil, pot fi utili pentru studiul fiziologiei sistemului vizual. Lars și Friesen (1977) constată o scădere a sensibilității la contrast în neuropatia optică, scădere care poate persista mult timp, fiind pusă în legătură cu o „remielinizare imperfectă" și cu o lezare dispersată a axonilor nervului optic. Comparativ cu determinarea acuității vizuale, testul sensibilității de contrast este mai sensibil, deoarece se constată o modificare a sa chiar în cazul refacerii acuității vizuale la valori normale.

Modificarea senzației cromatice. Poate fi un prim semn al neuropatiei optice retrobulbare. Discromatopsia poate preceda modificările acuității vizuale, constituind astfel un semn de alarmă. Aceasta este de obicei în ax roșu-verde, deși uneori se pot constata modificări în ax tritan, tetratan și uneori discromatopsie complet anarhică. În cazul unei evoluții grave a neuropatiei optice, însoțită de o scădere accentuată a acuității vizuale, discromatopsia este accentuată, dar valoarea diagnostică este mai relativă.

Modificările de cîmp vizual. Studiul modificărilor de cîmp vizual, deși important în diagnosticul afecțiunii, nu poate fi efectuat cu precizie decît în fazele de debut ale afecțiunii sau în timpul vindecării relative, întrucît scăderea acuității vizuale (scotomul central) împiedică determinările selective.

Scanned with OKEN Scanner

Un bilanț complet al modificărilor perimetrice nu poate fi obținut decît prin asocierea determinărilor în perimetria cinetică, statică și cantitativă.

Deficitele perimetrice, cît și un scotom central important, pot fi determinate cu perimetria cinetică (Goldmann). Ea nu permite însă un studiu de precizie al scotoamelor de mărime mică sau paracentrale.

Perimetria statică cantitativă (perimetrul Harms) oferă imagini precise ale deficitelor centrale și pericentrale.

Analiza cantitativă a lui Friedmann permite o apreciere a evoluției acestor modificări perimetrice, avînd o valoare în diagnosticul etiologic. Modificările clinice ale cîmpului vizual în neuropatia optică retrobulbară au impus unor autori mai vechi o clasificare a acestei afecțiuni :

– nevrită axială (lezarea fasciculului macular, scotom central, fără modificări periferice) ;

– nevrită interstițială sau periferică (deficit de cîmp vizual periferic fără leziuni centrale) ;

– nevrită transversă (deficite periferice neregulate și centrale).

Majoritatea autorilor au renunțat la această clasificare, întrucît elementele pe care este fondată nu sînt suficiente pentru a caracteriza o neuropatie optică sau de a localiza precis leziunea de la nivelul nervului optic. În acest sens Van Effenterre și col. (1978) afirmă că ceea ce are importanță în modificările campimetrice în neuropatia optică retrobulbară este forma generală a deficitului perimetric, raporturile sale cu pata Mariotte și cu liniile mediane verticale și orizontale, uni- sau bilateralitatea sa. Aceste elemente permit de a distinge deficitele fasciculare, caracteristice neuropatiei optice retrobulbare, de deficitele hemianopsice caracteristice afecțiunilor căilor optice chiasmatice sau retrochiasmatice.

Noi am împărțit modificările clinice ale cîmpului vizual în două grupe :

– *modificări axiale* care reprezintă consecința atingerii fasciculului macular, fascicul lezat cu predilecție în această afecțiune. Acestea sînt reprezentate prin scotom central, paracentral cu conservarea acuității vizuale și modificarea petei oarbe. Ultimele două aspecte se pot complica în evoluția lor cu lezarea punctului de fixație, declanșînd astfel o scădere brutală a acuității vizuale. Uneori se poate constata un scotom central mare, aproape circular, de 20–30°, înglobînd pata oarbă ;

– *modificări periferice* care sînt variabile și nesistematizate : strîmtorări cuneiforme, strîmtorări concentrice (neuropatiile toxice). Aspectul hemianopsic bitemporal este posibil doar în cazul extinderii procesului patologic la nivelul chiasmei.

Simptome obiective

Oftalmoscopie. Clasic se admite existența unei disproporții între gradul tulburărilor funcționale și modificările obiective. În majoritatea cazurilor examenul oftalmoscopic nu evidențiază modificări la nivelul papilei sau ale retinei. În acest sens butada *„în nevrita optică retrobulbară nu vede nici medicul, nici bolnavul"* este valabilă. Cu toate acestea, unele modificări oftalmoscopice pot apare în diferite perioade de evoluție ale afecțiunii, cu deosebire în cele tardive, cît și în anumite forme etiologice. În perioada de debut nu se constată modificări papilare sau retiniene. Uneori papila poate prezenta o ușoară ștergere a marginilor sale, hiperemie, sau decolorare, cu deosebire în sectorul temporal.

În anumite forme etiologice (neuropatia Leber, scleroza în plăci) pot apărea modificări ale discului optic (hiperemie) sau ale retinei (flebite

Scanned with OKEN Scanner

perivasculare) sau procese ischemice (neuropatii toxice).

În perioada tardivă se constată oftalmoscopic atrofia optică de tip primitiv (cu marginile bine conturate). Uneori o simplă decolorare temporală papilară poate fi singura manifestare sechelară.

Angiofluorografie. Aceasta nu aduce elemente importante de diagnostic. Avînd în vedere însă faptul că între formele retrobulbare şi cele juxtabulbare pot exista şi forme de tranziţie, se pot constata uneori modificări angiofluorografice. Acestea constau în uşoare tulburări de permeabilitate la nivelul vascularizaţiei prepapilare. Interpretarea acestor rezultate rămîne însă dificilă, întrucît modificările fluorescenţei papilare normale, din fazele tardive, pot îngreuna această diferenţiere.

Rosen şi Ashworth (1968) au efectuat determinări angiofluorografice şi densitometrice în unele cazuri cu neuropatie optică, constatînd tulburări ale permeabilităţii vasculare papilare.

Laurence Brude şi col. (1968) au efectuat determinări angiofluorografice şi în special de fluorometrie vitreeană la un număr de 7 bolnavi cu neuropatie optică acută. Autorii consideră că fluorometria vitreeană este mai sensibilă în evaluarea tulburărilor barierei sînge-ochi. Metoda fluorometriei vitreene a fost folosită în scopul obiectivizării următoarelor fapte : diagnosticul neuropatiei optice acute ; modificările asimptomatice în cadrul neuropatiei optice ; durata procesului inflamator ; recidivele ; modificările barierei sînge-ochi la bolnavii cu neuropatie în scleroza multiplă şi a efectului corticosteroizilor sau a altor metode terapeutice din neuropatia optică retrobulbară acută.

Alte semne. În cadrul sindromului obiectiv, în unele cazuri se constată midriază pupilară, scăderea reflexului pupilar la lumină, cît şi o uşoară exoftalmie. Unii autori citează şi posibilitatea unor paralizii ale musculaturii oculare extrinseci, cu deosebire cea vecină cu peretele intern şi superior al orbitei (dreptul intern, marele oblic, ridicătorul pleoapei). Aceste modificări indică o participare a ţesutului orbitar la procesul inflamator.

Modificări electrofiziologice. În cazul leziunilor nervului optic (neuronul ganglionar) ERG şi EOG, teoretic cel puţin, trebuie să fie nemodificate, iar PEV modificat. Aceasta întrucît suportul fiziologic al primelor două este legat de activitatea epiteliului pigmentar şi a celulelor vizuale, iar al PEV de „permeabilitatea" căii optice la influxul nervos.

ERG poate fi în unele cazuri hipernormală (hiperemie retiniană asociată) sau subnormală (modificări ale vaselor retiniene centrale la nivelul trunchiului nervului optic).

Cele mai semnificative modificări sînt conferite de PEV, ele fiind în legătură cu numărul de fibre nervoase afectate. În cazul neuropatiilor axiale, cu scotom central, PEV poate da valori normale. Metoda are valoare în cazul localizărilor unilaterale, cînd determinările bilaterale comparative conferă diferenţe nete.

În privinţa diagnosticului etiologic, PEV poate aduce unele elemente definitorii : modificările sînt precoce în nevrite şi tardive în formele de compresie ale nervului optic ; formele demielinizante prezintă acuitate vizuală bună şi creşterea accentuată a timpului de latenţă ; atrofiile pure ale nervului optic prezintă variaţii ale amplitudinii, iar procesele active, de diferite etiologii, prezintă variaţii ale timpului de latenţă.

Modificări radiologice şi în tomografie computerizată. Examenele radiologice, prin lipsa modificărilor care

Scanned with OKEN Scanner

se semnalează în cazul neuropatiei optice retrobulbare, constituie indirect un element de diagnostic pozitiv. Totuși determinările radiologice privind canalul nervului optic sau a structurilor osoase vecine (pereții orbitei, fanta sfenoidală, regiunea etmoidosfenoidală, șaua turcească) pot aduce date utile.

Tomografia computerizată poate aduce date importante de diagnostic și diagnostic diferențial. Metoda poate determina calibrul nervului optic în porțiunea sa retrobulbară și în afara canalului osos optic. Cabanis și col. (1978) descriu într-un caz de neuropatie Leber prezența unui nerv optic pletoric. Trokel și col. (1978), din 603 examene tomografice computerizate, constată 5 bolnavi cu neuropatie optică, cu o mărire de volum a calibrului nervului optic. Bosshardi și col. (1979), pe un număr de 67 cazuri cu diferite afecțiuni oftalmologice, semnalează importante modificări în 5 cazuri de neuropatie optică. Osher și col. (1980) descriu mărirea nervului optic la examenul tomografic computerizat în două cazuri cu neuropatie optică retrobulbară. Aceste modificări de volum sînt explicate prin inflamarea țesutului neural, sinuozitățile vasculare, modificările de permeabilitate vasculară. Aspectul creșterii de volum constatat de tomografia computerizată nu este specific neuropatiei optice retrobulbare, el putîndu-se constata și în alte neuropatii : hematomul tecii nervului optic, tumorile nervului optic, edemul papilar, oftalmopatia Graves.

Am preferat să prezentăm un sindrom clinic unic al neuropatiei optice retrobulbare, nedefalcat în forma sa clasică acută sau cronică. Acest sindrom este definitoriu prin aspectul său general, global. Nuanțele semiologice care separă formele acute de cele cronice nu sînt importante. În ceea ce privește simptomatologia sindromului clinic din diferitele forme etiologice ale neuropatiei optice retrobulbare, aceasta va fi detaliată în cazul prezentării neuropatiilor respective.

Neuropatia optică retrobulbară acută este reprezentată în mod particular de forma de îmbolnăvire a nervului optic din scleroza în plăci, afecțiune descrisă în cadrul neuropatiei optice demielinizante.

Neuropatia optică retrobulbară cronică este reprezentată de ambliopiile toxice, cu deosebire în intoxicațiile alcoolo-tabagice, prezentate în detaliu în grupa neuropatiilor optice toxice.

Evoluție

Neuropatia optică juxtabulbară cît și cea retrobulbară evoluează în funcție de cauza care a determinat suferința nervului optic. În cazuri favorabile evoluția nu este mai mare de 4 săptămîni. Vederea revine treptat la normal, iar semnele oftalmoscopice dispar. Campimetria scotopică poate arăta persistența unor deficite. În cazuri defavorabile, dacă după 2–3 luni după recuperarea vederii nu se produce, se instalează atrofia optică. Edemul se reduce, papila devine cenușie, arterele au calibrul redus. Un țesut glial de neoformație vine să ocupe excavația papilară. Atît venele, cît și arterele, prezintă întecuiri perivasculare de glioză secundară. La copil și adolescent evoluția este favorabilă. La persoane în vîrstă de peste 30 de ani, evoluția este mai gravă, cu sechele. În formele bilaterale nevrita optică evoluează simetric ; uneori însă, în timp ce la unul din ochi se constată o atrofie optică parțială, la celălalt ochi nevrita optică este în perioada de stare. Se mai menționează și forme în basculă, cu numeroase recidive.

Scanned with OKEN Scanner

Patogenie

În apariția unei neuropatii optice, agentul patogen poate să acționeze în mod direct sau indirect.

1. *Mecanismul direct.* Atunci cînd agentul infecțios intervine direct, acțiunea sa se exercită fie asupra țesutului nervos, fie cel mai adesea prin intermediul vaselor nutritive meningopiale. Mecanismul direct se realizează prin acțiunea agentului patogen vehiculat din diferite focare. Propagarea poate să fie :

— din vecinătate (meninge, uvee, orbită). Este o posibilitate mai rară deși o meningită purulentă poate interesa nervul prin septurile pia-gliale. O panoftalmie, coroidită tuberculoasă, pot determina o leziune papilară ;

— pe cale hematogenă. Este calea cel mai frecvent întîlnită. Aceasta se face prin intermediul venelor sau pe cale arterio-capilară. Vasele care pătrund în septurile conjunctive determină nevrite infecțioase, în special în afecțiunile virale. Nathanson și col. (1970) arată că nici un virus cu acțiune neurotropă nu determină o leziune primitivă a substanței albe, ci numai a leptomeningelor. Deci nevritele infecțioase trebuie considerate ca procese secundare unei infecții meningeale localizate ;

— pe cale nervoasă, contaminare în special pentru anumite virusuri, prin circulația axoplasmică.

2. *Mecanismul indirect.* Agentul infecțios nu acționează direct asupra nervului optic, ci determină nevrite prin exo- și endotoxine neurotrope, eliberate de germenii patogeni situați la nivelul focarului infecțios. Din această cauză procesele toxiinfecțioase ocupă un loc important în patogenia neuropatiilor. De asemenea antigenii eliberați din focarul infecțios pe un teren sensibilizat, determină manifestări inflamatorii cu o topografie mai mult sau mai puțin elective. Mecanismul de producere este diferit pentru infecția bacteriană, virală, micotică sau parazitară.

a) *Infecția bacteriană.* Aceasta se manifestă prin unul din următoarele mecanisme :

Efect citopatogenic determinat de exotoxine (streptolizină, streptokinază, hialuronidază). Întreaga patogenitate a acestor bacterii este dată de exotoxinele care difuzează în organism, fixîndu-se pe receptorii celulari specifici țesuturilor sensibile. Mai pot fi și toxine legate de corpul bacterian ce nu sînt eliberate decît după moartea și liza bacteriei (bacili gram negativi).

Factori de alterare secundară sau de sensibilizare, care sînt substanțe microbiene corpusculare sau excretate (enzime, toxine) puternic antigenice ce pot complica boala infecțioasă după apariția anticorpilor prin cuplare cu aceștia. Uneori alterări grave pot fi produse de prezența concomitentă a antigenului (microb, produs microbian, autoantigene apărute prin distrugeri microbiene, antigene tisulare similare antigenelor bacteriene) și a anticorpilor corespunzători. În general, orice microorganism care a produs o infecție, dacă nu a fost repede eliminat, poate să determine prin reacție antigen-anticorp fenomene de sensibilizare. Prezența de autoanticorpi, adică anticorpi față de substanțele proprii ale organismului, apar în anumite afecțiuni care acționează împotriva propriilor țesuturi lezate. Infecțiile microbiene cronice provoacă și o stare de stimulare prelungită a aparatului imunitar ce poate induce o amiloidoză. Eliberarea prelungită de antigene poate provoca de asemenea manifestări nespecifice bolii, prin complexe imune circulante, realizînd vasculite necrozante.

Analogia între antigenul M al streptococului și grupe similare prezente în alte țesuturi lezate au drept conse-

Scanned with OKEN Scanner

cință formarea atît de heteroanticorpi, cît și de autoanticorpi. Dacă acești anticorpi circulanți reacționează cu antigenul M funcționează ca heteroanticorpi ; dacă reacționează cu antigen tisular funcționează ca autoanticorpi.

Alteori complexe imune se formează local, la locul de eliberare al antigenului. Injectarea intravenoasă de bacili tuberculoși sau BCG omoriți, provoacă efecte minime la animale nesensibilizate, în opoziție cu reacțiile manifeste obținute la animale alergizate în prealabil.

b) *Infecția virală.* În apărarea antivirală intervin atît mecanisme imunitare umorale, cît și celulare. Prezența anticorpilor împiedică răspîndirea virusurilor de la poarta de intrare spre sistemul nervos, de unde efectul protector al administrării preparatelor de gammaglobulină la contacți. Imunodeficienții pot deveni purtători cronici de virus prin incapacitatea de a elimina virusul. Infecțiile la om cu unele virusuri alterează reactivitatea imunologică celulară și umorală manifestată uneori prin supresie sau depresie funcțională.

În eradicarea virusurilor din organism intervine în primul rînd imunitatea de tip celular prin intermediul limfocitelor T, limfocitelor B și macrofagelor active.

Reacții mediate de anticorpi circulanți. Replicarea virusului în organism determină o cantitate crescută de antigene virale care produc un răspuns imun specific din partea organismului :

– apariția de anticorpi față de componentele virale specifice ;

– față de componentele celulare alterate ;

– antigene noi induse de infecția virală.

Anticorpul antiviral împreună cu complementul poate leza celulele infectate pe a căror membrană apar antigene noi, induse de virus sau componente alterate ale gazdei.

Reacții imunopatologice prin complexe imune. Antigene virale structurale sau nestructurale pot forma complexe solubile cu anticorpul corespunzător. Dacă anticorpii față de antigenele virale de înveliș protejează gazda prin inactivarea sau neutralizarea virusului, anticorpii față de antigene virale structurale interne nu numai că sînt ineficienți pentru protecție, dar formează complexe imune nocive.

Reacții de hipersensibilizare de tip întîrziat. În afara acțiunilor antivirale care protejează organismul, reacțiile imune pot avea și un rol patogen. Infecțiile virale cronice, cu eliberarea prelungită de antigen circulant, pot realiza boala prin complexe imune circulante.

Reacțiile de hipersensibilitate de tip întîrziat sînt inițiate de limfocite specifice, sensibile, care au un mecanism ce le conferă capacitatea de a recunoaște și răspunde specific la antigene situate într-un anumit loc tisular. Prin elaborarea de mediatori solubili se constituie infiltrația perivasculară limfoplasmocitară care se extinde apoi la întreaga arie interesată în infecția virală. Reacția deși conferă protecție față de virusul respectiv distruge și celulele gazdă. Astfel în encefalite, virusul distruge celula nervoasă, iar răspunsul imun este protector (poliomielită, herpes).

În alte infecții virale ușoare ca rujeolă, parotidită sau după vaccinare cu virus rabic, virusurile puțin agresive nu sînt capabile de a produce leziuni distructive asupra țesutului nervos, dar sînt capabile de a determina fenomene autoimune și de a altera antigenitatea organismului gazdă prin fenomene de reactivitate încrucișată. Acestea sînt produse de reacția autoalergică dată de celulele sensibilizate la mielină, datorită prezenței unui an-

Scanned with OKEN Scanner

tigen gazdă alterat sau a unei combinații între antigenul viral și mielină.

Histologic apar leziuni nespecifice, constînd din hiperemie și infiltrații perivasculare limfocitare în substanța albă, meninge sau submeninge. Leziunile mielinice sînt discrete și constau dintr-o infiltrare progresivă în parte cu limfocite T capabile de a altera și întrerupe învelișul mielinic fără a leza axonul. În afecțiuni demielinizante apar în ser anticorpi în titru mare, atît pentru antigene virale, cît și față de mielină. Demielinizarea este dată de limfocite specific sensibilizate care reacționează atît cu antigen viral prezent în mielină, cît și cu antigen mielinic devenit imunogen în urma infecției virale.

Scăderea reactivității organismului. Infecțiile latente virale și inaparente ca urmare a unei modificări de reactivitate a gazdei, pot deveni clinic manifeste. Astfel leucoencefalita multifocală progresivă cauzată de un papovirus, survine la bolnavi cu imunitate scăzută sau după tratamente imunosupresoare.

Encefalomielitele cronice sînt manifestări la adult a infecției din copilărie cu virus rujeolic pe fond de reactivitate imunitară deficitară. Se găsesc incluzii în neuroni și titruri mari de anticorpi în ser și lichidul cefalorahidian față de virusul rujeolei.

c) *Infecția micotică.* Aceasta poate produce prin alergizare o reacție la distanță sau diferite reacții locale.

d) *Infecția parazitară.* Reacțiile imune care se dezvoltă față de antigene parazitare conferă organismului un anumit grad de rezistență imunologică antiparazitară. Dar starea de alergie poate determina și aici o serie de manifestări clinice. Supraviețuirea agenților parazitari declanșează în gazdă reacții imunologice care țin de mai mulți factori :

– variabilitatea antigenică în cadrul aceleiași sușe ;

– existența antigenelor parazitare ;

– învelirea protozoarului cu antigenele gazdei ;

– dezvoltarea paraziților în celule sau în țesuturi unde accesibilitatea imunitară este redusă ;

– producerea de către parazit a unor factori care se opun reacțiilor imunitare ale gazdei. Toxoplasma Gondi, deși fagocitată, supraviețuiește în macrofage printr-un mecanism care blochează fuziunea vacuolei de fagocitare cu granulele digestive lizozomale.

Anatomie patologică

În funcție de felul inflamației se distinge o neuropatie optică purulentă (excepțională) și o neuropatie optică interstițială (frecventă).

1. *Neuropatia optică purulentă.* Realizează aspectul de abces al papilei și este determinată de germeni piogeni, propagați de la o infecție orbitară sau de la una oculară, ca panoftalmia. De aceea nu se fac enucleații în panoftalmii, ci numai evisceratii. Sînt de asemenea descrise și abcese metastatice cu punct de plecare de la o endocardită, stafilococii cutanate maligne, septicemii. Artera și vena centrală a retinei pot fi obstruate de embolii microbiene.

2. *Neuropatia optică interstițială.* Constituie substratul anatomic în majoritatea neuropatiilor infecțioase.

Leziunile inflamatorii se localizează în septurile pia-gliale, în tecile vasculare, ca și la nivelul meningelor optice. Axonii mielinizați ai nervului optic sînt separați în fascicule prin septuri piale, cu structură meningo-vasculo-conjunctivă. Microscopia electronică arată că pia mater ce înconjoară nervul optic formează o structură unică cu celule gliale, constituind septuri pia-gliale. În neuropatiile interstițiale se produce o infiltrație în acest țesut interstițial pia-glial, urmat

Scanned with OKEN Scanner

de fenomene de demielinizare și degenerare a substanței albe. Infiltrația celulară se întîlnește și în lungul vaselor piale, ca și a ramurilor arteriale din artera centrală a retinei și artera centrală a nervului optic. La început septurile conjunctive sînt edemațiate, dar ele rămîn intacte ca structură mult timp.

Dacă procesul inflamator este de lungă durată, septurile prezintă infiltrații leucocitare perivasculare și intraseptale. Infiltrația este adesea periferică, sub forma unei meningite perioptice. Meningele moi se edemațiază și se vascularizează. După o perioadă de exsudație, unde spațiul vaginal conține resturi fibrinoase și celule, începe regresia. Rar această regresie este completă, deoarece se produc simfize parțiale a tecilor nervului optic, martor al unui puseu inflamator anterior. Mielina se dezagregă în picături, apoi fibrele nervoase degenerează, se subțiază și dispar. Paralel asistăm la o proliferare a țesutului glial. Importanța cicatricelor este în funcție de gravitatea și durata procesului infecțios. În formele ușoare atrofia optică interesează numai un sector al nervului ; în formele grave vasele de neoformație, țesutul de granulație și edemul, comprimă fibrele nervoase și se strangulează. Fibrele nervoase dispar uneori complet și nervul este redus în formele grave la o simplă trămă conjunctivă. Infiltrația perivasculară determină la rîndul ei și o proliferare a microgliei cu funcție de fagocitoză.

Tratamentul neuropatiei optice

Tratamentul neuropatiei optice este igieno-dietetic, medicamentos și chirurgical. La rîndul lui tratamentul medicamentos este de două feluri : specific sau etiologic și simptomatic.

De la început trebuie subliniat faptul că atitudinea terapeutică trebuie să fie activă, în ciuda rezultatelor adesea incerte și inconstante. El trebuie să aibă drept scop împiedicarea degenerescenței fibrelor optice, degenerescență care o dată produsă nu poate fi reabilitată. Cu toate acestea se constată în unele cazuri clinice o recuperare a vederii în ciuda aspectului decolorat al papilei nervului optic. Totodată tratamentul medicamentos trebuie să fie eclectic, întrucît substanțele medicamentoase, în unele cazuri, prin componentele lor, se pot alătura factorului nociv etiologic (demielinizare, compresie, hipoxie sau anoxie), însumînd astfel efectul patologic.

1. **Tratamentul igieno-dietetic.** Reprezintă un factor important în asocierea tratamentului medicamentos.

Repausul activității vizuale (evitarea cititului, lucrului de precizie) și asocierea unor sticle fumurii constituie o indicație în acest sens.

Îndepărtarea substanțelor toxice din regimul alimentar, în special în cazul neuropatiilor optice toxice (alcool, tutun, intoxicații iatrogene sau profesionale). Îndepărtarea tutunului și a cianurii din țigări se consideră a avea un oarecare rol favorabil în tratamentul neuropatiei ereditare Leber sau în anemia Biermer. Totodată un regim alimentar bogat în aminoacizi și cistine poate avea un rol în neutralizarea cianurilor, prin transformarea lor în tiocianați.

2. **Tratamentul medicamentos.**

a) *Tratamentul specific.* Acesta vizează infecția cauzală atunci cînd aceasta este cunoscută. De cele mai multe ori însă cauza neuropatiei optice nu este cunoscută. În patogenia afecțiunii intervin, într-un număr mare de cazuri, fenomene mai complexe decît în infecția propriu-zisă, reacțiile alergice jucînd un rol important în această situație. Acest fapt implică tratamentului simptomatic, de multe

ori, un loc tot atît de important, ca și celui presupus etiologic.

În linii mari tratamentul etiologic este consemnat în capitolele corespunzătoare diferitelor forme clinice de neuropatie optică.

În neuropatia optică prin infecțiile de focar, deși această formă etiopatogenică este discutabilă, este recomandată îndepărtarea focarului infecțios prin mijloace medicamentoase sau chirurgicale.

În cazul infecțiilor generale, antibioticul trebuie ales în funcție de natura agentului patogen. În unele cazuri cu infecții specifice, tratamentul poate viza : sifilisul, tuberculoza, septicemiile sau meningitele bacteriene. Infecțiile parazitare beneficiază de o chimioterapie adecvată, iar cele virale de o medicație antivirală de sinteză.

b) *Tratamentul simptomatic.* Oricare ar fi natura etiologică a neuropatiei optice, aceasta beneficiază pe lîngă terapia cauzală și de o terapie simptomatică, care vizează trei elemente : acțiunea contra edemului inflamator ; acțiunea contra tulburărilor vasculare și acțiunea de protecție a fibrei nervoase.

– Acțiunea contra edemului inflamator este efectuată prin corticosteroizi, ACTH, fenilbutazonă, soluții hipertonice etc.

Corticosteroizii și ACTH-ul sînt indicați în toate formele etiologice ale neuropatiei optice, mai puțin în formele toxice. Indicațiile, contraindicațiile, dozele terapeutice sînt similare oricărei infecții inflamatorii oculare, și se suprapun oricărei conduite terapeutice generale. Modul de administrare este topic, bucal, injecții retrobulbare, perfuzii.

Vasiliu și col. (1978) publică unele rezultate semnificative asupra avantajelor administrării corticosteroizilor retrobulbari, comparativ cu administrarea orală. Autorii obțin o refacere totală a acuității vizuale în 41,02% din cazuri, în administrările de corticosteroizi retrobulbar, comparativ cu valoarea de 20% în administrările de corticosteroizi oral.

Este subliniat în mod deosebit rolul corticosteroizilor în neuropatia edematoasă intracanaliculară, ajungîndu-se astfel la o abandonare aproape totală a explorărilor neurochirurgicale în scop diagnostic și terapeutic.

Oksala (1964) neagă influența specifică a cortizonului asupra procesului patologic. El a făcut unele studii comparative pe două grupe de bolnavi (tratați și netratați cu cortizon). Rezultatele studiului sînt criticabile întrucît ele nu au în vedere rolul componentei individuale în acest experiment. Autori ca Maione și Moro (1979), atestă însă rolul pozitiv al corticoterapiei.

Asocierea corticoterapiei cu antibioticele cu spectru larg este indicată în neuropatia optică.

Fenilbutazona și derivații săi completează în mod satisfăcător terapia antiinflamatorie.

Substanțele hipertonice (ureea, manitolul) acționează favorabil prin efectul lor osmotic în cazurile de edem acut al nervului optic. După unii autori, terapia antiinflamatorie clasică printr-o medicație de șoc, autohemoterapia, cianura de mercur, poate avea o valoare corespunzătoare.

– Acțiunea contra tulburărilor vasculare. Aceasta este efectuată prin medicația vasodilatatoare, care trebuie prescrisă în mod susținut și eficace în toate formele neuropatiei optice. Insuficiența vasculară constituie o particularitate în toate formele de neuropatie optică, cu deosebire în neuropatiile toxice, inflamatorii (compresia nervului optic), în special la nivelul fasciculului axial. După Potts și col. (1972) disocierea între insuficiența aportului vascular la nivelul fasci-

cululuí macular şi necesităţile sale metabolice deosebite, explică leziunile frecvente de la acest nivel. Acţiunea vasodilatatoare se realizează prin medicaţia obişnuită (hidergin, cosaldon, sadamin, tolazolin etc.) sau prin manevre cu acţiune reflexă (rezecţie de cornet, anemizarea ganglionului sfenopalatin, deschiderea sinusurilor posterioare).

Medicaţia anticoagulantă, metabolică, difrarelul şi doxium pot completa acest arsenal terapeutic.

– Protecţia fibrelor nervoase se realizează prin vitamine din grupa B (B_1, B_6, B_{12}) şi vitamina C.

3. **Tratamentul chirurgical.** Comparativ cu datele din trecut, la această oră indicaţiile neurochirurgicale în terapia neuropatiei optice sînt mult restrînse. Acesta trebuie efectuat în cazul în care aspectul compresiei nervului optic este evident (tomografie computerizată) sau cînd tratamentul medicamentos, cu deosebire corticoterapia, rămîne fără efect.

Afecţiunile în care sînt indicate manevrele terapeutice neurochirurgicale sînt reprezentate de nevritele optice asociate de o exoftalmie edematoasă (de compresia conţinutului orbitar în sinusul maxilar – metoda Ogura), neuropatia optică edematoasă intracanaliculară, arahnoidita optochiasmatică. Căile de abordare neurochirurgicală în vederea decomprimării nervului optic sînt diferite. Calea subfrontală este abandonată datorită ineficienţei sale. Calea transetmoidală (Freyss şi col., 1973) permite decompresarea nervului optic din peretele inferior şi intern al canalului optic în sinusul sfenoidal.

Formele de neuropatie optică asociate cu arahnoidita optochiasmatică sînt destul de frecvente. Shimo-Oku şi col. (1978) semnalează, din 167 de cazuri cu neuropatii retrobulbare operate, un număr crescut de procese legate de arahnoidita optochiasmatică. Ei consideră că din grupa mare a neuropatiilor optice de cauză necunoscută, arahnoidita optochiasmatică ocupă un rol important. Bazîndu-se pe date anatomopatologice, ei apreciază că scăderea acuităţii vizuale în aceste cazuri este explicată prin : presiune mecanică directă asupra nervului optic cu formarea unei cicatrice pe membrana arahnoidă sau a unui chist prin stagnarea LCR între meninge ; insuficienţă vasculară prin îngroşările vasculare de la nivelul cicatricelor membranei arahnoide ; tulburări metabolice astrocitare. Autorii au practicat intervenţia neurochirurgicală într-un număr de 26 de cazuri cu etiologie necunoscută, intervenţie care a dus în final la o redresare a acuităţii vizuale. Şansa îmbunătăţirii acuităţii vizuale este dată de existenţa unei reţele vasculare suficiente la nivelul discului optic. Acest lucru poate fi apreciat oftalmoscopic şi în special angiofluorografic. Angiofluorografic s-a constatat (Hayreh, 1969 ; Shimo-Oku, 1978) că există de multe ori un dezacord între aspectul decolorat al discului optic şi vascularizaţia sa, precizîndu-se posibilitatea existenţei unei reţele vasculare papilare bogate, în pofida aspectului de atrofie, aspect care poate fi dat, mai mult, de cantitatea de ţesut glial de la acest nivel. De acest aspect particular specialiştii trebuie să ţină cont în cazurile indicaţiei intervenţiei neurochirurgicale.

Scanned with OKEN Scanner

Neuropatia optică retrobulbară inflamatorie

Cauzele inflamatorii ale neuropatiei optice retrobulbare reprezintă o frecvență de aproximativ 50%.

Clasificarea acestor cauze este dificilă, atît prin modul lor de acțiune, cît și prin diversitatea lor. Modul de acțiune a fost prezentat în cadrul patogeniei neuropatiei optice retrobulbare. În ceea ce privește natura cauzelor inflamatorii, acestea au fost clasificate de noi în trei mari grupe :

– cauze locale ;
– cauze generale ;
– cauze focale.

Cauzele focale am considerat justificat de a le compartimenta separat de cele locale întrucît reprezintă un factor etiologic „neevident" cu o implicație, de cele mai multe ori, presupusă și cu o localizare mai apropiată sau mai depărtată de globul ocular.

Prin neuropatia optică retrobulbară inflamatorie se înțelege, în cea mai mare parte, o inflamație nesupurativă a nervului optic. După Saraux și Offret (1975) inflamația nervului optic se traduce printr-o congestie vasculară care antrenează la rîndul ei o infiltrație celulară perivasculară, cît și un edem interstițial. Edemul produce compresia fibrelor nervului optic în cadrul tecilor interfasciculare. Este posibil totodată ca spațiul inextensibil a canalului optic să contribuie indirect la această compresie. Pouliquen (1974) semnalează și prezența unei reacții astrocitare a țesutului de susținere, soldată cu o fibroză extensivă a spațiilor interfasciculare, crescînd astfel suferința fibrelor nervului optic. Compresia fibrelor nervului optic produce la rîndul ei o scădere a debitului sanguin nutrițional. În final are loc demielinizarea, degenerarea și atrofia nervului optic.

Cauze locale

Existența cauzelor locale sau de vecinătate este motivată atît prin interdependența anatomică dintre nervul optic și creier (cordon de substanță albă), nerv optic și corioretinită, cît și prin structurile anatomice particulare ale craniului care permit, în cazul unor procese morbide „de vecinătate", o inflamare „din aproape în aproape" a nervului optic. În cazul în care toate investigațiile privind o cauză generală au rămas negative, trebuie căutată posibilitatea unei afecțiuni de vecinătate, sau chiar situată mai profund, și care ar putea constitui un focar inițial.

Cauzele locale au fost împărțite în următoarele grupe : intraoculare, intraorbitare, rinosinusale, infecții meningee.

Cauze intraoculare

Neuropatia optică retrobulbară poate fi cauzată de diferite procese intraoculare (uveoretiniene) : oftalmia simpatică, iridociclita, parsplanita și uveita posterioară.

Scanned with OKEN Scanner

În cursul tratării uveitelor, după ruperea sinechiilor și clarificarea vitrosului se poate constata o papilă decolorată, atrofiată și o accentuare a scăderii acuității vizuale.

Cauze intraorbitare

Unele procese infecțioase bacteriene intraorbitare se pot extinde uneori la nivelul nervului optic, cu producerea unor neuropatii necrotice sau leziuni infiltrative ascendente. Handerson (1956) menționează nevrita optică în granulomatoza Wegener cu granulom necrozant la nivelul orbitei, vasculită necrozantă și glomerulonefrită în focar.

Diferite procese tumorale intraorbitare, cu deosebire meningioamele intraorbitare, pot simula aspectul clinic al neuropatiei optice retrobulbare. În acest sens „dictonul lui Walsh" rămîne valabil : „o pierdere progresivă a vederii, unilaterală, fără modificări aparente oftalmoscopice este consecința unor leziuni accentuate ale nervului optic". Meningioamele cu localizare intracanaliculară și cele de la nivelul orbitei posterioare pun probleme de diagnostic dificil. Aceste meningioame pot evolua cu scăderea acuității vizuale, scotom central, decolorare papilară și absența exoftalmiei. Radiografiile, cu excepția cazurilor avansate, nu prezintă modificări. În anumite cazuri cu localizări particulare, chiar și tomografia computerizată poate fi normală. Aceste meningioame situate în „țara nimănui" constituie „sindromul imposibil al meningeomului" (The impossible meningioma syndroma) descris de Susac și Lawton-Smith (1972). În precizarea diagnosticului urmărirea evoluției clinice în timp, tomografia computerizată și o eventuală explorare neurochirurgicală pot tranșa diagnosticul.

Cauze rinosinusale

Originea sinusală a neuropatiei optice reprezintă o consecință a condițiilor anatomice particulare care există între sinusurile posterioare și canalul optic. Din punct de vedere anatomic există raporturi strînse între nervul optic, celulele etmoidale posterioare și sinusul sfenoidal. Aceste raporturi diferă mult de la un subiect la altul, în funcție de pneumatizarea cavităților sinusale (fig. 2.65). Nervul optic poate avea raporturi strînse atît

Fig. 2.65. Raporturile nervului optic cu sinusurile posterioare.

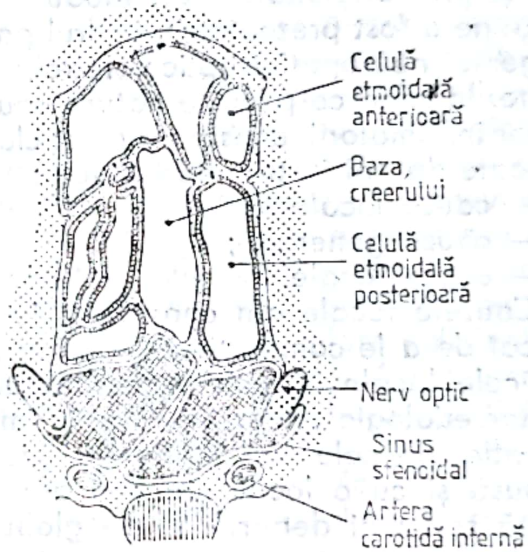

cu sinusul sfenoidal, cît și cu celulele etmoidale sau cu o celulă unică fronto-etmoido-sfenoidală. Inflamația nervului optic se produce în special atunci cînd există infecții ale sinusurilor posterioare mult dezvoltate. Peretele intern al canalului optic este constituit din peretele extern al sinusului sfenoidal, nervul optic fiind despărțit de acesta printr-un perete format din mucoasa sinusului, osul sfenoid și dura mater. Atunci cînd există dehiscențe la acest nivel, iar integritatea acestor pereți nu mai este perfectă, infecțiile sinusurilor posterioare se pot transmite la nivelul nervului optic. Nervul optic poate suferi un

Scanned with OKEN Scanner

proces de nevrită sau perinevrită și poate fi strangulat atunci cînd este edematiat în interiorul canalului osos. Aceste raporturi anatomice explică facilitatea cu care o infecție, chiar ușoară a sinusurilor posterioare, poate acționa direct asupra segmentului intracanalicular al nervului, fie printr-o difuziune a infecției pe cale limfatică, existînd comunicări limfatice, între aceste sinusuri și meningele intracranian, fie pe cale venoasă prin tromboze ale venelor emisare sino-orbitare. De menționat și reacții meningeale care pot avea loc cu formarea de arahnoidite optochiasmatice.

Examenul radiologic este important în diagnosticul infecțiilor rinosinusale și în special în cele posterioare, deoarece acestea prin marea lor majoritate sînt infecții latente (fig. 2.66).

Contrastografia permite evidențierea unor leziuni discrete, neexprimate clinic (fig. 2.67).

Fig. 2.66. Neuropatie optică retrobulbară (OD). Radiografie în incidență Hirtz. Se constată voalarea sinusului sfenoidal drept.

Fig. 2.67. Injectarea în sinusul sfenoidal evidențiază umplerea completă de partea dreaptă și parțial de partea stîngă, cît și o dispersie neomogenă a substanței de contrast în celulele etmoidale (A). După 9 zile substanța de contrast este prezentă în sinusul sfenoidal drept (B).

Scanned with OKEN Scanner

Fig. 2.68. Epiteliu de tip respirator. Infiltrat inflamator cronic într-o stromă mixoidă edematoasă.

Practicîndu-se deschiderea sinusurilor posterioare pe cale transseptală (la bolnavul din fig. 2.67) se obține retrocedarea neuropatiei optice. Examenul anatomopatologic confirmă un proces inflamator existent la nivelul mucoasei sinusale (fig. 2.68 ; 2.69).

Aspectul este cu totul diferit în prezența unui mucocel, în special sfenoidal, capabil de a distruge prin evoluția sa lentă structurile osoase vecine.

Din punct de vedere clinic neuropatia optică poate evolua atît sub formă juxtabulbară, cît și retrobulbară, fapt explicat prin reacții meningeale optochiasmatice de natură sinusală.

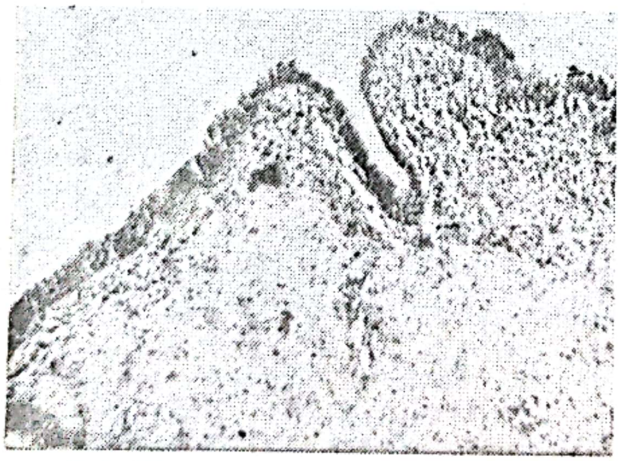

Fig. 2.69. Mucoasa sinusului hiperplaziată. Intens edem și infiltrat inflamator cronic.

S-a afirmat că în special sinuzitele latente și sinuzitele simple catarale (sinuzită fără sinuzită), sînt acelea care produc neuropatii juxtabulbare. În aceste cazuri, malformații nazale, deviații simple de sept, hipertrofii de cornete, pot favoriza blocajul sinusurilor. Statisticile diferă de la un autor la altul. Împotriva etiologiei sinusale se susține :

– raritatea cu care infecțiile sinusale, atît de frecvent întîlnite, determină suferințe ale nervului optic ;

– raritatea cu care o nevrită optică evoluează concomitent cu o sinuzită supurată gravă.

În orice caz, prezența unei nevrite optice impune un examen complet rinosinusal.

La noi în țară, I. Păcurariu (1942, 1947) și școala din Cluj a fost preocupată de complicațiile oculare ale infecțiilor de focar. În ceea ce ne privește sîntem partizanii acestei etiologii și am obținut rezultate bune în infecțiile sinusale complicate cu neuropatii optice prin deschiderea sinusurilor posterioare (Cernea și col., 1973).

Tratament. Tratamentul infecției rinosinusale este medical și chirurgical. Un tratament chirurgical se aplică atunci cînd neuropatia optică nu cedează la un tratament medicamentos, cînd nu există alți factori etiologici imputabili și nu apar ameliorări în urma anemizărilor meatului mijlociu și ale ganglionului sfenopalatin. Redăm o schemă terapeutică propusă de Hambresin (1955) :

– adrenalizarea mucoasei nazale prin badijonaj sau pulverizare. Recuperarea spontană a acuității vizuale și menținerea ei cîteva zile constituie un semn de prognostic bun ;

– dacă după 2–3 săptămîni nu apar ameliorări, se recomandă rezecarea părții posterioare a cornetului mijlociu și eventuala trepanație a sinusurilor sfenoidale. În caz de un nou

Scanned with OKEN Scanner

eşec se practică rezecţia peretelui superior al canalului optic.

Sourdille este partizanul operaţiei Ségura-Hirsch care constă în deschiderea largă a sinusului sfenoidal, pe cale transseptală, frecvent completată prin ablaţia cornetului sau prin rezecţia înaltă a peretelui. Modul de acţiune al intervenţiei pe sinusul sfenoidal este interpretat diferit : pierdere sanguină, aerisire nazală bună, acţiune asupra simpaticului cefalic, reflex vasomotor etc.

Infecţii meningeale

Meningitele bacteriene constituie rar cauza unor neuropatii optice. Excepţie fac cele tuberculoase, sifilitice, meningitele meningococice şi sarcoidozice.

Arahnoiditele optochiasmatice seroase sau plastice constituie o cauză frecventă în etiologia neuropatiei optice. Pia mater, arahnoida, ca şi uveea, posedă proprietatea de a întreţine pe cont propriu evoluţia unui proces inflamator focal chiar atunci cînd infecţia iniţială este vindecată. Microscopic leziunile nu au caracter specific. În jurul nervului optic se constată bride fibroase groase care pleacă de pe arterele mari ale regiunii (carotidă internă, cerebrală anterioară, oftalmică) şi comprimă nervul optic şi chiasma (fig. 2.70).

Modificările arahnoidei şi piei mater sînt discrete şi nu li se poate atribui o anumită etiologie. Arahnoidita optochiasmatică nu constituie propriu-zis o maladie, ci un sindrom anatomoclinic. După cum exsudatele iriene pot provoca glaucom secundar, tot aşa o arahnoidită optochiasmatică poate forma bride şi sinechii susceptibile de a evolua pe cont propriu pînă la stadiul de atrofie optică.

Examenul oftalmoscopic furnizează date diferite după cum bolnavii sînt examinaţi la începutul sau în timpul manifestărilor clinice. Aceste manifestări au uneori un debut brusc şi în 2–3 săptămîni evoluează spre atrofie. Evoluţia se face în pusee succesive, pe o perioadă de mai mulţi ani, cu

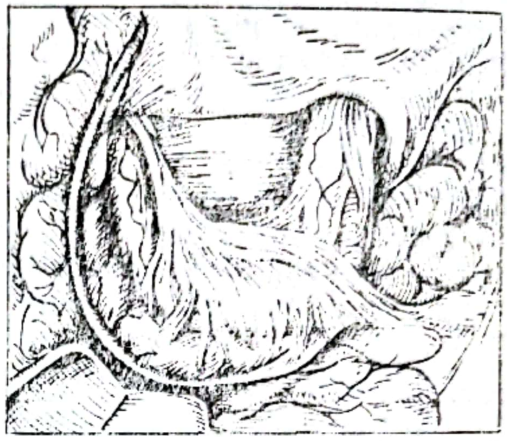

Fig. 2.70. Arahnoidită optochiasmatică. Bridele fibroase pleacă de la artera carotidă şi artera oftalmică dreaptă, atrofia nervului optic (aspect schematic).

remisiuni şi cu agravări. Evoluţia este bilaterală cu un interval de săptămîni sau luni între lezarea celor doi nervi. Cîmpul vizual arată scotom central, cel mai adesea absolut, de dimensiuni mari, asociat sau nu cu o strîmtorare concentrică. Uneori strîmtorarea concentrică poate constitui singura manifestare, ea predominînd cel mai adesea în sectorul temporal. Se mai menţionează hemianopsie uni- sau bilaterală cu evoluţie progresivă, strîmtorări binazale, hemianopsii laterale omonime sau altitudinale.

Etiologia este variabilă : sinuzite frontoetmoidale sau maxilare, infecţii de cavum sau rinofarinx, sifilis, tuberculoză, neoplazii, neuroinfecţii, traumatisme. Prognosticul rămîne rezervat, uneori scăderea acuităţii vizuale merge pînă la atrofie optică.

Din punct de vedere anatomopatologic, au fost descrise trei categorii de leziuni (M. Rusu, 1979) : arahnoidită plastică adezivă cu tractusuri fibroase care fac aderenţe între nervii optici şi chiasmă cu organele ve-

Scanned with OKEN Scanner

cine, uneori cu infiltrate calcare ; arahnoidite seroase în care se află LCR clar sau ușor sanguinolent, între membranele neoformate, formînd pseudochisturi care comprimă nervul ; semne discrete de arahnoidită, dar cu nervii optici subțiri și atrofici.

Alteori segmentul intracranian al nervului optic este îngroșat, edemațiat și strangulat în canalul optic. Nervii sînt comprimați prin bride fibroase sau anse vasculare. Nervul optic prezintă leziuni de nevrită periferică cu demielinizare și atrofia unui număr mare de fascicule nervoase.

Cauze generale

După natura agentului patogen acestea au fost clasificate în : bacteriene, virotice, parazitare, micotice.

Neuropatia optică bacteriană

Diferite afecțiuni bacteriene pot produce leziuni la nivelul nervului optic. Unele dintre acestea sînt determinate de procese meningeale cu germeni piogeni ca stafilococ, streptococ, pseudomonas, alte infecții specifice meningelor cum ar fi meningococul.

Dintre cauzele microbiene importante incriminate în patologia neuropatiei optice amintim : tuberculoza, sifilisul, bruceloza, febra tifoidă, septicemiile, listeria monocytogenes, vaccinările antibacteriene.

a) **Neuropatia optică tuberculoasă.** Infecția tuberculoasă a nervului optic este rară. Imachi (1978) constată, din 781 de cazuri de neuropatie optică retrobulbară 14 cazuri de origine tuberculoasă. Nervul optic poate fi lezat prin difuzarea directă dintr-o leziune tuberculoasă de vecinătate de la nivelul ochiului, orbitei sau meningelor. Totodată el poate fi lezat și pe cale indirectă, vasculară, în determinarea unei granulii meningeale sau a unui tuberculom intraparenchimatos. Infecția directă de la nivelul ochiului poate avea ca punct de plecare un focar de corioretinită, uveită sau iridociclită. Noi am constatat trei cazuri (Cernea, Constantin, 1974).

Oftalmoscopic se constată la nivelul papilei nervului optic o masă tumorală alb-gălbuie, cu extinderea aproximativ pînă la marginea discului optic (fig. 2.71). La distanță, retina

Fig. 2.71. Tuberculoză papilară prin extinderea unei corioretinite tuberculoase. VOD : 1/2 cu scotom centrocercal ; VOS : 1/50 cu scotom central și strîmtorare periferică.

Scanned with OKEN Scanner



Fig. 2.72. Tuberculoză papilară ochiul stîng cu exsudate maculare şi intermaculo-papilare. VOS : 1/10 ; scotom central.

prezintă infiltraţii exsudative ce interesează şi regiunea maculară (fig. 2.72).

Uneori se poate constata în centrul discului optic sau la nivelul marginilor sale mici proeminenţe rotunde. În unele cazuri diagnosticul este dificil, prin modificările vitreene care împiedică un examen oftalmoscopic.

Histologic se constată o infiltraţie inflamatorie a nervului optic cu celule gigante şi uneori cu formarea de tuberculi, proces urmat de o reacţie proliferativă a gliei şi a ţesutului conjunctiv, cu evoluţie spre atrofie.

Unele procese uveale anterioare pot produce o neuropatie tuberculoasă prin intermediul corpului vitros sau printr-o difuziune periflebitică (proces reprodus şi experimental).

Procesele orbitare tuberculoase pot provoca şi ele o neuropatie optică prin infecţia leptomeningelor. În aceste cazuri neuropatia optică retrobulbară este mai rară, leziunea fiind localizată la nivelul chiasmei. Schlernitzaner şi col. (1971) descriu cazul unui tuberculom izolat chiasmatic. Imachi şi col. (1974) descriu un tuberculom al nervului optic situat în porţiunea intracraniană a nervului.

Din punct de vedere clinic, neuropatia interstiţială tuberculoasă determină scăderea accentuată a acuităţii vizuale, modificări ale cîmpului vizual, edem papilar. Sînt descrise adevărate cazeificări la nivelul segmentului intrascleral sau retrobulbar al nervului optic. Decolorarea papilară progresează în cursul evoluţiei, pentru ca în stadiul terminal să constituie o atrofie optică totală.

Diagnosticul de neuropatie optică de natură tuberculoasă este uneori dificil, cu deosebire în cazurile în care nu se constată alte atingeri structurale, procesul limitîndu-se doar la papila nervului optic. Sousa Ramalho (1979) publică un număr de 4 cazuri de neuropatie optică de natură tuberculoasă, manifestate cu edem papilar unilateral şi fără leziuni de natură tuberculoasă în altă zonă, cît şi cu toate testele de investigaţie clinică şi de laborator generale negative. Diagnosticul clinic a fost prezumtiv, fiind confirmat ulterior biopsic în două cazuri şi prin probă terapeutică în celelalte cazuri.

În meningita tuberculoasă neuropatia juxtabulbară survine în 50% din cazuri (P. Bonnet, 1952). Meningita tuberculoasă survine rar la o vîrstă sub 6 luni, putînd surveni la vîrsta de 5–6 ani. După un debut progresiv cu cefalee, apatie, anorexie, iritabilitate, febră, vărsături apar convulsii şi fotofobie cu redoarea cefei. La nivelul fundului de ochi se pot constata tuberculi miliari coroidieni, deoarece coroida este inoculată concomitent cu *pia mater*. La nivelul papilei poate apărea stază cu proeminanţă papilară, vene cudate, sinuoase, turgescente, hemoragii în flacără urmate de atrofie poststază (fig. 2.73). Nevrita optică tuberculoasă se manifestă cu papilită, scotom central sau strîmtorări periferice. Papilita este frecvent

Scanned with OKEN Scanner

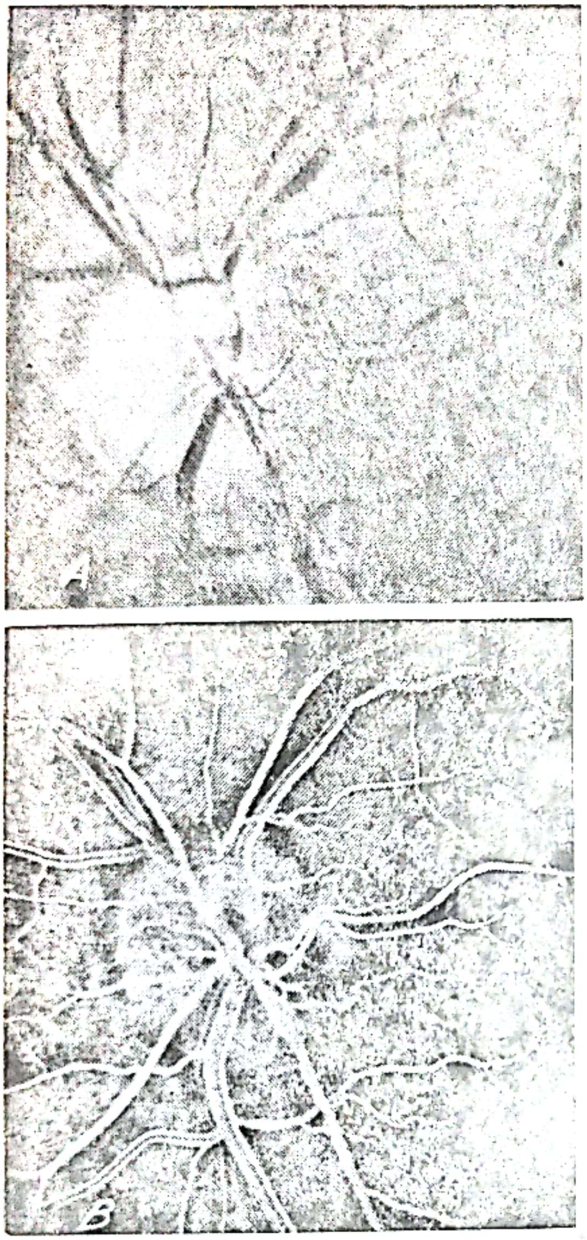

Fig. 2.73. Neuropatie optică secundară procesului de meningită tbc. Retinografie (A); angiofluorografie (B).

bilaterală. Infecția leptomeningelui se asociază cu infiltrații masive ale nervului cu focare de cazeificare. Dacă este o meningită tuberculoasă difuză, sechelară, se manifestă prin arahnoidită optochiasmatică. Clinic, forma cea mai frecventă rămîne neuropatia juxtabulbară care evoluează concomitent cu focare coroidiene.

b) **Neuropatia optică sifilitică.** Sifilisul este o infecție cronică (spirocheta *Treponema pallidum*) caracterizată printr-o succesiune de perioade floride și de latență. Leziunea primară denumită șancru conține treponeme. După 6 săptămîni de la infecția primară urmează faza secundară de septicemie, care durează 2–3 ani, cu erupții cutanate sau mucoase, întrerupte de perioada de latență. După 10–25 ani se instalează perioada terțială, gomoasă, cu distrugeri ale organelor lezate care durează ani de zile.

Neuropatia optică sifilitică poate apare în perioada secundară sub forma unei papilite bilaterale, la 3–9 luni de la prima infecție, uneori concomitent cu o infecție meningeală bazală. Examenul oftalmoscopic arată ștergerea marginilor papilare, uneori exsudate și hemoragii sau focare corioretiniene în vecinătatea discului optic. Asocierea neuropatiei optice cu leziuni corioretiniene și pozitivitatea reacțiilor biologice confirmă diagnosticul.

Evoluția este favorabilă, cu retrocedare în 2–3 săptămîni, fără sechele. Uneori poate persista o decolorare papilară cu deficite periferice de cîmp vizual. În cursul evoluției putem asista la bilateralizarea neuropatiei optice. Prezența unei hemianopsii bitemporale arată o arahnoidită chiasmatică, iar a unei hemianopsii bilaterale omonime a unei leziuni de bandeletă optică.

– **Atrofia optică tabetică.** Tabesul constituie manifestarea tardivă a sifilisului și survine la 10–25 ani de la prima infecție, evoluînd lent pe o perioadă de mai mulți ani. Atrofia optică constituie un simptom precoce al tabesului. Tabesul prezintă o simptomatologie polimorfă care variază de la un bolnav la altul și de cele mai multe ori arată o infecție sifilitică netratată sau tratată incomplet. Analiza a 45 de cazuri de atrofie optică tabe-

Scanned with OKEN Scanner

tică ne-a arătat că unii bolnavi ignoră total infecția sifilitică anterioară.

Afectarea nervului optic nu este bilaterală de la început. Din cele 45 de observații ale noastre, 29 au evoluat bilateral. Cel de-al doilea ochi este afectat la săptămîni, luni sau chiar ani de la afectarea primului ochi.

Frecvență. Din totalul de 312 bolnavi cu tabes internați în spitalul de neuropsihiatrie, pe o perioadă de 5 ani, 45 au evoluat cu atrofii optice (11,2%). Analiza cazurilor noastre concordă cu datele clasice care arată o frecvență mai mare la bărbați, 88% față de 12% la femei. Repartiția pe vîrste arată maximum de frecvență între 40 și 50 de ani (tabelul nr. 2.4).

TABELUL Nr. 2.4

FRECVENȚA ATROFIEI OPTICE TABETICE

Vîrstă (ani)	Nr. cazuri	%
31—40	11	24
41—50	19	42
51—60	13	29
61—70	2	5

Simptome. Scăderea vederii este totală cu evoluție spre cecitate. Modificările de cîmp vizual apar sub formă de strîmtorări periferice ; strîmtorări concentrice mai accentuate binazal și scotom central.

În cazul scotomului central scăderea vederii este precoce. Modificările de cîmp vizual sînt proporționale cu evoluția leziunilor anatomice. Deficitele perimetrice, în pantă lină, indică un proces evolutiv, în timp ce deficitele în pantă abruptă corespund unui proces vechi stabilizat.

Adaptarea la întuneric este scăzută, fapt care explică de ce bolnavii cu atrofie optică tabetică se conduc greu în obscuritate. Semnul Argyll-Robertson este prezent în 80% din cazuri.

Examenul oftalmoscopic evidențiază o decolorare a discului optic. Discul optic are o culoare albă, iar contrastul dintre papila optică și retina juxtapapilară devine evident. Culoarea cenușie pe care o prezintă la început papila este inconstantă și pare a corespunde unei distrucții mari de mielină. Acest aspect este înlocuit treptat cu o culoare cretacee de atrofie optică. Se mai menționează spasme vasculare a arterei centrale a retinei sau ale unor ramuri. La începutul atrofiei optice papila poate prezenta uneori o ștergere a conturului.

Debutul atrofiei optice tabetice este dificil de precizat. Evoluția este capricioasă, uneori vederea centrală dispare prima, alteori cîmpul vizual periferic se strîmtorează concentric, respectînd vederea centrală. Se descriu forme acute cu cecitate în 2—3 luni și forme lente cu evoluție în 10—15 ani. Uneori după o perioadă mai îndelungată, în care afecțiunea pare stabilizată în evoluție, pot apare recrudescențe explicate prin persistența infecției, în special atunci cînd tratamentul nu a fost bine condus. În toate cazurile evoluția spre cecitate este o certitudine.

Diagnostic. Tabesul prezintă o simptomatologie polimorfă. Tulburarea coordonării mișcărilor active era considerată înainte ca un simptom cardinal, distingîndu-se în evoluția bolii un stadiu preataxic și unul ataxic. S-a afirmat mult timp că cecitatea oprește evoluția tabesului. În realitate în aceste cazuri era vorba de manifestări oligosimptomatice la bolnavi cu atrofie optică preataxică, manifestările spinale fiind foarte șterse. Atrofia optică poate constitui un semn precoce de tabes și pot trece mulți ani între primele manifestări neurologice și apariția leziunilor spinale (fig. 2.74).

Sindromul biologic este obligatoriu de cercetat atît în sînge, cît și în LCR.

Scanned with OKEN Scanner

El a fost pozitiv în toate cele 45 de observaţii ale noastre. În sînge s-au cercetat cel puţin trei reacţii : Bordet-Wassermann, citochol şi Kahn sau Levaditi-Latapie. Cu o valoare diagnostică sensibilă s-a dovedit reacţia citochol şi Kahn, în pozitivitate de 100% din cazuri. Reacţia Bordet-Wassermann a fost negativă în două cazuri, iar în alte patru cazuri s-a manifestat prin putere complementară. În lichidul cefalorahidian s-a constatat o pleiocitoză cu limfocitoză moderată şi albuminorahie, iar reacţia Bordet-Wassermann şi reacţia termocoloidală au fost pozitive. Albuminorahia a fost constant crescută în toate cazurile oscilînd între 0,45 şi 0,156 g‰. Pleocitoza a fost moderată, menţinîndu-se între 10 şi 30 elemente/mm³, avînd aceeaşi semnificaţie de boală evolutivă. Dinamica reacţiilor serologice este indispensabilă urmăririi evoluţiei bolii, deşi nu a existat un paralelism între evoluţia clinică a atrofiei optice, manifestările neurologice şi dinamica reacţiilor serologice.

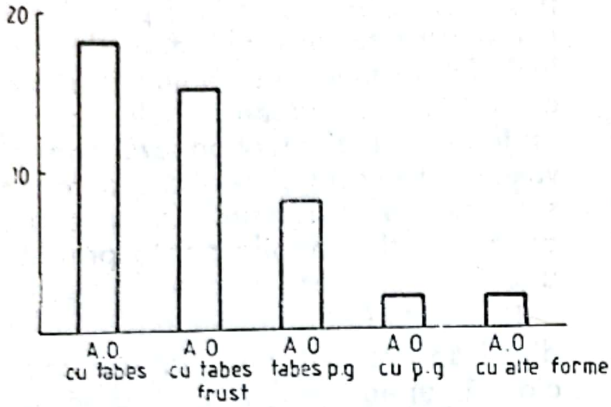

Fig. 2.74. Atrofie optică în diferite forme de sifilis nervos.

Anatomie patologică. Procesul patologic este caracterizat printr-o leziune inflamatorie meningeană la nivelul nervului optic, astfel că teaca meningeană pierde structura sa normală şi se transformă într-un ţesut foarte bogat în celule, reprezentate de limfocite, celule plasmatice şi celule fixe ale ţesutului conjunctiv. Vasele prezintă modificări inflamatorii, iar în vecinătatea lor se găsesc numeroşi corpusculi amiloizi. La nivelul nervului teaca de mielină este prima care prezintă leziuni patologice. Mielina se resoarbe şi apoi dispare. Cilindraxonii fără mielină se segmentează şi degenerează (fig. 2.75 ; 2.76 ; 2.77).

Septurile conjuctive proliferează ca urmare a leziunilor vasculare de arterită şi flebită cu infiltraţii limfoplasmocitare. Aceste leziuni predomină şi la periferia nervului optic sub lepto-

Fig. 2.75. Atrofie optică tabetică. Secţiune longitudinală prin nervul optic (după Lhermitte).

Scanned with OKEN Scanner



Fig. 2.76. Dispariția fibrelor nervoase și proliferarea septurilor gliale (după Lhermitte).

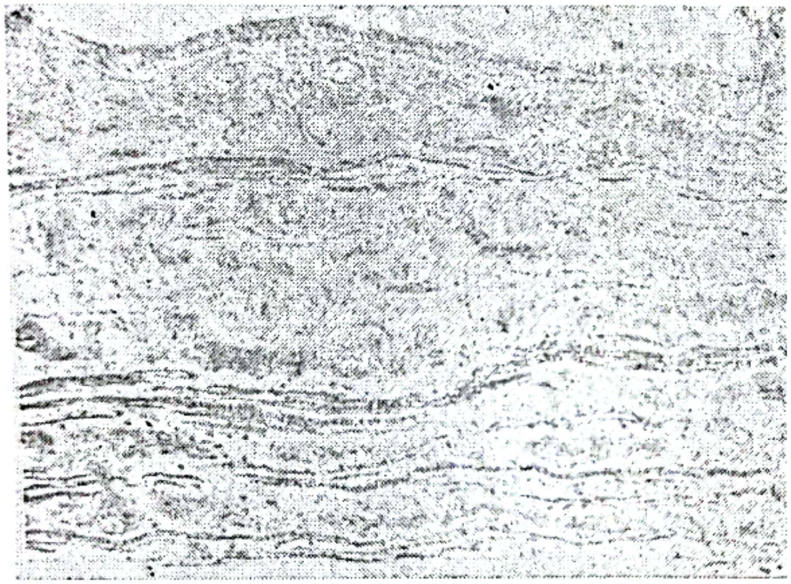

Fig. 2.77. Secțiune longitudinală prin nervul optic. Diminuarea numărului cu segmentarea axonilor (după Lhermitte).

meninge. Meningita perioptică este deci leziunea inițială care evoluează la nivelul trunchiului nervos și al chiasmei.

În cursul paraliziei generale se observă alterații identice, dar ele sînt situate mult mai posterior, la nivelul chiasmei și al nervilor optici intracraniani. Macroscopic nervul optic și meningele moi adiacente apar sclerozate. Stadiul final al leziunii constă în dispariția parenchimului nervos și înlocuirea lui printr-o cicatrice conjunctivă scleroasă fără structură microscopică.

Patogenie. Discuțiile se orientează în primul rînd asupra infecției meningee. Punerea în evidență a spirochetei în tecile nervului optic, precum și în procesele infiltrative din septurile nervoase, apropie procesul lezional, care duce la atrofia optică, de fenomene analoage care se petrec la nivelul nervului radicular și condiționează leziunea rădăcinilor și a cordoanelor posterioare. Atrofia optică tabetică este deci consecința unei meningite terțiare primitive care determină o nevrită radiculară transversă. Meningita precede și determină leziunile nervoase.

Prognostic. Acesta este grav, tratamentul influențînd prea puțin evoluția atrofiei optice. Chimioterapia

Scanned with OKEN Scanner

riscă să agraveze suferința nervului optic. Utilizarea antibioticelor nu a modificat mult prognosticul. Arsenicul pentavalent rămîne contraindicat în atrofia optică tabetică.

Tratament. Acesta este complex și adaptat fiecărui caz în parte. Redăm mai jos terapeutica utilizată de noi. Înpaludări terapeutice cu malarie terță benignă sau cvartă, un număr de 50 ore de febră peste 39,5°. Într-o zi se produc 15–20 ore utile de febră terapeutică, fapt care necesită 8–10 zile de tratament. Penicilină în serii de 20 000 000 cu pauze de 7–10 zile pînă la 300 000 000. Aureomicină în doze de 60–80 g. Aceste doze relativ mari nu au produs complicații și nici reacții Herxheimer. Concomitent s-a administrat ca tratament adjuvant bismut, iod, mercur în conformitate cu schemele Ministerului Sănătății. S-au administrat vitamine, corticoterapie, vasodilatatoare. S-au obținut rezultate bune în 9 cazuri și stabilizări în 21 de cazuri (tabelul nr. 2.5). Dispensarizarea bolnavilor este necesară pentru consolidarea rezultatelor obținute.

TABELUL Nr. 2.5

REZULTATELE TERAPEUTICE ÎN ATROFIA OPTICĂ TABETICĂ

Rezultate	Nr. cazuri	%
Ameliorări cu creșterea acuității vizuale	2	
Ameliorări cu creșteri de cîmp vizual	7	66
Stabilizări	21	
Agravări	15	34

– Atrofia optică din paralizia generală progresivă. Paralizia generală progresivă este o meningoencefalită cronică difuză sifilitică cu apariție tardivă. Evoluează cu dizartrie, tulburări motorii cu caracter paretic și tulburări psihice cu amnezie progresivă, delir de mărire, polimorf și altruist, mergînd pînă la demență.

Anatomopatologic se constată leziuni degenerative cu atrofia celulelor și a fibrelor nervoase, proliferarea gliei, inflamația meningelor cu infiltrate limfoplasmocitare.

Atrofia optică se întîlnește la 2% din cazuri, majoritatea autorilor admițînd că în aceste situații este vorba de tabes asociat cu paralizie progresivă. În două din observațiile noastre atrofia optică a fost asociată cu paralizia generală progresivă. Paralizia generală a precedat într-un caz cu cinci ani atrofia optică, iar în celelalte cu șapte ani. În ambele cazuri au fost efectuate tratamente practicate incomplet. Atrofia optică din paralizia generală nu diferă cu nimic de aceea care se observă în cursul tabesului sau sifilisului meningean. Leziunile anatomice, simptomele, evoluția și prognosticul este același, fiind vorba de atrofia optică sifilitică primitivă prin leziuni vasculomeningee.

– Atrofia optică din sifilisul congenital. Aceasta constituie o manifestare rară în sifilisul congenital. Se întîlnește la adolescenți sub formă de meningoencefalită difuză cu manifestări asemănătoare celor de la adult. Se asociază atrofia optică cu leziuni sifilitice corioretiniene și alterații vasculare (fig. 2.78). Prognosticul atrofiei optice este mai grav ca la adult.

c) **Bruceloza.** A fost descrisă neuropatia optică în meningite prin bruceloză caprină în febra de Malta de către Pinero Corrion (1960).

d) **Febra tifoidă.** În infecții cu *Salmonella typhi* cu stare tifică, obnubilare, hepatosplenomegalie și cefalee intensă sînt descrise leziuni bilaterale ale nervului optic cu hemipareză și tulburări de vorbire (Glander și Illert, 1958).

e) **Septicemii.** Abcese metastatice ale nervului optic au fost descrise în

Scanned with OKEN Scanner

Fig. 2.78. Bolnavă, 20 ani. Sifilis congenital cu cicatrice pigmentate peribucal și mentonier. Sechele cheratită interstițială. Atrofie optică AO ; VOD : 1/10 ; VOS : 1/8.

cursul endocarditei, septicemiei cu streptococ și stafilococ (P. Bonnet, 1955).

f) **Listeria monocytogenes (bacterie aerobă).** Aceasta formează noduli miliari ce evoluează cu aspect de septicemie la nou-născut, cu fenomene meningee și granuloame la nivelul tegumentelor. Manschot (1971) arată neuropatia optică purulentă la un nou-născut, verificată histologic.

g) **Neuropatia optică postvaccinală.** Neuropatia optică poate surveni în cursul unei imunizări antibacteriene. Siegert (1949) descrie 3 cazuri de neuropatie optică bacteriană după vaccinarea antidifterică. Neuropatia optică bilaterală fără encefalită a fost descrisă după vaccinare combinată antidifterică-antitetanică-antivariolică. Neuropatia optică a apărut la 2–14 zile de la vaccinare.

Neuropatia optică virală

Virusurile sînt entități potențial patogene a căror genom este constituit dintr-un acid nucleic (acid dezoxiribonucleic sau acid ribonucleic), care se reproduce în celulele vii, al căror metabolism biochimic îl orientează spre sinteza de virioni. Virionii sînt structuri specifice ce conțin genomul viral format din acid nucleic pe care îl transferă apoi la alte celule gazdă. Virusurile sînt deci sisteme genetice independente dotate cu continuitate genetică, fapt pentru care posedă o evoluție proprie. Pentru replicare virusul utilizează sinteza celulei vii în care se află (fig. 2.79).

Infecția virală. În organism infecția virală poate fi persistentă, cronică și cu o evoluție ciclică. Astfel virusul herpetic rămîne cantonat la nivelul ganglionului Gasser, ganglionii spinali, sacrați și reapare în momentul în care găsește condiții favorabile,

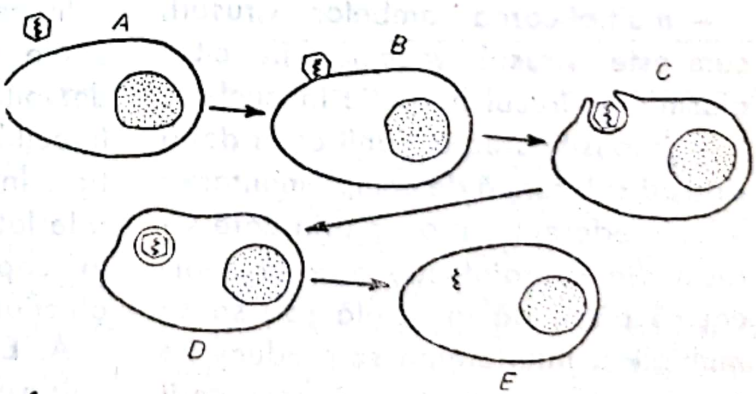

Fig. 2.79. Pătrunderea unui ultravirus în celulă. Coliziunea virusului cu celula gazdă (A) ; atașarea la receptor (B) ; viropexie (C) ; virionul intracitoplasmic amplasat în veziculă (D) ; dezintegrarea capsidei și eliberarea acidului nucleic viral (E).

ca în bolile debilitante, stări de imunodepresie sau experimental după iradiere cu ultraviolete.

Virusul poate suferi în organismul gazdă mutații, recombinări și interacțiuni negenetice, care să-i modifice aspectul structural cu schimbarea tipului de infecție celulară. Astfel panencefalita sclerozantă subacută este produsă de un virus structural și antigenic asemănător cu virusul rujeolic, genoamele celor două virusuri fiind identice în 70% din cazuri (Duca, 1979). Este posibil ca infecția să fie determinată de virusul rujeolic persistent în organism, dar adaptat condițiilor particulare de vîrstă și reactivitate imunitară. De asemenea, în unele tulpini de adenovirus, alături de particule de adenovirus cu diametrul de 70–85 μm, există și particule de virus adenosatelit cu diametrul de 20 μm. Deși cantitatea de acid dezoxiribonucleic este suficientă în virusul adenosatelit pentru a funcționa autonom, el nu se poate matura decît prin infecția simultană cu adenovirusul care îl complementează.

Interferența virală. Infectarea aceleiași celule sau țesut cu două virusuri diferite înrudite sau cu tulpini cu genotipuri diferite ale aceluiași virus poate fi urmată de trei situații :

– multiplicarea ambelor virusuri, cum este virusul vaccinei în citoplasmă și virusul herpetic în nucleu ;

– intensificarea acțiunii celor două virusuri sub formă de complementare ;

– interferența, proces prin care virusul din suprainfecție este împiedicat să pătrundă în celulă sau să se multiplice. Interferența se produce fie că virusul inițial modifică receptorii celulei gazdă și face inacceptabil pentru virusul următor, fie că stimulează producerea de interferon, substanță antivirală sintetizată de celula gazdă sub acțiunea primului virus. În practică, introducerea de virus poliomielitic atenuat într-o colectivitate în care începe să evolueze o epidemie de gripă, oprește evoluția infecției gripale pentru o durată de timp.

Difuzarea virusului în organism. Virusul se află situat la „poarta de intrare" și în ganglionii limfatici regionali. De aici virusul difuzează în organism unde se multiplică. Relația dintre virus și macrofag este foarte importantă în producerea infecției virale. Celulele macrofage reprezentate de histiocite în țesutul conjunctiv, monocite în sînge, microglia în sistemul nervos, celule reticulare în țesutul limforeticular, încorporează particulele virale. Dacă virusul este digerat de macrofage prin inducere de interferon sau rezistență genetic crescută, atunci virusul este inactivat și nu mai este patogen pentru organismul respectiv. Dacă virusul nu este distrus, el se multiplică în macrofage și este vehiculat la distanță, producînd viremie. Unele virusuri se multiplică și în endoteliul capilar. Viremia poate să aibă loc în valuri succesive, fapt care explică erupțiile succesive din cele mai multe afecțiuni virale. În funcție de natura virusului, infecția poate să fie acută sau lentă.

În cele ce urmează vom prezenta unele acțiuni ale virusului asupra dezvoltării căilor optice embrionare, infecțiile virale acute ale căilor optice. În ceea ce privește infecțiile virale latente, acestea vor fi prezentate în capitolul „neuropatia optică în afecțiunile demielinizante".

A. **Efecte ale virusului asupra dezvoltării căilor optice embrionare.** Rolul virusurilor în patogenia malformațiilor congenitale a fost demonstrat inițial de Gregg (1941) prin infecția cu virus rubeolic și producerea de

Scanned with OKEN Scanner

cataractă congenitală. Virusul își exercită efectul teratogen trecînd bariera placentară. El produce infecția embrionului în uter, determinînd efecte structurale și funcționale care persistă după naștere (tabelul nr. 2.6).

Infecția gravidei, aparentă sau inaparentă, este însoțită de viremie care aduce virusul în placentă. Trecerea virusului prin placentă poate să fie cu sau fără multiplicare. Infecția țesuturilor placentare cu multiplicare are loc în virusul rubeolei, citomegalic, herpetic, varicelic, variolic etc. La început sînt infectate celulele epiteliului corionic și endoteliul vaselor corionice, apoi virusul este eliberat în circulația generală. Riscul teratogen este maxim între a 2-a și a 6-a săptămînă de sarcină (fig. 2.80).

Trecerea virusului prin placentă fără multiplicare se produce în coxsachie B, poliovirus. Incidența defecțiunilor materne-fetale și neonatale diferă de la un virus la altul (tabelul nr. 2.7).

TABELUL Nr. 2.6

INFECȚII VIROTICE CU DEFECTE CONGENITALE
(DUPĂ BLATTNER, 1973)

Virus	Defecte congenitale	Alte acțiuni
Virus rubeolic	malformații cardiace, cataractă, microftalmie, surditate, microcefalie, întîrziere mintală, defecte imunitare	avort ; sindrom rubeolic expandat cu hepatosplenomegalie, hepatită, trombocitopenie, purpură, leziuni ale oaselor lungi, miocardită, pneumonie, encefalită
Citomegalovirus	microcefalie, întîrziere mintală, surditate, microftalmie, corioretinită colobom de nerv optic, nevrită optică	hepatosplenomegalie, icter, calcifieri intracerebrale, encefalită, epilepsie, convulsii, pneumonie, trombocitopenie, anemie
Virus herpetic	microcefalie, microftalmie, retinopatie, cataractă, nevrită optică.	leziuni cutanate, infecție diseminată cu sechele neurologice și coriioretiniene
Virus Coxsackie	boală congenitală cardiacă, miocardită	infecție neonatală, diaree
Virusul oreionului	fibroelastoză endocardică	avort
Virusul encefalomielitei ecvine de vest		encefalită congenitală
Virus varicelă Zoster		avort, varicelă congenitală
Virus echo		diaree neonatală
Virus poliomielitic		avort, poliomielită congenitală
Virus rujeolic		avort, rujeolă congenitală
Virus variolic		avort, variolă congenitală
Virus hepatitic		hepatită congenitală

Scanned with OKEN Scanner

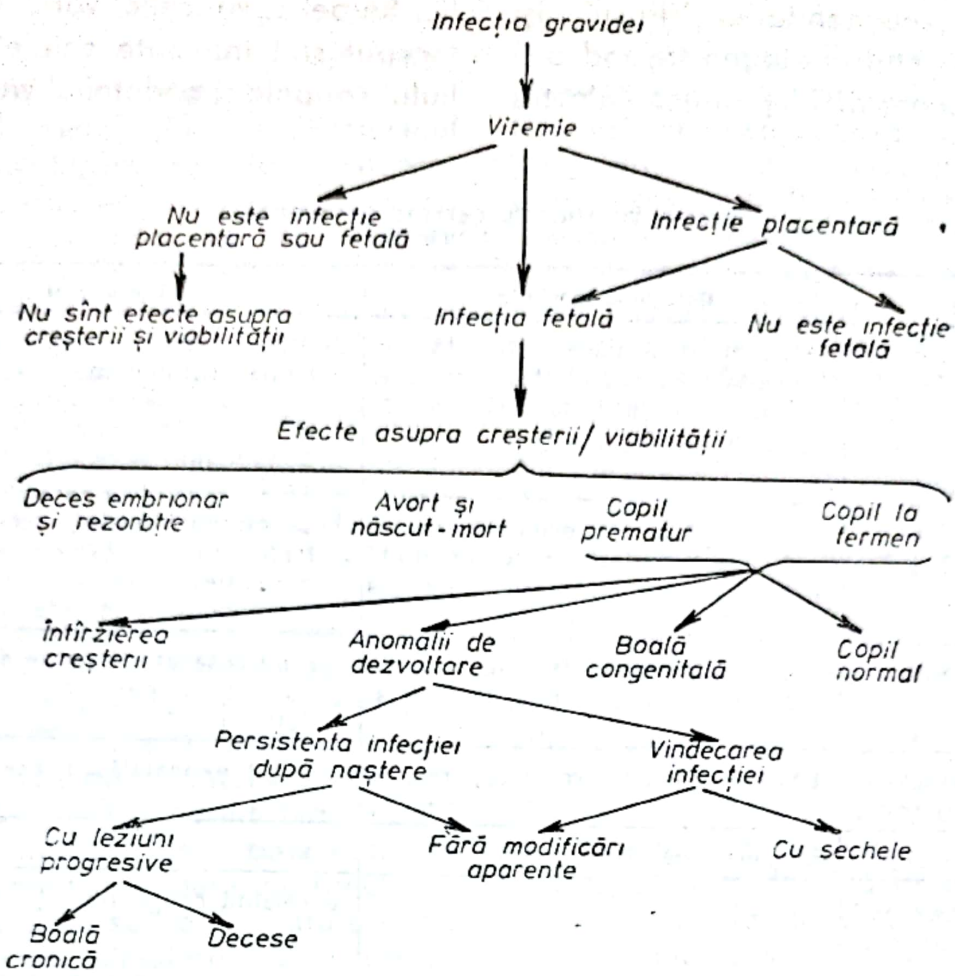

Fig. 2.80. Efecte parțiale ale infecției virale la gravide.

Riscul teratogen este maxim în primele trei luni și în special în prima lună, atunci cînd celulele organelor embrionare se află în plină activitate mitotică, în primele stadii de diferențiere. Virusul produce malformații în organele cu activitate mitotică maximă. Infecția este facilitată și de ima-

TABELUL Nr. 2.7

INCIDENȚA INFECȚIILOR MATERNE, FETALE ȘI NEONATALE
(DUPĂ NAHMIAS, 1974)

Microorganism	Materne (la 1 000 de sarcini)	Infecții provocate în uter la 1 000 născuți vii	Infectare apărută postnatal la 1 000 născuți vii
Citomegalovirus			
— în cursul sarcinii	16 —130	5 —15	—
— la delivrare	110 —280		50—110
Rubeola			
— epidemic	20 — 40	4 —30	0
— interepidemic	0,1 — 1	0,2— 0,5	0
Toxoplasma Gondii	1,5 — 6,4	1,3— 7	0
Herpes simplex	1 — 10	rar	0,1—0,5
Treponema pallidum	0,2 — 0	0,1	0
Streptococ B	50 —250		1—2
Escherichia coli	comună		1—2

Scanned with OKEN Scanner

turitatea proceselor de apărare. Se ştie că după luna a III-a apare competenţa imunologică a fătului o dată cu maturarea celulelor fetale care devin mai rezistente.

În S.U.A. pe un număr de 58 000 de sarcini, frecvenţa infecţiilor virale a fost de : 2,5% gripă ; 1,5% herpes ; 1% oreion ; 0,6% varicelă ; 0,5% hepatită ; 0,3% rubeolă ; 0,2% rujeolă ; 0,1% mononucleoză infecţioasă. (Blattner, 1973).

Efectul teratogen se manifestă prin :

– leziuni celulare care împiedică procesul normal de diferenţiere ;

– diminuarea potenţialului de dedublare al celulelor infectate ;

– alteraţii cromozomiale şi mitotice ca urmare a efectului mutagen al virusului.

1. Neuropatia optică congenitală. Aceasta este dată de virusul citomegalic, virusul herpes simplex, rickettsii.

c) *Virusul citomegalic.* Acesta determină nevrită optică, care se manifestă de la naştere cu atrofia sau hipoplazia nervului optic. Pe lîngă acestea, se poate constata colobom parţial sau total, asociat adesea cu manifestări de periarterită ale vaselor retiniene şi microftalmie. Aceste leziuni pot să fie asociate cu elementele inflamatorii sau leziuni ale diferitelor structuri oculare ca hemoragii corioretiniene, corioretinite, cataracte, leucoame, conjunctivite.

Gardner (1972) arată că infecţia congenitală cu virus citomegalic determină hipoplazia nervului, dar cu o bună acuitate vizuală. Lang (1975) arată că neuropatia optică produsă de virusul citomegalic survenită intrauterin se poate manifesta mult mai tîrziu după naştere. Aceste leziuni trebuie cercetate cu atît mai mult cu cît epidemiologic se admite că infecţia cu virus citomegalic se întîlneşte la 1% din născuţii vii cu malformaţii congenitale şi la 10% din născuţii morţi. La noi în ţară, leziuni corioretiniene produse de virusul citomegalic au fost perezentate de Leibovici (1980).

b) *Virusul herpes simplex.* Nahmias şi col. (1976) au constatat la 97 nou-născuţi, la care mama a fost afectată de viroză cu herpes simplex tip 1 şi 2, microftalmie, cheratite, corioretinite, neuropatie optică, cataractă în 20% din cazuri. În 30% din cazuri infecţia a fost cu herpes oculofacial, iar în 70% cu herpes genital. În acest din urmă caz este posibilă o infecţie intrauterină pe cale ascendentă. Neuropatia şi atrofia optică este dată în special de forma oculofacială, iar corioretinita de infecţia cu herpes genital.

c) *Rickettsiile.* Acestea produc infecţii în mod cu totul sporadic. În prezent apar din cînd în cînd mici focare epidemice de tifos exantematic prin *rickettsia prowazekii.* Infecţia produsă de alte rickettsii sînt sporadice. Mai frecventă este astăzi febra Q, dată de *Coxiella burnetti.* Touland şi Larmande (1947) găsesc o incidenţă de 74% papilite în epidemia cu *rickettsia prowazekii* în epidemia din Franţa (1941). Brocks şi Fineberg (1951) în America dau o frecvenţă de 19,75%. În ceea ce priveşte febra Q ea poate determina atît papilită, cît şi neuropatie optică retrobulbară cu evoluţie adesea defavorabilă.

B. **Infecţii virale acute – neuropatia optică virală.** Persistenţa acidului nucleic viral în organismul gazdei în urma infecţiei acute, determină boli cronice care evoluează pe o perioadă lungă de timp. Virusul, o perioadă inactiv, capătă o reactivitate episodică cu leziuni anatomice limitate la un anumit organ sau sistem.

Diseminarea virusurilor neurotrope, sau ocazional neurotrope, poate avea loc pe calea nervilor (virus rabic,

Scanned with OKEN Scanner

poliovirus). Deplasarea în lungul axonilor poate fi urmărită prin localizarea antigenelor virale cu seruri imunofluorescente.

Deplasarea pe cale sanguină (poliovirus, virus coxsackie, Echo, oreionic, herpetic, rubeolic), rămîne calea cea mai importantă de invazie a sistemului nervos.

Celulele sistemului nervos (meninge, ependim, celule gliale, celule neuronale) nu sînt la fel de sensibile la virus fiind condiționate de prezența receptorilor și de capacitatea celulei de a sintetiza virusul. Leziunile produse sînt fie cu tulburări funcționale, fie cu necroza celulei. Sub acțiunea virusului, celulele sistemului nervos se pot transforma și tumoral (ependimom, gliom, sarcom, neoplasme nediferențiate ale meningelui și creierului) fapt demonstrat experimental. Virusurile ce trec bariera hematoencefalică determină encefalite, iar cele ce trec bariera hematolichidiană determină meningite.

Experimental virusul se multiplică în celulele sistemului reticuloendotelial de la nivelul plexurilor coroide, ventriculilor, spațiilor subarahnoidiene, canalului ependimar, spațiilor Virchow-Robin, fără a infecta celulele nervoase. Astfel se comportă virusul vaccinal, virusul gripal, virusul citomegalic al ectomeliei. Meningitele care survin în unele viroze diseminate (virus citomegalic, herpes, rujeolă, oreion, arbovirusuri) sînt rezultatul trecerii virusului din sînge în lichidul cefalorahidian. Virusul coxsackie și Echo sînt frecvent izolate din lichidul cefalorahidian la subiecții cu meningită aseptică.

Sînt virusuri care se multiplică atît la nivelul meningelor, cît și a encefalului ca arbovirusurile, unele tulpini de virus gripal, virus Newcastle neuroadaptate la șoarece.

Trecerea virusului prin celulele ependimare și celulele sistemului reticuloendotelial de la nivelul spațiilor subarahnoidiene poate avea loc fără semne clinice de meningită.

Neuropatia optică virală trebuie considerată ca o entitate morbidă ce face parte din infecția virală a sistemului nervos central din care nervul optic nu este decît o emanație. Neuropatia optică este secundară infecției pia-gliale și concomitentă cu cea a capilarelor vasculare de la nivelul septurilor conjunctive. Posibilitatea apariției unei neuropatii optice virale este dată de capacitatea neurotropă patogenă a virusului însuși.

Astfel de neuropatii au fost descrise în special în virusul poliomielitei, virusul varicela-Zoster, virus citomegalic, unele adenovirusuri, virusul coriomeningitei limfocitare benigne, al parotiditei epidemice, rujeolei, mononucleozei infecțioase și tipurile A, A_1, A_2, B, C ale virusului gripal. Interesarea nervului optic poate surveni direct prin traversarea tecii piale în encefalite și meningite sau de la nivelul uveei în uveopapilite.

1. Virusul parotiditei epidemice. Neuropatia optică produsă de virusul parotiditei epidemice este cea mai frecventă dintre toate infecțiile virale ale nervului optic. Virusul oreionului este un virus neuromeningotrop cu localizări glandulare secundare. Neuropatia optică se manifestă cu o incidență de 1–10% (Henle și col., 1965). Clinic evoluția este uni- sau bilaterală, sub formă de nevrită retrobulbară cu atrofie optică, ca în afecțiunile demielinizante sau papilită. Neuropatia optică apare după o fază acută, dar cel mai frecvent se întîlnește în perioada de convalescență. Inflamarea nervului optic este deseori concomitentă cu inflamarea meningeală, care în multe observații este asimptomatică și nu devine manifestă. Strong și col. (1974) constată o nevrită optică retrobulbară cu apariție tardivă la 2–3 săptămîni

după perioada acută, corelînd-o cu extinderea procesului de demielinizare care reprezintă faza tardivă a afecțiunii. Evoluția infecției este variabilă, de la cecitate cu atrofie optică totală pînă la retrocedare completă.

2. Virusul rujeolei. În timp ce encefalonevraxita din rujeolă este relativ frecventă, neuropatia optică este rară. Neuropatia optică se întîlnește în convalescență sau în unele cazuri tardiv după 1–2 luni de la faza acută. Neuropatia optică evoluează la bolnavi cu semne de mielită sau encefalomielită.

Clinic se manifestă atît sub formă retrobulbară cu scotom central, cît și sub formă juxtabulbară. Evoluează cu atrofie optică totală sau parțială, uneori asociată cu manifestări de pseudoretinopatie pigmentară.

3. Virusul varicela-Zoster. În zona oftalmică interesarea nervului optic este mai rar întîlnită față de inflamarea uveei. Opticopatia zonatoasă poate evolua sub formă de papilită adesea hemoragică, pseudopapilită vasculară, neuropatie retrobulbară cu evoluție spre atrofie optică totală sau parțială, adesea mult timp de la infecția cutanată.

Neuropatia optică în zonă este asociată cu meningoencefalită virală cu creșterea numărului de leucocite și proteine în LCR. Neuropatia optică provine în acest caz din infectarea sistemului nervos central. Ostler și Thygeson (1976) arată că formele tardive, cu leziuni optice, sînt determinate de un proces de vasculită cu evoluție lentă și edem ischemic. În varicelă sînt menționate neuropatii optice sau atrofii optice cu paralizie de VI și VII prin encefalită variceloasă.

4. Virus Ebstein Barr. Mononucleoza infecțioasă este o boală acută, transmisibilă, limfoproliferativă, cu evoluție benignă, spontan autolimitată, determinată de virusul Ebstein Barr, cu implicare frecventă la adolescent sau adultul tînăr.

Boala se caracterizează clinic prin sindrom infecțios, poliadenopatie și splenomegalie, hematologic prin sindrom mononucleozic, iar serologic prin pozitivitatea reacției Paul-Bunnell-Hăngănuțiu. Sindroame neurologice apar în 1% din cazuri sub formă de meningită gravă, encefalită, psihoză, sindrom cerebelos acut, pareze de nervi cranieni și poliradiculonevrite.

Anatomopatologic au fost descrise numeroase infiltrații perivasculare în sistemul nervos, rinichi, inimă, plămîni, măduvă osoasă, ilustrînd influența reactivă din tot sistemul reticuloendotelial. Desigur, se menționează papilite care evoluează concomitent cu meningoencefalita. Clinic se constată un edem bilateral al papilei, interesînd uneori și retina.

C. **Neuropatia optică după vaccinarea antiviralã.** *Vaccinarea antirabică.* Thomas (1972) menționează 20 de cazuri de papilită, asociată cu paralizii musculare, apărute la o distanță de timp între 2 săptămîni și 2 luni de la vaccinarea antirabică. Aceste cazuri se încadrează între complicațiile neurologice induse de vaccin care conține țesut nervos. Mecanismul patogenic este acela al unei reacții alergice cu acțiune demielinizantă. Cazurile de nevrită optică după vaccinarea antirabică au aspectul de papilită și evoluează concomitent cu manifestări discrete de encefalită. În unele cazuri descrise ele au survenit la organisme imunologic deficitare, sau favorizate de tratamente cu corticoizi.

Vaccinarea antigripală. În literatură sînt consemnate cazuri de neuropatie optică după vaccinarea antigripală (Bienfang și col., 1977). Normele de control pentru vaccinurile vii atenuate virale sînt în prezent reglementate și elimină orice risc imediat sau tardiv.

Vaccinarea a milioane de persoane, urmărite în ultimele decenii, nu a semnalat efecte nocive de genul celor obținute experimental sau menționate cu totul sporadic în literatură.

3. Neuropatia optic retrobulbară parazitară. În afară de neuropatia optică descrisă în cursul malariei și tripanosomiazei, care pot fi considerate forme iatrogene toxice, determinate de tratamentul cu chinină și derivați arsenicali, există numeroase observații de neuropatie parazitară. Astfel se citează cazuri de neuropatie optică prin : toxoplasmoză, leishmanioză, toxacara, oncocercoză, leptospiroză, paragonimioză și reticuloza Besnier-Boeck-Schaumann.

a) *Toxoplasmoza.* Neuropatia optică toxoplasmică căpătată este mult mai rară decît cea congenitală. Se întîlnește la copil și adultul tînăr. În antecedente se menționează un episod febril cu aspect gripal, cu astenie, angină acută, adenopatie, sindrom meningeal frust, conjunctivită acută, considerată ca poartă de intrare.

François (1961) menționează referitor la toxoplasmoza oculară căpătată observațiile lui Prior și col. (1953), Woods și col. (1954), Hogan (1958). Zimmermann (1956) a demonstrat histologic prezența parazitului la nivelul nervului optic din toxoplasmoza oculară. După Binkhorst (1970) și O'Connor (1975) manifestările oculare toxoplasmice ale adultului sînt reacutizări ale unei infecții congenitale. Perkins (1973), analizînd 1 669 cazuri de infecții oculare toxoplasmice, arată o incidență a infecției corioretinei în 63,8% sub formă de corioretinite focale, 11,6% panuveite, 11,6% nevrite și atrofii optice, 3% conjunctivite și 11,1% cu alte manifestări oculare. Deși nu există un tratament specific, sulfamidele administrate timp de 2–4 săptămîni sînt eficace (sulfadiazină 0,035 g/kg și pirimethamină 0,001 g/kg corp). Pirimethamina (doraprim) este necesară pentru a evita cronicizarea. Dintre antibiotice este indicată spiramicina. Tratamentul cu cortizon se poate asocia, pentru a proteja structurile oculare, dar administrat singur determină o diseminare a parazitului. O'Connor (1975) arată că injecții retrobulbare cu corticoizi, sub formă de depozit, sînt din acest punct de vedere periculoase.

b) *Leishmanioza.* Este o boală parazitară determinată de protozoare din genul leishmania. Răspîndirea se face prin intermediul unor flebotomi prin înțepare sau prin dejecții depuse pe pielea excoriată. Leziunea nervului optic evoluează concomitent cu manifestările cutanate.

c) *Toxacara.* Parazit intestinal din familia *Ascaridae*, trăind la animale *(toxacara canis, toxacara cati)*. La om nu se dezvoltă decît în stadiul de larvă, care poate determina afecțiunea neurologică.

d) *Oncocercoza.* Vedy (1973) descrie papilită oncocercotică cu formare de noduli endocranieni și papilită.

e) *Leptospiroza.* Determină rar papilite și neuroretinite edematoase. Moro (1953), Heidenreich (1979) descriu papilite și neuroretinite asociate cu uveite anterioare exsudative și hemoragice. Leziunea nervului optic este aproape întotdeauna bilaterală. Papilita apare mai tîrziu și este atribuită unei recrudescențe a infecției. Evoluția este variabilă cu vindecare sau atrofie optică.

f) *Paragonimiaza.* Denumită și hemoptizie orientală, este produsă de trematodul *paragonimus westermani*. Se manifestă cu cefalee, algii, febră, complicații pulmonare. Muneoka și col. (1963) descriu în Japonia leziuni cerebrale cu atrofie optică.

g) *Reticuloza Besnier-Boeck-Schaumann.* În 1889

Besnier descrie lupus pernio. În 1890 Boeck descrie sarcoidele dermice, iar în 1914 Schaumann reunește într-un cadru mai larg al limfogranulomatozei benigne leziunile dermice, pulmonare, osoase și ganglionare. Afecțiunea este o reticuloză granulomatoasă cu formarea de noduli fără tendință de cazeificare și fără reacții inflamatorii de vecinătate, prezentînd celule epitelioide (forma activă de histiocit), macrofage și celule gigante ce conțin incluzii „asteroide" lipidice și „corpi sferici Schaumann". Participarea nervului optic este frecventă (tabelul nr. 2.8).

TABELUL Nr. 2.8

FRECVENȚA MANIFESTĂRILOR ÎN SARCOIDOZĂ
(după GERAINT, 1975)

Localizare	Nr. cazuri	%
Intratoracică	285	92
Noduli hilari	241	77
Ficat	152	49
Ganglioni periferici	116	37
Ochi	62	20
Piele	62	19
Eritem nodos	33	11
Splină	57	18
Chist osos	13	9
Glande salivare	25	8
Sistem nervos	12	4
Nerv optic	21	7

Participarea nervului optic în cadrul sarcoidozei este de 7%. După interesarea nervului facial, lezarea nervului optic este cea mai frecventă. Dacă luăm în considerare și edemul papilar, frecvența este de 14%. De asemenea atrofia optică poate surveni în uveite posterioare grave cu tulburări de vitros. Leziunile nervului optic se manifestă sub formă de tumori ale papilei, tumori care infiltrează nervul optic și leziuni optice prin compresiune.

Tumorile papilei apar la început sub forma unei mici mase unice, care ocupă un sector papilar și se modifică treptat cu formarea succesivă de mici și noi noduli. Tumora papilară evoluează fără tulburări ale mediilor oculare și ale vitrosului. Concomitent există și alte localizări ale sarcoidozei sub formă de focare, cu aspect de pată de ceară, perivascularite, flebite, tromboze cu zone hemoragice.

În cadrul distribuirii neurooculare, leziunile pot fi întîlnite capricios ca de exemplu la retina stîngă și nervul optic drept. În observația lui Reis și Rothfeld (1941) s-a constatat la necropsie o infiltrație tumorală care invada toată baza creierului interesînd nervii optici, chiasma, infundibulul, al treilea ventricul cu invadarea lobului temporal stîng. În trunchiul nervului optic stîng s-au constatat foliculi bine delimitați, iar la nivelul papilei noduli asemănători. În observația lui P. V. Morax (1959) există noduli coroidieni paravasculari reuniți și o tumoră pe papilă. Bolnavul se ameliorează sub tratament cortizonic pentru a deceda după 8 luni prin localizări cerebrale.

Tumorile infiltrative ale nervului sînt frecvent menționate în literatură. Granulomul sarcoidozic se poate localiza și în teaca nervului optic, cu aspect de nevrită retrobulbară (Klein și col., 1955 ; Mietke, 1968). În observația lui Strasman (1911), citată de Guillaumat și col. (1959), bolnavul urmărit pe o perioadă de 10 ani, prezenta inițial leziuni cutanate, apoi somnolență, tulburări genitale și obezitate. Cîțiva ani mai tîrziu se instalează hemianopsia bitemporală cu atrofie optică. Explorarea neurochirurgicală arată leziuni întinse în pia mater la nivelul chiasmei și a nervilor optici cu formarea de noduli constituiți din mononucleare, celule epitelioide și celule gigante fără necroză și cazeificare. În observația lui Alajouanine și col. (1952) existau manifestări de compresiune a nervului optic stîng cu scotom central și

Scanned with OKEN Scanner

deficit temporal. Operator s-a constatat un granulom inflamator cu elemente caracteristice sarcoidozei. După operaţie bolnavul rămîne cu cecitate. Un an mai tîrziu are deficit temporal superior şi la celălalt ochi, apoi apar leziuni corticopulmonare şi sarcoide localizate subcutanat. Se pare că localizările la nivelul nervului optic sînt mult mai frecvente şi de cele mai multe ori ele apar înaintea manifestărilor cutanate sau ganglionare.

4. Neuropatia optică retrobulbară micotică. În literatură sînt constatate neuropatii optice determinate de diferite ciuperci parazite : coccidioide, *cryptococus*, mucormicoze, candida.

a) Coccidioide. *Zimmermann* (1956) constată nevrită optică produsă de *coccidioides immitis* în cursul unei infecţii diseminate cu prezenţa de spori sub formă de sferule cu dublu contur la nivelul nervului. Rainin şi col. (1972) arată coroidită bilaterală şi nevrită optică retrobulbară monolaterală cu *coccidioides immitis*. Forbus şi col. (1946) din 95 cazuri de micoze arată leziuni optice în două cazuri. Afecţiunea este răspîndită mai mult în America. Infecţia se produce pe cale respiratorie, mai ales în sezonul uscat, iar rezervorul îl constituie omul, cîinele şi bovideele. Stort (1939) arată edem papilar la un copil de 4 ani cu meningită cu coccidioide.

b) Cryptococus. În meningite cu *cryptococus neformas* se menţionează participarea nervului optic cu edem papilar, neuroretinite, atrofie optică (Weiss şi col., 1948 ; Okun şi Butler, 1964).

c) Mucormicoze. Acestea sînt afecţiuni micotice date de genul Mucor. Se manifestă prin pneumopatii acute, colite ulceroase şi micoze oculare. Mucormicoze cerebrale pot interesa nervul optic cu atrofie optică secundară.

d) Candida. În endoftalmie cu candida, Ramsey şi Willis (1972) arată participarea nervului optic.

Cauze focale

După Saraux şi col. (1975) acestea fac parte din etiologiile neevidente, implicarea lor nu este decît presupusă.

Focarele infecţioase incriminate în această patogenie pot fi în imediata apropiere a ochiului sau la distanţă de ochi.

Din prima categorie fac parte focarele sinusale, dentare şi amigdaliene. Dintre focarele de infecţie de la distanţă fac parte următoarele : pulmonare (bronşiectazii, abcese pulmonare închistate) ; digestive (colecistite, apendicite, colite cronice) ; genitale (anexite şi prostatite cronice). Focarul de infecţie este format dintr-o colecţie microbiană cu virulenţă atenuată sau detritusuri microbiene incapsulate într-un baraj de celule fagocitare (monocite, limfocite sau fibroblaşti). Mecanismul lor de acţiune nu este precizat : reflex, toxic sau alergic.

Rolul focarelor de infecţie în etiologia neuropatiilor optice a fost considerat diferit, în funcţie de unele etape de cercetare, şcoli sau autori.

În stadiul actual al cunoştinţelor nu putem admite şi nici respinge, pe baze ştiinţifice, existenţa unui raport cauzal direct între focarul infecţios şi prezenţa unei neuropatii optice.

Originea focală a unei neuropatii optice este greu de apreciat, chiar dacă aceasta apare în cursul unei sinuzite supurate. Constatarea unui focar infecţios în cursul investigaţiilor etiologice ale unei neuropatii optice nu permite decît stabilirea unui raport de probabilitate. Proba terapeutică este relativă. Este cunoscut faptul cînd o neuropatie optică „vindecată" după o puncţie sinusală să rea-

Scanned with OKEN Scanner

pară după o perioadă de timp ca o neuropatie optică în cadrul unei scleroze în plăci.

1. Afecţiunile dentare. Acestea sînt frecvent incriminate în patogenia neuropatiei optice. Dinţii implicaţi sînt în general cei cu localizări subsinusale : premolarii, primii molari superiori omolaterali. Caninii sînt rar incriminaţi, iar incisivii şi dinţii maxilarului inferior în mod excepţional. Leziunile în cauză sînt chisturile, procesele apexiale şi granulomul, inflamaţiile de pivoţi. Examenul radiologic are importanţă în stabilirea diagnosticului. Testul Lepoire (evidenţierea unei reacţii de agravare după injectarea subcutanată de germeni obţinuţi prin cultură din apexul bolnav) poate avea o oarecare importanţă. Testul este relativ periculos, nefiind întrebuinţat în practica curentă.

Tratamentele stomatologice moderne, şi în particular tehnica rezecţiei apicale, sînt capabile de a rezolva aceste posibile căi de infecţie.

2. Afecţiunile sinuzale. Sinuzitele supurate sînt invocate adesea ca factor etiologic al neuropatiilor juxta- sau retrobulbare. Sinuzitele posterioare sînt cel mai frecvent incriminate, mai puţin cele frontale, maxilare sau etmoidosfenoidale.

3. Infecţiile amigdaliene. Amigdalitele criptice sînt frecvent incriminate în această patogenie. Descoperirea unui germen identic în lichidul de aspiraţie amigdalian şi în umoarea apoasă pare a fi un argument în acest sens.

Colecistita, apendicita, infecţia renală sau genitală, deşi presupune drept factori etiologici, sînt mai greu de acceptat ca factori potenţiali în declanşarea unei neuropatii optice.

Scanned with OKEN Scanner

Neuropatia optică toxică

Din grupa neuropatiei optice retrobulbare, neuropatia optică retrobulbară toxică reprezintă una dintre afecțiunile cu frecvența cea mai ridicată. Cele mai multe toxice exogene produc leziuni la nivelul sistemului nervos și deci la nivelul nervului optic.

Neuropatia optică toxică exogenă

Substanțele incriminate în această patogenie sînt extrem de multe, iar implicațiile lor din ce în ce mai multiple. Aceste considerente fac pe unii autori să considere neuropatia toxică o boală a viitorului. Întocmirea unei liste privind substanțele cu acțiune toxică asupra nervului optic este dificilă. Evoluția tehnologiei industriale, cît și a farmacopeei înnoiește în permanență gama substanțelor cu potențial toxic, iar pe de altă parte abandonează unele substanțe toxice „consacrate". Unele substanțe medicamentoase noi nu sînt complet cunoscute din acest punct de vedere, acțiunea lor fiind în funcție de doză, susceptibilitate individuală, eliminare renală, sumație toxică, timp de latență variabil etc. Totodată unele confuzii diagnostice pot conferi unor substanțe atribute toxice inexistente.

O clasificare a neuropatiei optice toxice este dificilă datorită multiplelor aspecte etiologice și clinice. Autorii le grupează fie după frecvența substanței cu implicații clinice, fie după structura lor chimică sau sindromul clinic. Desigur că nici un mod de prezentare nu poate fi perfect în acest context. Important pentru clinician rămîne însă diagnosticul clinic orientativ spre o neuropatie optică toxică, cît și o listă aproximativă a substanțelor cu acțiune toxică asupra nervului optic.

Contextul clinic. Acesta orientează clinicianul spre diagnosticul unei neuropatii optice toxice, fiind aproximativ identic cu cel din neuropatia optică retrobulbară. Suspiciunea unei neuropatii optice toxice există în cazul unor corelații ale bolnavului cu anumite substanțe toxice (profesie, tratament medicamentos) sau printr-un sindrom clinic afiliat : scăderea acuității vizuale, modificările de simț cromatic, cîmpul vizual și evoluția progresivă.

Saraux și Offret (1978) admit în evoluția clinică a neuropatiei optice toxice trei stadii : debut, perioada de stare și atrofie optică.

— *Stadiul de debut* este considerat infraclinic, neobiectivizîndu-se decît printr-o urmărire clinică sistematică. Unele semne funcționale pot atrage atenția asupra etiologiei și diagnosticului clinic : senzația de ebluisare, tulburări cromatice, tulburări ale cîmpului vizual în zona inter-papilo-macular (perimetria statică), creșterea timpului de latență a potențialului evocat vizual.

— *Perioada de stare* prezintă tabloul unei neuropatii optice cu scăderea acuității vizuale, scotom centrocecal, tulburări ale simțului cromatic

Scanned with OKEN Scanner

(ax roşu-verde), decolorare papilară insuficientă.

– *Stadiul de atrofie optică* prezintă modificări ale acuităţii vizuale (ireversibile), modificări oftalmoscopice ale papilei şi uneori ale periferiei fundului de ochi.

Prezentăm în cele ce urmează grupa substanţelor cu acţiune neurotropă, clasificată după sindromul clinic elaborat (Saraux şi col., 1975):

– forma clinică cu predominanţă axială;

– forma clinică cu predominanţă axială asociată cu sindrom de intoxicaţie general şi neurologic;

– forma clinică cu strîmtorarea izopterelor periferice.

A. Forma clinică cu predominanţă axială

Substanţele din această categorie produc un sindrom clinic caracterizat prin: debut insidios al modificărilor vizuale, modificări ale fasciculului macular, rar edem papilar, acţiune selectivă asupra nervului optic şi semne neurologice şi generale minime.

Substanţele toxice din această categorie sînt următoarele: alcoolul etilic, tutunul, etambutolul, cloramfenicolul, isoniazida, disulfiramul, inhibitoarele mono-amino-oxidazei, penicilina, cardiotonicele heterozide, substanţe acceleratoare în vulcanizarea cauciucului.

Neuropatia optică alcoolo-tabagică

Plecînd de la frecventa asociere dintre alcoolismul cronic şi tabagismul cronic, majoritatea autorilor descriu cele două forme de lezare a nervului optic sub aceeaşi entitate clinică: neuropatia alcoolo-tabagică. Preponderenţa toxicităţii alcoolului etilic sau a tutunului este discutată. Pentru noi suferinţa nervului optic este dată de alcool. Oricare ar fi însă preponderenţa toxicităţii acestor substanţe, sindromul clinic este aproximativ asemănător.

Simptomatologie

a) *Perioada de debut* este caracterizată prin discrete tulburări ale simţului cromatic (40%, Saraux şi Biais, 1966) şi unele semne de intoxicaţie etilică generală.

b) *Perioada de stare* prezintă aspectul clinic cel mai bine conturat.

– *Tulburările acuităţii vizuale.* Acestea se manifestă printr-o jenă a acuităţii vizuale, datorită scotomului paracentral. Bouniq şi Coscas (1966) semnalează tulburările de acomodare la aceşti bolnavi, considerînd că un procent de 75,6% dintre aceştia necesită o corecţie optică superioară cu 1–2 dioptrii, faţă de subiecţii normali de aceeaşi vîrstă. Mai rar, bolnavii acuză scăderi accentuate ale acuităţii vizuale, tot timpul bilaterale şi niciodată identice la cei doi ochi.

Examinînd un lot de 55 de bolnavi internaţi în spitalul de neuropsihiatrie, pentru cura de dezintoxicare, am constatat o scădere a acuităţii vizuale, după ochiul cel mai afectat, într-un procent de 71% din cazuri (tabelul nr. 2.9).

TABELUL Nr. 2.9

DIMINUAREA ACUITĂŢII VIZUALE IN ETILISMUL CRONIC

Nr. crt.	Acuitatea vizuală la ochiul cel mai slab	Nr. cazuri	%
1	Sub 1/10	3	5,4
2	1/10—1/3	14	25,4
3	1/3 —2/3	22	30,2
4	Normali	16	29,0

– *Tulburările simţului cromatic.* Primele tulburări care apar sînt pentru verde, apoi pentru roşu, fapt ce semnalează o suferinţă a nervului optic.

Scanned with OKEN Scanner

În funcție de testele utilizate (tabele pseudo-izocromatice Ischiara, test Farnsworth 28 hue 100 hue) și lotul cercetat, frecvența tulburărilor cromatice diferă după autori : 83% (Bo-

– *Modificările de cîmp vizual.* Se caracterizează prin prezența unui scotom centrocecal și unele modificări periferice. Acestea prezintă o frecvență de peste 83%. Scotomul

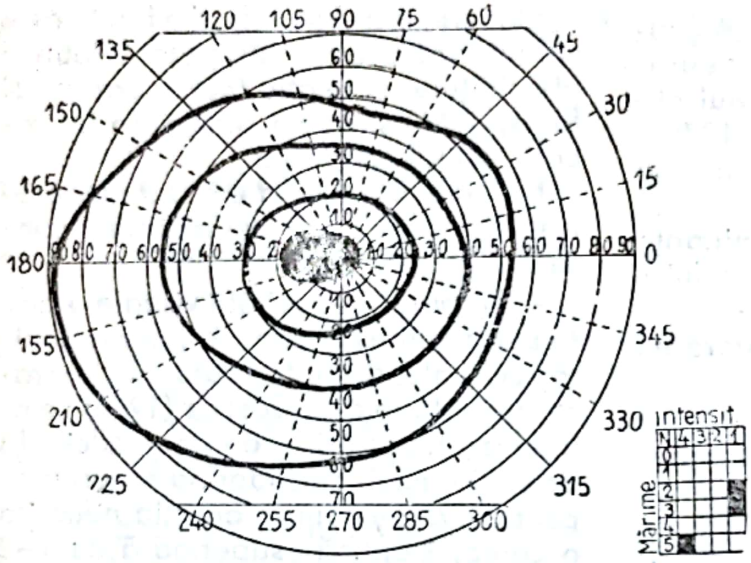

Fig. 2.81. Scotom centrocecal. Bărbat 48 ani, etilic de 20 ani, fumător 40 țigări pe zi. VAO = 1/2.

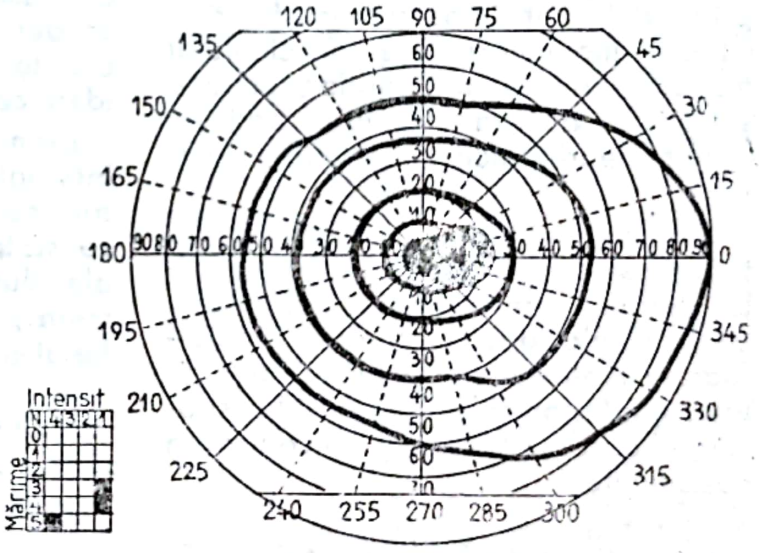

uniq și col., 1966), 39% (Saraux și col., 1966). Din cei 55 de bolnavi examinați de noi, nu am reținut decît datele relatate de 49 subiecți. Dintre aceștia 25 de bolnavi (41%) prezentau diferite alterații cromatice : 17 bolnavi pentru roșu și verde, 6 bolnavi pentru tulburări nesistematizate și 2 bolnavi cu tulburări cromatice grave.

este bilateral. La început este limitat de partea nazală a petei Mariotte, ulterior mărindu-se, devine pericecal, înglobînd punctul de fixație cu reducerea acuității vizuale. În principiu, scotomul are o formă ovalară, întinzîndu-se de la mactulă la pata oarbă (fig. 2.81).

Scanned with OKEN Scanner

La nivelul scotomului zona de insensibilitate nu este uniformă. Se află două nuclee unde intensitatea scotomului este mai accentuată, în contact cu punctul de fixație și la nivelul petei Mariotte. Aceste două zone se unesc într-un stadiu avansat. Marginile scotomului sînt șterse, fapt ce demonstrează caracterul evolutiv. În unele cazuri se constată unele scotoame centrale izolate de la 2–3°. Cîmpul vizual periferic este în general normal, uneori în cazul intoxicațiilor accentuate se pot constata strîmtorări periferice și unele ancoșe temporale superioare (fig. 2.82 ; 2.83).

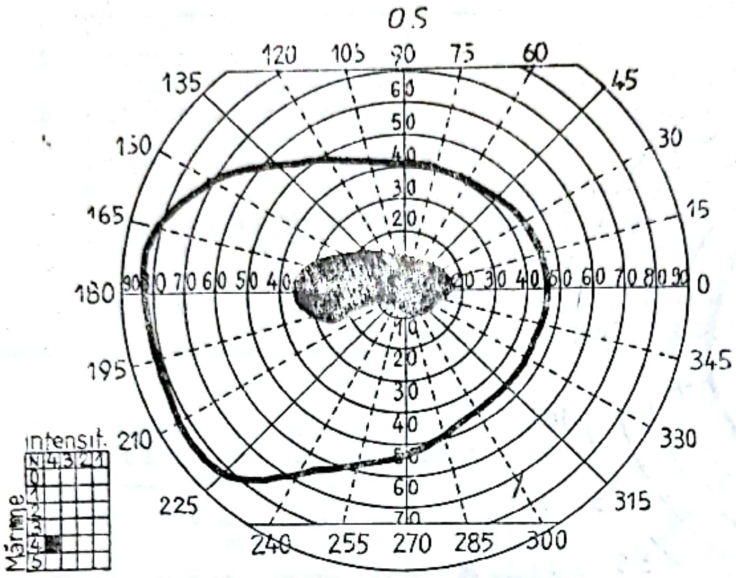

Fig. 2.82. Cîmp vizual strîmtorat concentric cu scotom centrocecal (A.O.) Bărbat 37 ani, etilism cronic cu degradare psihică, alcoolic de 15 ani, fumător 25 ani.

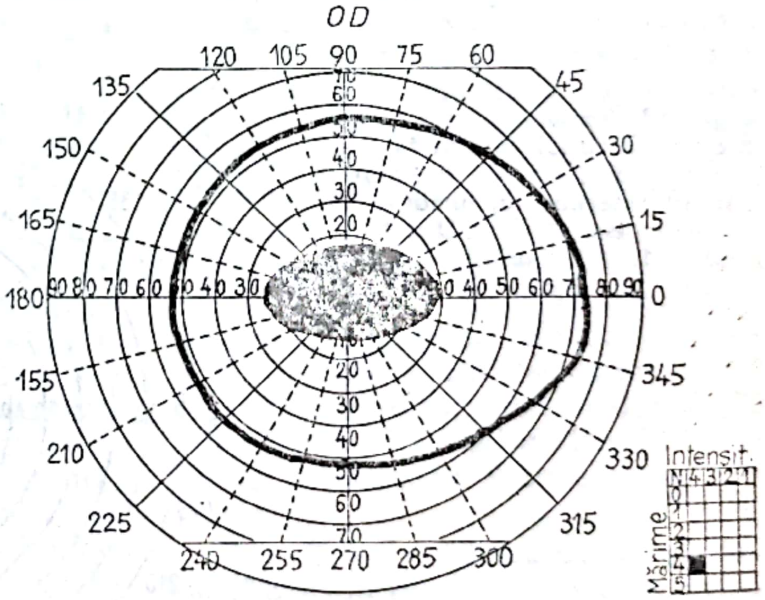

În observațiile noastre modificările de cîmp vizual au fost atît de tip central, cît și de tip periferic (tabelul nr. 2.10).

– *Oftalmoscopic.* În formele grave o decolorare a papilei în fazele tardive, cînd toxicul nu a putut fi înlăturat. Decolorarea papilară tempora-

Scanned with OKEN Scanner

lă a fost constatată în trei cazuri din observaţiile noastre. În 7 cazuri s-a constatat o dilatare mai accentuată a vaselor retiniene. La un bolnav de 36 ani cu psihoză etilică şi crize co-

Modificările generale. Acestea sînt reprezentate de unele semne evidente de alcoolism cronic : tulburări psihice, tremurături, polinevrite. Saraux şi col. (1974) semnalează o scădere a valo-

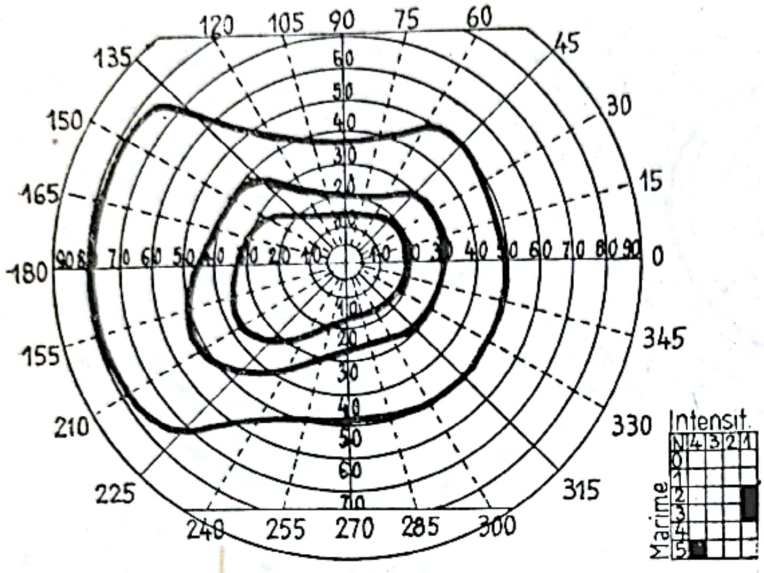

Fig. 2.83. Amputarea superioară a cîmpului vizual. Bărbat 44 ani, etilism cronic cu trei dezintoxicări în antecedente, fumător 50 ţigări pe zi. VOD = 1/3 ; VOS = 1/4. Tulburări cromatice grave.

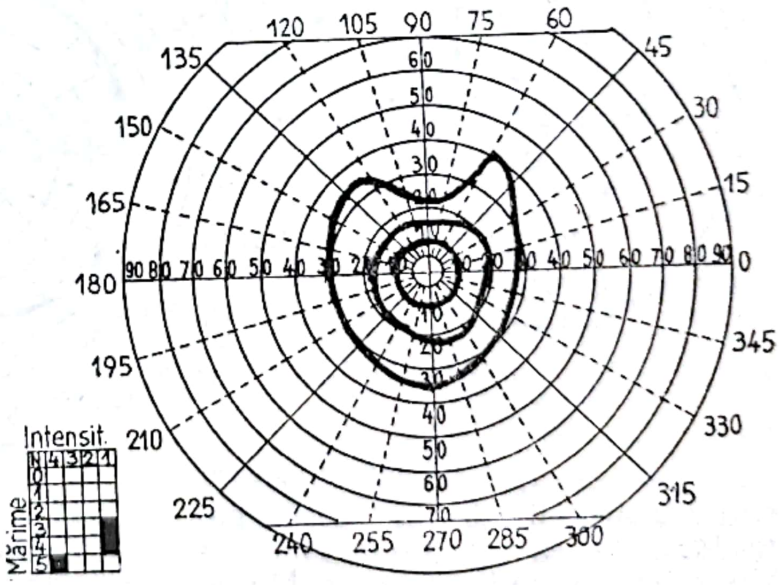

miţiale am constatat un edem difuz perivascular la fundul de ochi, cu edem trofic palpebral şi la nivelul membrelor inferioare.

rilor zincului seric. În lotul bolnavilor examinaţi de noi am constatat următorul procent de tulburări neuropsihice (tabelul nr. 2.11).

Scanned with OKEN Scanner

TABELUL Nr. 2.10

MODIFICĂRILE CÎMPULUI VIZUAL ÎN ETILISMUL CRONIC

Nr. crt.	Aspectul leziunilor	Nr. cazuri	%
1	Strîmtorări concentrice pentru alb și culori	15	27,3
2	Strîmtorări concentrice numai pentru culori	4	7,2
3	Scotom central și centrocecal	12	22,8
4	Mărirea petei Mariotte	4	7,2
5	Amputări mari de cîmp vizual	6	10,0
6	Normali	14	25,5

TABELUL Nr. 2.11

TULBURĂRILE NEUROPSIHICE LA BOLNAVII CU ETILISM CRONIC

Nr. crt.	Aspectul intoxicației etilice	Nr. cazuri	%
1	Etilism cronic	24	43,6
2	Intoxicație cronică cu tulburări psihice	14	25,4
3	Intoxicație acută pe fond de etilism cronic	9	16,4
4	Dipsomanie	4	7,3
5	Etilism cronic și crize epileptice	4	7,3

Un număr de 8 bolnavi prezentau concomitent fenomene polinevritice, toți fiind consumatori de băuturi distilate. Dintre bolile cronice asociate menționăm ulcer gastroduodenal (4 cazuri), hepatită cronică (3 cazuri), tulburări trofice (1 caz), anemie accentuată (1 caz). Cel mai tînăr bolnav avea 21 de ani, cel mai în vîrstă 67 de ani, majoritatea avînd o vîrstă cuprinsă între 40–60 de ani.

Evoluție

Aceasta este favorabilă în cazul suprimării alcoolului și în asociere cu vitaminoterapie. În formele ușoare vindecarea poate avea loc în 5–6 săptămîni. Se poate urmări regresia scotomului, care persistă în jurul a două nuclee principale, pentru a dispărea apoi complet. Un oarecare deficit central pentru culori poate persista mai mult timp. Vindecarea totală nu poate fi obținută decît prin suprimarea alcoolului. În caz contrar fenomenele funcționale se agravează, însoțite de o totală lipsă de voință și indiferență din partea bolnavului. Caracterul de ameliorare a tulburărilor vizuale după suprimarea toxicului, prin elocvența lor, pot servi ca diagnostic diferențial în cazul unor neuropatii optice considerate greșit de natură alcoolică.

Etiologie

După cum afirmam la început, preponderența acțiunii toxice a alcoolului și tutunului nu este clarificată. Alcoolul are o acțiune toxică sub forma de produs distilat. Tutunul se pare că are o acțiune toxică mai importantă în cazul în care este întrebuințat sub formă de pipă sau trabuc și mai puțin sub formă de țigaretă (Sedan și Farnasier, 1973). Din punct de vedere al profesiei, în observațiile noastre 27 din cazuri erau lucrători manuali, 13 intelectuali, iar 15 necalificați. În 4 observații intoxicația a fost facilitată de profesie (ospătar, vînzător, salariați vin-alcool). De menționat că 38 din etilici erau fumători moderați (20 țigări pe zi), 8 cazuri cu 20–60 țigări pe zi, iar restul de 9 cazuri erau nefumători.

Majoritatea justificau abuzul de tutun printr-un randament mai mare în muncă și o mai bună activitate profesională. Nu am constatat tulburări vizuale mai intense la etilicii fumători.

Anatomie patologică

Intoxicația etilică determină o cromatoliză a celulelor ganglionare și degenerarea fibrelor nervoase, în

Scanned with OKEN Scanner

special la nivelul fasciculului macular. Degenerescența fasciculelor nervoase poate fi urmărită pînă la corpul geniculat lateral.

Patogenie

Avitaminoza B (B_1 și B_6) determină leziunile nervului optic. Lipsa tiaminei din organism este dată de leziuni digestive provocate de alcool care împiedică asimilarea cantitativă de vitamina B_1, indispensabilă organismului. Această vitamină intră în compoziția mai multor enzime constituind coenzima carboxilazei, care are un rol important în metabolismul glucidelor necesare funcției sistemului nervos central și periferic. Necesitățile nutritive de tiamină sînt de 1–3 mg/zi. Leziunile gastrice pe care le prezintă acești bolnavi predispun la o carență de vitamina B_1 și B_6, fie printr-un aport alimentar insuficient, fie printr-o absorbție insuficientă, datorită tulburărilor gastrice, dar mai ales printr-o necorespunzătoare utilizare a lor, datorită insuficienței hepatice.

Rolul unei triple carențe în patogenia acestor neuropatii (vitamina B_1, tulburări de absorbție și utilizare) este demonstrat atît de bolnavii gastrectomizați, cît și de anumite femei în perioada sarcinii. Quéré și col. (1967) descriu în acest sens un număr de 450 nevrite optice retrobulbare constatate la subiecți tineri, hiponutriți (B_1, B_2 și PP) la o populație din țările Africii.

Tutunul se pare că este toxic prin cianurile pe care le conține, cît și prin tiocianați, constatați în valori crescute în sîngele acestor bolnavi (Darby și Wilson, 1967).

Tratament

Suprimarea toxicului (tutun sau alcool) constituie prima și cea mai importantă măsură terapeutică. Pentru a neutraliza cianurile existente în tutun este necesară neutralizarea lor prin transformare în tiocianați. Această sulfoconjugare nu se poate face decît în prezența acizilor aminați sulfurici, donatori de radicali de sulfură. Cistina administrată în doze mari (4–8 g/zi, per oral), hidroxocobalamina, vitamina B_6, sînt substanțe cu rol favorabil în neutralizarea acestor cianuri.

Vitamina B_1, vitamina PP au la fel un rol în terapia neuropatiilor optice toxice, cît și metionina, ca protector al funcției hepatice.

Woillez (1962) menționează scăderea vederii în cursul dezintoxicării cu esperal. În observațiile noastre 11 bolnavi au urmat un tratament cu antalcool fără modificări supraadăugate.

Neuropatia optică prin etambutol

Carr și Henkind (1962) fac primele constatări privind toxicitatea etambutolului, comunicînd un număr de 8 cazuri de neuropatie optică, dintr-un număr de 18 bolnavi cu tuberculoză, supuși unui tratament cu etambutol în doze de 60–100 mg/kg.

În scopul diminuării toxicității a fost introdus izomerul optic dextrogir al acestui produs, considerat mai eficace împotriva B.K. și mai puțin toxic asupra nervului optic. Dozele inițiale au fost de 25 mg/kg, iar cele ulterioare de 15 mg/kg. Înlăturîndu-se rolul negativ al insuficienței renale, a polintoxicațiilor cît și a menținerii unor doze mici s-a reușit o scădere a îmbolnăvirilor la o frecvență de 0,8%.

Există totuși forme grave de neuropatie toxică, însoțite de scăderi accentuate și ireversibile ale acuității vizuale (Leibold, 1966 ; Saraux și col., 1974). Totodată, diverși autori comunică o serie de forme atipice din punct de vedere simptomatologic.

Simptomatologie

Aceasta este în funcție de stadiul evolutiv al intoxicației.

Scanned with OKEN Scanner

Debutul afecțiunii se poate produce după cîteva luni de la începutul tratamentului, sau mult mai precoce, după 10–15 zile. În unele cazuri poate apare după terminarea curei terapeutice.

Decelarea afecțiunii în stadiul infraclinic nu este posibilă decît printr-o testare sistematică a evoluției terapeutice. Modificările simțului cromatic sînt de un real folos în perioada de debut. Se semnalează o discromatopsie cu un traseu anarhic. Saraux și col. (1974) recomandă determinări cu testul Farnsworth 100 hue, cu obligativitatea unor determinări prealabile debutului terapeutic, în eventualitatea existenței unei discromatopsii congenitale. Totodată se atrage atenția asupra tulburărilor cromatice provocate de rifadin, medicament asociat uneori terapeuticii antituberculoase.

– *Perioada de stare* constituită în cazul continuării curei terapeutice, prezintă modificări clinice evidente de nevrita retrobulbară : scăderea importantă a acuității vizuale, scotom central bilateral, discromatopsie accentuată, modificări papilare minime.

Suprimarea medicației duce la dispariția tulburărilor funcționale cu recuperarea vederii sau menținerea unui oarecare grad de deficiență.

Forma de neuropatie optică gravă se poate instala în cazul continuării terapeuticii. Tulburările sindromului funcțional sînt mult mai accentuate. Acuitatea vizuală scade de la 1/10 pînă la percepția luminii. Ambliopia toxică a culorilor se instalează frecvent. Scotomul central este important, de forme variabile. Papila poate prezenta o discretă decolorare. În unele cazuri sînt asociate leziuni maculare, fără un caracter clinic specific. Unii autori le consideră de natură degenerativă, deși alții le constată la subiecții tineri, fără o predispoziție constituțională în producerea acestor leziuni maculare.

ERG este normală, iar potențialul evocat vizual este modificat. Saraux și col. (1974) semnalează o scădere a valorilor zincului seric. Anumite circumstanțe par a favoriza aceste forme de intoxicare gravă : supradozajul, sumație toxică (tutun, alcool, isoniazidă, rifadinul), insuficiența renală, particularități structurale individuale.

Examinînd un număr de 114 bolnavi cu diferite forme de tuberculoză, supuși la scheme terapeutice complexe, formate din 3 sau 4 tuberculostatice, printre care și etambutol, am constatat unele tulburări vizuale. Durata tratamentului a fost în medie de 6 luni. Doza de etambutol utilizată a fost de 25 mg/kg în primele două luni și 15 mg/kg începînd din luna a treia, administrat într-o singură doză. Examenul ocular a constat în urmărirea acuității vizuale, cîmpului vizual, discriminarea cromatică după ton și cercetarea ecuației Rayleigh la anomaloscop.

Primele modificări care au apărut au fost cele cromatice, cu devierea ecuației Rayleigh de la 32 diviziuni scală la 40 diviziuni scală (fig. 2.84). Aceste tulburări au apărut la 35 de bolnavi (31,4%) în sensul unei discromatopsii de ax roșu-verde, demonstrînd o suferință ușoară a nervului optic, reversibilă la întreruperea tratamentului. Cîmpul vizual a fost modificat la 7 bolnavi (5,9%) sub formă de scotom central, în două cazuri, scotom paracentral într-un caz, mărirea petei oarbe în patru cazuri și strîmtorări periferice în două cazuri. În toate cazurile modificările de cîmp vizual au fost reversibile la întreruperea tratamentului. Într-un singur caz (0,8%) acuitatea vizuală a scăzut la 2/3, cu o ușoară decolorare a papilei la ambii ochi, bolnavul avînd 77 de ani și fiind mare consumator de alcool.

Scanned with OKEN Scanner

Patogenie

Renard şi Morax (1977) îşi pun problema dacă etambutolul este singur responsabil de declanşarea unei neuropatii toxice. După ei toţi bolnavii sînt supuşi unui tratament compus din trei componente : etambutol, izoniazidă, rifadin. Renard şi col. (1977), insistă asupra asocierii etambutolului cu rimifon şi prezintă mai multe observaţii în care suprimarea izoniazidei aduce ameliorări ale acuităţii vizuale.

Satoyoshi şi col. (1978), efectuînd unele studii pe 22 cazuri tratate cu etambutol şi avînd neuropatie optică, constată unele relaţii cu doza medicamentului, susceptibilitatea subiectului, severitatea modificărilor, vîrsta, stadiul de nutriţie, asocierea cu alte antibiotice neurotoxice pe o perioadă lungă de timp. Efectuînd unele studii pe şobolani, prin supunere la doze toxice, autorii au constatat o mai mare acumulare a substanţei după o lungă perioadă de timp în creier, măduva spinării, nervii periferici şi retină. Autorul consideră că mecanismul patogenic se poate produce prin două căi posibile : prin acumulare cu acţiune directă, şi indirect cu acţiune asupra deficienţelor vitaminice.

Se acordă un rol important în patogenia neuropatiei toxice blocării zincului, care intră în componenţa unei enzime ce intervine în metabolismul microbian. Zincul se află în cantităţi crescute şi în structurile oculare, intervenind în mecanismele bioenzimatice ale anhidrazei carbonice, dehidrogenazei, aldolazei, peptidazei, fosfatazei, transferazei, fosfolipidazei. Concentraţia zincului este în coroidă de 472 mg/kg ţesut uscat, în retină de 464 mg/kg, iar în nervul optic de 115 mg/kg ţesut uscat. Se admite că la nivelul retinei concentraţia cea mai mare este în celulele ganglionare. Retinoldehidrogenaza este bogată în zinc şi intervine la nivelul retinei în transformarea retinolului în retinal. Zincul intervine şi în biosinteza proteinelor specifice de transport a retinolului. Se admite că neuropatia optică nu apare atunci cînd zincul plasmatic este superior, sau egal cu 0,95 mg/litru şi apare în schimb în toate cazurile cînd este scăzută sub 0,70 mg/litru.

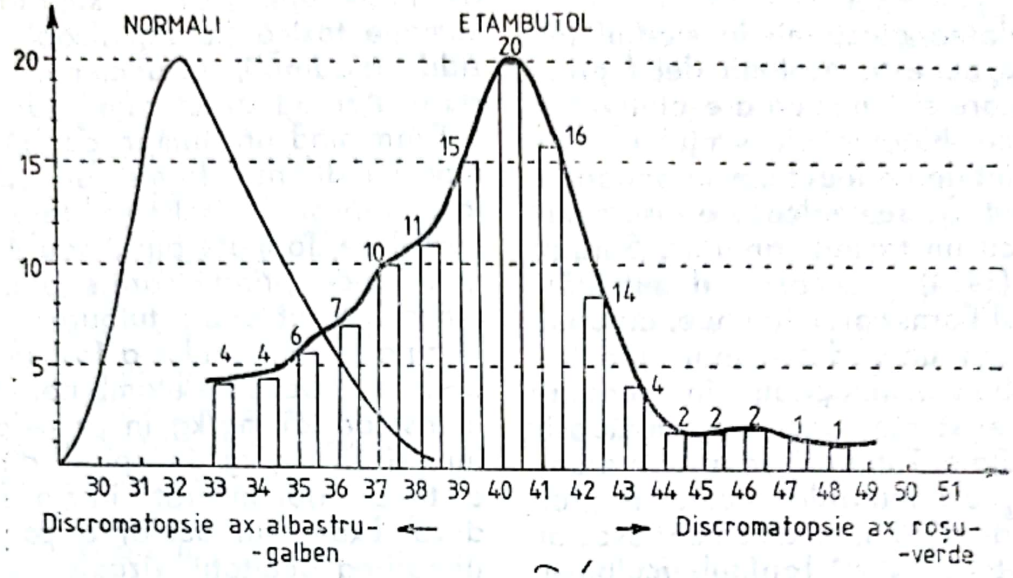

Fig. 2.84. Deviaţia ecuaţiei Rayleigh după tratament cu etambutol.

Scanned with OKEN Scanner

Tratament

Acesta constă în prevenirea intoxicării, suspendarea toxicului şi medicaţiei corespunzătoare.

Prevenirea leziunilor se realizează prin examinări sistematice a bolnavilor trataţi cu etambutol şi respectarea unei doze terapeutice corespunzătoare. Doza utilă se consideră a fi de 25 mg/zi. La administrarea acestei doze se realizează o concentraţie sanguină între 2,1 şi 6,2 gama/ml ; concentraţia medie fiind de 4,1 gama/ml. La această concentraţie majoritatea tulpinilor de bacili tuberculoşi sînt inhibate, creşterea fiind oprită chiar la concentraţia de 3 gama/ml.

Proprietăţile bacteriostatice nu sînt mai mari atunci cînd concentraţia sanguină de etambutol depăşeşte 5–6 gama/ml.

Suprimarea toxicului are o acţiune favorabilă, deşi după cum am văzut, simptomatologia leziunilor se poate instala uneori după încetarea curei terapeutice.

Unii autori recomandă un tratament în cure prelungite cu coenzima B_{12} (Saraux şi Offret, 1978).

Neuropatia optică prin cloramfenicol

Cloramfenicolul poate provoca o neuropatie optică bilaterală, cu deosebire la copii, în urma unor tratamente prelungite. Se consideră că implicaţiile toxicităţii nu sînt frecvente, datorită prescrierilor rare de medicament, cît şi tratamentelor de scurtă durată. Harley şi col. (1970) arată posibilitatea complicaţiilor toxice după o perioadă de 4–8 luni de tratament cu doze de 200 g.

Mecanismul de acţiune, cu deosebire la copii, se explică printr-o deficienţă a copiilor în glicuroniltransferază. Joncţiunea cloramfenicolului cu acidul glicuronic este indispensabilă pentru producere sau eliminare. Saraux şi Offret (1978), Satoyoshi şi col. (1978) acordă un rol deficienţei în vitamina B_6 şi B_{12}.

Clinic, neuropatia optică se manifestă prin o scădere a acuităţii vizuale, care la copil poate să nu fie sesizată mult timp. La adult se manifestă prin scotom central şi xantopsie. Aspectul oftalmoscopic este variabil, în unele cazuri constatîndu-se staza papilară. Uneori sînt semne asociate : parestezii, zgomote în urechi. La suprimarea tratamentului recuperarea vizuală este parţială.

Neuropatia optică prin isoniazidă

Intoxicaţiile cu isoniazidă sînt rare. Michels şi col. (1972) publică un număr de 6 observaţii clinice de neuropatie optică. Acţiunea mai accentuată a medicamentului este la nivelul sistemului nervos periferic.

În neuropatia optică se consideră că substanţa acţionează împreună cu etambutolul sau alte medicamente cu care este asociată. Anumite particularităţi clinice o diferenţiază de neuropatia prin etambutol. Neuropatia prin isoniazidă produce modificări ale simţului cromatic, decolorarea papilei de intensitate redusă. Asocierea unor polinevrite periferice (membrele inferioare) constituie un element de diagnostic diferenţial.

Saraux şi Offret consideră că isoniazida se asociază acţiunii etambutolului, mărind astfel riscul lezării nervului optic. Substanţa izolată nu produce cazuri de neuropatie optică gravă.

Neuropatia optică prin disulfiram

Disulfiramul este o substanţă care se întrebuinţează în dezintoxicarea alcoolică, aceasta producînd prin gustul ei particular un reflex negativ la ingestia de alcool.

Scanned with OKEN Scanner

Un număr de autori (Woillez şi col., 1966 ; Pommier şi Reyss-Brion, 1963 ; Saraux şi Biais, 1970) au constatat o acţiune toxică la nivelul nervului optic, la subiecţii etilici care urmează un tratament de dezintoxicare cu disulfiram.

Unii autori contestă rolul toxic a disulfiramului, considerînd modificările clinice ca aparţinînd intoxicaţiei etilice. Apariţia totuşi a scăderii acuităţii vizuale în timpul administrării substanţei şi revenirea la normal după suprimarea tratamentului, pare a fi în favoarea acţiunii toxice a disulfiramului.

Unele particularităţi ale sindromului clinic sînt şi ele în favoarea acţiunii toxice a disulfiramului :

– importanţa scăderii acuităţii vizuale (1/20) ;

– particularitatea scotomului care este mai mult central decît centrocecal ;

– discromatopsie precoce, accentuată, cu un traseu în stea, anarhic, cu predominanţa erorilor în ax roşu-verde.

Neuropatia optică prin inhibitori ai mono-amino-oxidazei (IMAO)

Primele cazuri de neuropatie optică prin IMAO au fost descrise de Alexander şi Berkeley (1959). Datorită complicaţiilor oculare şi în special generale medicamentul a fost scos din circulaţie. Clinic neuropatia optică se caracterizează prin : discromatopsie în ax roşu-verde sau anarhică ; scădere importantă a acuităţii vizuale ; modificări ale cîmpului vizual central, paracentral sau periferic ; decolorare papilară ; recuperare funcţională parţială.

Neuropatia optică prin penicilină

Primele cazuri de neuropatie optică prin penicilină au fost comunicate de Tu J. B. şi col. (1963) şi Goldstein şi col. (1966), fiind atribuite unei carenţe în piridoxină. Saraux şi col. (1974) consideră că acţiunea chelatoare a penicilinei asupra cationului metalic bivalent, în special pe zinc, are un rol în patogenie.

Neuropatia optică prin cardiotonicele heterozide

Acestea pot provoca o neuropatie optică asociată cu scăderea vederii, scotom centrocecal, halucinaţii vizuale (leziuni ale cortexului cerebral), tulburări de adaptare ale simţului luminos.

Neuropatia optică prin substanţe acceleratoare în vulcanizarea cauciucului

Substanţe cu structură chimică asemănătoare disulfiramului, pot cauza o neuropatie optică similară clinic cu cea a disulfiramului, descrisă mai sus.

Neuropatia optică cu edem papilar pur

Saraux şi Offret (1978) comunică un grup de medicamente care sînt susceptibile de a provoca o hipertensiune intracraniană asociată cu edem papilar pur. Patogenia edemului papilar este asimilată celei prin hipertensiune intracraniană, hipertensiune instalată spontan şi cu perioade de regresie.

Din grupa acestor medicamente se citează : cortizonul, cu deosebire la sfîrşitul tratamentului, hiperavitaminoza A sub formă de ingestie de vitamine naturale pe cale bucală, tetraciclina (Gellis, 1956), contraceptivele orale (Walsh şi col., 1965), griseofulvina imunosupresoare. Diagnosticul de hipertensiune intracraniană este dificil, de obicei de exclusivitate.

Scanned with OKEN Scanner

B. **Forma clinică cu predominanță axială asociată cu sindrom de intoxicație generală și neurologică**

Din această grupă fac parte următoarele substanțe industriale : alcoolul metilic, derivații de clioquinol, talium, insecticidele organofosforice, hidrocarburile halogenilor, disulfura de carbon și anilina.

Sindromul clinic este caracterizat prin : scotom central predominant asociat cu sindrom de intoxicație generală.

1. *Alcoolul metilic*

Alcoolul metilic (metanol : CH_3 OH) este un alcool derivat din metan. Se obține din fermentația porumbului alături de alcoolul etilic. Este toxic metabolic cu acțiune asupra retinei și a nervului optic. Este utilizat în industria lacului, parfumeriei, mătasei artificiale, lustruirea mobilei.

Forma de intoxicație produsă de alcoolul metilic este de o gravitate clinică mare.

Intoxicația acută se caracterizează prin :

– apariția semnelor după 3–4 ore de la ingestie, sau la 1–3 zile în cazul dozelor mici ;

– alterarea stării generale : cefalee, grețuri, vărsături, midriază, dureri abdominale, tulburări cardiace, prostrație, delir, convulsii. Moartea este frecventă ;

– scăderea acuității vizuale, care în cazuri grave este bruscă putînd merge pînă la cecitate ;

– scotom central mare, 20–30° ; uneori persistă o zonă periferică din cîmpul vizual ;

– oftalmoscopic se constată edem și congestie papilară, care ulterior evoluează spre decolorare papilară parțială sau totală, sau o excavație pseudoglaucomatoasă ; uneori se menționează hemoragii perivasculare și strîmtorări arteriale ;

– pupilele sînt dilatate, imobile ; globul ocular hipoton.

Evoluția afecțiunii este gravă, acuitatea vizuală scade pînă la cecitate. Bolnavul prezintă cefalee, vărsături, rahialgii, cianoză, convulsii, colaps, comă. Doza mortală este de 20–100 ml. Prezența unei hemianopsii laterale omonime sau în cadran demonstrează o lezare a căilor optice posterioare.

Anatomopatologic se constată la nivelul sistemului nervos central edem cerebral, hemoragii, reducerea celulelor ganglionare și atrofia cortexului. La nivelul retinei leziunile cele mai grave sînt în stratul celulelor ganglionare, cu atrofia lor. Microscopic nucleul este situat excentric fragmentat și ratatinat. Substanța fibrilară se transformă într-o pulbere fină. Multe celule pierd dendritele. Alterațiile interesează toată retina, rar constatîndu-se unele celule normale. La nivelul nervului optic apar zone de degenerescență secundară.

Patogenia este explicată prin oxidarea lentă a alcoolului metilic cu formarea de produși toxici și acidoză.

Tratamentul constă în spălături stomacale, diuretice, purgative. Carbonat de amoniu pentru combaterea acidozei. Puncții lombare repetate pentru extracții de LCR. Ulterior sînt indicate transfuzii sanguine, vitamina B și K, acid nicotinic.

2. *Plumbul*

Datorită toxicității sale, cît și răspîndirii sale în mediul industrial (acumulatori, vopsitorii, pictură, tipografie, supercarburanți) intoxicația cu plumb este cea mai răspîndită boală, totalizînd 3/4 din numărul total al intoxicațiilor profesionale.

Plumbul inhibă sinteza hemului, blocînd enzimele care catalizează tre-

Scanned with OKEN Scanner

cerea de la coproporfirină la protoporfirină. În acest mecanism intoxicaţia cu plumb realizează forma de anemie hipocromă hipersideremică. De asemenea, plumbul are o acţiune de blocaj a enzimelor şi coenzimelor.

În *forma acută*, sindromul abdominal cu dureri şi diaree este urmat de un sindrom hemoragic de encefalopatie toxică cu hipertensiune intracraniană şi edem papilar.

În *formele cronice* se citează rar neuropatie optică retrobulbară.

Pentru diagnostic pozitiv se va cerceta lizereul gingival, stomatita, hepatita, anemia cu apariţia eritrocitelor cu granulaţii bazofile, coproporifirinuria.

3. *Derivaţii halogeni de 8-hidroxichinoleină (cliochinol, mexaform)*

Primele observaţii au fost comunicate de Tsubaki şi col. (1965). Ulterior au fost constatate în Japonia cîteva mii de cazuri, descrise sub denumirea de „neuropatie mielo-optică subacută, SMON". Afecţiunea este produsă prin absorbţia în scop terapeutic de unele doze mari de 8-hidroxichinoleină.

Clinica afecţiunii se caracterizează printr-o neuropatie periferică (parestezia membrelor inferioare), neuropatie optică de tip cronic, axial şi retrobulbar şi un LCR normal. După întreruperea toxicului sindromul neurologic şi funcţiile vizuale sînt restabilite.

Afecţiunea a fost descrisă sporadic în America şi Europa (Benggren şi Hansson, 1966 ; Strondvik şi col., 1968 ; Etheridge şi Stewart, 1966) sub o formă clinică mai ameliorată.

Etiologia afecţiunii este controversată, susţinîndu-se fie o teorie virală, fie una toxică. Inoue şi col. (1971) consideră afecţiunea de natură virală. După Saraux şi Offret (1975) este posibilă intervenţia unui factor genetic sau de altă natură la populaţia din Japonia.

4. *Taliu*

Întrebuinţat în industria optică în construirea celulelor fotoelectrice. Este toxic sub formă de acetat.

Sindromul intoxicaţiei generale se caracterizează prin : tulburări digestive, neurologice, psihice şi cardiovasculare. Intoxicaţia cronică produce modificarea unghiilor (striaţii albe, transversale) şi căderea părului. Neuropatia optică apare în 25% din cazuri fiind gravă, de tip axial.

5. *Insecticidele organofosforice*

Intoxicaţia se manifestă sub forma de polinevrite şi neuropatie optică retrobulbară.

6. *Hidrocarburile halogenilor*

Intoxicaţiile produse prin hidrocarburile halogenilor (bromură de metil, clorură de metil, tricloretilen) se manifestă printr-un sindrom digestiv, neurologic şi neuropatie optică.

Tricloretilena, solvent al grăsimilor, iritant al căilor respiratorii cu acţiune toxică neurotropă pe căile nervoase senzitive, determină anestezia de trigemen cu leziuni corneene şi neuropatie optică toxică.

7. *Disulfura de carbon*

Aceasta produce intoxicaţia personalului din industria cauciucului sau industria textilă. Intoxicaţia cronică se manifestă prin cefalee, vărsături, edem papilar, neuropatie optică asociată cu scăderea vederii, tulburări de acomodaţie şi xantopsie.

8. *Anilina*

Utilizată în industria coloranţilor, produce intoxicaţii acute manifestate prin anoxie, cianoză, neuropatie optică (scăderea acuităţii vizuale, sco-

Scanned with OKEN Scanner

tom central, modificări campimetrice periferice). Saraux descrie un caz de cianoză a retinei.

C. Forma clinică cu strîmtorarea izopterelor periferice

Substanțele toxice din această grupă produc în cadrul formelor de intoxicație clinică, strîmtorări ale cîmpului vizual asociate sau nu cu ușoare modificări ale cîmpului vizual central. Motivul pentru care aceste substanțe produc cu deosebire strîmtorări ale cîmpului vizual sînt leziunile ischemice. Intoxicația produce de cele mai multe ori leziuni ale nervului optic și ale retinei.

Din grupa acestor substanțe amintim : chinina, filix mas, emetina, opiu, derivații salicilici, arsenicul, oxidul de carbon.

1. *Chinina*

Alcaloid, izolat din coaja unor specii de chinchona, întrebuințat sub forma unor săruri : clorhidrat, diclorhidrat, sulfat, disulfat carbonat, tanat.

Intoxicația se produce prin ingestia unei cantități mare de substanță în scop de sinucidere sau avort. Doza susceptibilă de a produce intoxicație este variabilă. Susceptibilitatea individuală are un rol important in declanșarea formelor grave.

Clinic după ingestia substanței bolnavul acuză, la cîteva ore, amețeli, hipoacuzie, scăderea acuității vizuale. Scăderea acuității vizuale poate fi foarte accentuată, ajungînd pînă la amauroză. În unele cazuri se produce conservarea fasciculului macular, tiind lezată doar periferia.

Oftalmoscopic se constată ischemia vaselor retiniene : paloare generalizată, strîmtorări de calibru vascular, edem retinian, decolorare papilară. Saraux citează, în unele cazuri, obliterări ale arterei centrale retiniene. Ulterior strîmtorarea arterială se atenuează, papilele decolorîndu-se. În fazele tardive arterele pot fi spastice, cu calibrul redus și uneori cu întecuiri perivasculare ; papilele devenind decolorate, atrofice.

Vederea centrală, mai puțin interesată, se recuperează prima. Modificările periferice rămîn staționare, constatîndu-se la sfîrșitul perioadei de recuperare un cîmp vizual tubular, nedepășind 30°.

Patogenia cecității este explicată prin ischemia retinei cu lezarea celulelor retiniene și atrofia optică.

ERG prezintă valori puțin modificate în faza de amauroză, de la debut, alterîndu-se în faza leziunilor vasculare și revenind spre normal în fazele de evoluție ulterioară. EOG este patologică în fazele precoce (leziuni ale epiteliului pigmentar), redevenind normală după cîteva luni. Consecința acestor modificări electrofiziologice este o dovadă a efectului toxic al chininei atît la nivelul vaselor, cît și a țesutului nervos.

2. *Filix mas*

Aspidium filix mas conține filmaronă, aspidinol, albaspidină, filicină. Absorbția produsului, utilizat ca antihelmintic, poate provoca, în caz de supradozare sau a unor subiecți cu susceptibilitate crescută, o neuropatie optică.

Clinic se constată tulburări vizuale (uneori pînă la amauroză totală uni- sau bilaterală), xantopsie, strîmtorări ale arterelor retiniene, ușor edem retinian.

Și alte substanțe antihelmintice vegetale (*oleum antihelmintici*, extras de lămîiță), santonina pot determina neuropatie optică toxică.

Scanned with OKEN Scanner

3. *Emetina*

Sindromul clinic se caracterizează prin midriază, areflexie pupilară, strîmtorare de cîmp vizual şi ischemia vaselor retiniene.

4. *Opiu*

Papaveri somniferum conţine o serie de alcaloizi (morfină, codeină, papaverină, narcotină) cu acţiune toxică asupra nervului optic. Se produce scăderea vederii cu scotom central, la început pentru roşu şi verde, ulterior cu reducerea izopterelor periferice.

5. *Derivaţi salicilici*

Produc neuropatia optică toxică asociată cu sindrom de intoxicaţie tiniene şi modificări ale cîmpului vizual periferic.

6. *Arsenicul*

Compuşii arsenicului sînt toxici putînd da prin inhalare sau absorbţie intoxicaţii, de obicei profesionale (minele de arsenic, coloranţi, industria sticlei şi a pieilor, insecticide). Prin calităţile lor terapeutice sînt întrebuinţate în tratamentul spirochetelor, tripanozomiilor, malariei, dizenteriei.

Diferiţi produşi terapeutici (atoxyl, tryparsamid) au grade de toxicitate inegală. Afectarea nervului optic poate surveni fie de la primele injecţii, fie la sfîrşitul seriei. Apariţia fosfenelor precede scăderea acuităţii vizuale. Neuropatia optică se manifestă prin strîmtorarea concentrică a cîmpului vizual care evoluează treptat spre un cîmp vizual de tip tubular. Mai rar se menţionează scotom central, în acest caz prognosticul fiind mai bun.

Oftalmoscopic se constată decolorarea papilei. Neuropatia optică prin triparsamidă este cronică şi se caracterizează prin strîmtorarea periferică a cîmpului vizual, ischemie retiniană (în stadiu iniţial se poate nota o hiperemie a papilei şi retinei). Ea nu survine decît în faza de meningoencefalită.

Arsenicul blochează activitatea enzimatică la nivelul celulei cu moartea ei. Anatomopatologic se constată leziuni parenchimatoase segmentare, periaxiale, cu fragmentare fină a mielinei.

7. *Oxidul de carbon*

Intoxicaţia se produce acolo unde au loc arderi incomplete de substanţe cu conţinut în carbon, deci într-o atmosferă cu puţin oxigen. Intoxicaţia cronică cu caracter profesional se întîlneşte la mineri, activitate de turnare şi topire a metalelor, sudură, conducători auto, lucrători în garaje. Acţiunea nocivă a oxidului de carbon se datoreşte atît anemiei, prin producerea de carboxihemoglobină şi scăderea aportului normal de oxigen în ţesuturi de către hemoglobină, cît şi acţiunea toxică directă asupra sistemului nervos. Neurologic se constată cefalee, insomnii, astenie, hipoacuzie, ataxie, nistagmus, anosmie.

Pupilele sînt dilatate şi reacţionează lent la lumină. Cîmpul vizual prezintă strîmtorări periferice. Oftalmoscopic se constată cianoza retinei, decolorare papilară, hemoragii retiniene, diminuarea calibrului vaselor retiniene.

Neuropatia optică toxică endogenă

In acest cadru semnalăm următoarele forme de neuropatie : diabetică, în graviditate, în timpul ciclului menstrual şi de lactaţie.

Scanned with OKEN Scanner

Neuropatia optică diabetică

Dintre toate complicațiile oculare ale diabetului, cea mai puțin cunoscută și mai controversată o constituie neuropatia optică. Frecvența neuropatiei optice diabetice variază de la 39% (François și Hansen, 1977) la 20% (Moro, 1979), 4,95% (Nemoianu și col., 1981), 1,1% (Cernea și col., 1981); Vasinca (1981) susține etiologia diabetică la bolnavi cu vîrsta înaintată și diabet ignorat. Neuropatia optică diabetică este în realitate o neuropatie ischemică favorizată de terenul diabetic.

Neuropatia din cursul gravidității

În afară de neuroretinita gravidică apărută în cursul eclampsiei și nevritele optice infecțioase agravate de sarcină a mai fost semnalată la gravide și o strîmtorare bitemporală a cîmpului vizual. Această modificare de cîmp vizual dispare la întreruperea sarcinii pentru a reapare la o nouă sarcină. Rar se menționează o evoluție pînă la atrofie optică. Hemianopsia este determinată de compresiunea directă pe chiasma optică, provocată de hipertrofia hipofizei. În cursul sarcinii lobul anterior al hipofizei este mult hipertrofiat și această hipertrofie gravidică, la persoane cu o anumită dispoziție anatomică a șeii turcești, poate determina hemianopsia bitemporală. În unele cazuri s-au constatat adenoame hipofizare latente.

Neuropatia în timpul ciclului menstrual

A fost menționată scăderea acuității vizuale cu reducerea cîmpului vizual în timpul ciclului menstrual prin același mecanism al hipofizei hipertrofiate. La adolescente în perioada de creștere și în special în perioada de creștere activă s-au menționat în unele observații hemianopsii bitemporale cu tulburări de vedere prin scotom central. Aceste tulburări au dispărut la 4–6 săptămîni după instalarea ciclului menstrual.

Neuroretinita în timpul lactației

Neuroretinita care apare în cursul alăptării și dispare fără tratament după ablactație continuă să constituie subiectul unor discuții contradictorii. Problema controversată constă din faptul dacă trebuie să fie considerată ca o entitate aparte sau este o neuroretinită cu etiologie variată ce apare în timpul lactației.

Afecțiunea este rar întîlnită. Imachi și col. (1940) menționează 46 cazuri în literatură, la care Gless (1941) mai adaugă 3 cazuri, Werner (1945) încă două, iar Borioni (1949) descrie și el 3 observații. La noi, studii clinice și experimentale au fost efectuate de V. Săbădeanu și col. (1957). Martha Papp Ilona (1981) arată 60 observații din care 5 personale. Afecțiunea apare în primele 8 săptămîni de la alăptare, dar se citează și cazuri pînă la 3 luni. Este mai frecvent întîlnită la japonezi unde alăptarea se prelungește mult mai mult.

Clinic, afecțiunea apare sub formă de neuroretinită și mai rar ca neuropatie retrobulbară. Acuitatea vizuală scade brusc sub 1/10 putînd ajunge la dispariția totală a vederii. Cîmpul vizual prezintă strîmtorări concentrice sau scotom central. Se mai menționează cefalee, dureri la presiune sau la mișcările globului ocular și ușoară exoftalmie.

La examenul fundului de ochi papila apare puternic edematiată cu aspect congestiv. Regiunea maculară și intermaculopapilară este intens edematiată, palidă. Exsudate profunde fac ca retina să proemine în unele locuri. La periferia zonei edematiate se constată multe exsudate

Scanned with OKEN Scanner

punctiforme gălbui. Absența hemoragiilor. Venele retiniene sînt congestionate. Se descriu și forme retrobulbare cu fund de ochi normal și scotom central. În observațiile Marthei Papp afecțiunea a evoluat bilateral în 4 din cele 5 cazuri.

Tulburări neurologice asociate sînt menționate în unele observații cu dispariția reflexului abdominal, reflexe rotuliene accentuate (Mellingloff) sau hemipareză stîngă, dismetrie, reflexe patologice. Afecțiunea regresează după întreruperea alăptării cu vindecare în 2–4 luni.

În cele mai multe cazuri vederea revine la normal. Se mai menționează decolorarea parțială a papilei sau chiar o evoluție spre atrofie optică (Pillat). În nici una din observații, neuroretinita nu a mai apărut la o nouă sarcină. Afecțiunea a fost descrisă atît la primipare, cît și la multipare.

Etiologic, boala a fost atribuită de Bornhauser (1936) unor toxine prezente în lapte. Imachi (1940) susține de asemenea prezența unei toxine a cărei acțiune ar fi favorizată de hipo- sau avitaminoze. Essente (1949) susține o deficiență sau absorbție defectuoasă de vitamina A. Gless (1941) o atribuie spasmului vascular. Săbădeanu și col. (1957) efectuează cercetări sistematice într-o observație clinică apărută la o bolnavă de 25 de ani. Autorii constată o neuroretinită bilaterală, scăderea acuității vizuale sub 1/10, cefalee moderată și o hiperfuncție hipofizară. Valoarea azotului rezidual la limita superioară normală arată posibilitatea existenței unor substanțe azotate de catabolism. Bolnava prezenta sensibilitate cutanată cu papule alergice și reacție generală față de laptele propriu, reacție care nu apare la alte femei în perioada de lactație normală fără neuroretinită. S-a constatat o creștere a eozinofiliei la șobolani sub influența laptelui bolnav. Din 10 cobai la care s-a injectat lapte intraperitoneal de la bolnavă, 7 s-au îmbolnăvit și 3 au decedat cu fenomene toxice. De asemenea s-au produs leziuni degenerative în nervul sciatic denudat al șobolanilor care a fost pus în contact direct cu laptele femeii cu neuroretinită (leziuni mielinice și degenerescența acută a axonilor). Experiențe repetate cu lapte de la alte femei și ser sanguin au produs numai fenomene iritative. Autorii susțin prezența unor substanțe toxice în laptele femeilor cu neuroretinită.

Cei mai mulți autori cred însă că lactația nu are decît un rol favorizant, facilitînd acțiunea altor factori. În aceste cazuri trebuie suspectată o leuconevraxită fiind vorba în general de persoane tinere. Mai mult, unii autori cred că afecțiunea nu are nici o legătură cu alăptarea atîta timp cît neuroretinita nu se repetă în cursul alăptărilor ulterioare. În concluzie lactația, ca și alte perioade fiziologice (pubertate, sarcină, menopauză), scad rezistența organismului și facilitează apariția unor neuroinfecții. De aceea termenul de neuropatie optică apărută în timpul lactației este mai corect.

Scanned with OKEN Scanner

Neuropatia optică în afecţiunile demielinizante

Dintre afecţiunile demielinizante care se pot complica cu modificări oculare şi în special ale nervului optic, departajăm două grupe principale.

Afecţiuni demielinizante inflamatorii: scleroza în plăci, neuromielita optică acută, panencefalita sclerozantă subacută, encefalomielita acută diseminată.

Afecţiuni demielinizante metabolice ereditare: leucodistrofia metacromatică, encefalita periaxială (Schilder), scleroza cerebrală acută difuză infantilă (Krabe), boala Pelizaeus-Merzbacher, degenerescenţa spongioasă a nevraxului, boala Alexander.

Afecţiuni demielinizante inflamatorii

Infecţia virală persistentă sau latentă este cauzată de virusuri aparţinînd unor numeroase familii sau grupe, caracterizîndu-se prin stabilirea unui nou echilibru între gazdă şi parazit.

Infecţiile virale pot evolua prin mai multe forme :

– fără manifestări clinice. Se admite că pentru fiecare infecţie virală umană cu polivirus se produc 100–200 infecţii inaparente. Acestea pot fi decelate serologic sau prin izolarea virusului ;

– cu manifestări clinice acute intermitente (herpesul recidivat) ;

– sub forma unei boli cronice (scleroza în plăci, panencefalita sclerozantă subacută, panencefalita progresivă a adolescenţilor, etc.) ;

– prin inducerea de neoplazii (oncocarnavirusurile).

Din punct de vedere histologic afecţiunile se caracterizează prin demielinizare, urmate de o degenerare a cilindraxonului şi o glioză reactivă. Deşi derivă direct din membrana plasmatică mielina diferă prin compoziţia chimică de alte membrane celulare. Compoziţia sa lipidică este săracă în colesterol şi fosfatide şi bogată în galactolipide (galactocerebrozide şi sulfatide). De menţionat că fracţiunea proteică reprezintă 20% din greutatea uscată a mielinei umane şi fracţiunea lipidică 80%, în timp ce membrana eritrocitelor conţine 55% proteine, iar a hepatocitelor 60%. Fracţiunea bazică a componentei proteice a mielinei este implicată în fenomene antigenice în afecţiuni demielinizante ca encefalomielita experimentală la animale şi encefalomielita postvaccinală şi postinfecţioasă la om.

Toate aceste afecţiuni pot interesa nervul optic, chiasma şi bandeletele. Afecţiunile sînt diferite pe plan clinic, dar nu ştim dacă aceste diferenţe depind de factori adjuvanţi sau supraadăugaţi, sau de etiologii diferite intervenite în mecanismul patogenic.

Scanned with OKEN Scanner

Scleroza în plăci

Scleroza în plăci reprezintă una dintre afecțiunile cu frecvența cea mai ridicată în cadrul patologiei sistemului nervos. Totodată este singura dintre afecțiunile demielinizante care se manifestă, într-o frecvență apreciabilă, printr-o neuropatie optică retrobulbară.

Frecvența afecțiunii este interpretată în funcție de zona geografică fiind frecventă în regiunile temperate ale emisferei nordice cu latitudinea cuprinsă între 45 și 65°. Frecvența sclerozei în plăci în etiologia neuropatiei optice este greu de apreciat, deoarece tulburările oculare pot precede cu mult timp orice alte localizări ale afecțiunii. Frecvența sa în această zonă este în medie de 30 bolnavi la 100 000 locuitori cu maximum în insulele Shettland de 143/100 000 de locuitori. În regiunile tropicale și nordice, frecvența este mai mică. Incidența este mai mare la femei decît la bărbați în proporție de 1,5/1.

Vîrsta optimă a prevalenței este considerată pînă în decada a cincea. Analiza unui număr de 445 bolnavi cu scleroză în plăci (Cernea și col. 1968) a evidențiat o frecvență de 51,1 pentru bărbați și 48,9 pentru femei. Totodată repartiția după grupe de vîrstă a arătat o predominanță a afecțiunii la persoanele tinere (tabelul nr. 2.12).

TABELUL Nr. 2.12

FRECVENȚA SCLEROZEI ÎN PLĂCI ÎN RAPORT CU VÎRSTA

Vîrsta	Nr. cazuri	%
<20 ani	18	4,04
21—30 ani	169	37,8
31—40 ani	127	28,56
41—50 ani	90	20,23
51—60 ani	38	8,54
>61 ani	3	0,67

Ereditatea pare a avea un rol important considerîndu-se că 5—20% din cazurile de îmbolnăvire sînt familiale. Studiul halotipului HLA în familiile cu prevalență ridicată a sclerozei în plăci relevă o genă HLA comună pentru bolnavii din aceeași familie, dar variabilă de la o familie la alta.

Simptomatologie. Simptomatologia generală a sclerozei în plăci este caracterizată printr-un polimorfism clinic deosebit. După Meritt (1963) afecțiunea poate exprima lezarea oricărei componente a nevraxului, de la rădăcinile rahidiene pînă la cortexul cerebral. Datorită acestui lucru în formele evolutive se constată o triadă simptomatică : sindrom piramidal, vestibular și cerebelos. O caracteristică a acestor sindroame este aspectul lor „amputat". Avînd în vedere polimorfismul clinic al afecțiunii au fost emise diferite criterii și principii diagnostice :

— Schumacher și col. (1965) au stabilit șase elemente de diagnostic pozitiv în scleroza în plăci, din care trebuie să coexiste minimum cinci elemente, pentru a avea certitudinea bolii :simptome neurologice obiective ; necesitatea afectării a cel puțin două etaje din sistemul nervos central ; predominanța atingerii substanței albe ; evoluția în pusee, mult mai rar progresiv ; debutul bolii între 10 și 15 ani ; simptomele să nu aparțină altei afecțiuni ;

— Mc. Donald și Hallidey (1977) propun următoarele criterii sigure de diagnostic clinic : istoric de cel puțin două episoade de remisiune și recădere ; leziuni evidente la cel puțin două niveluri distincte ale sistemului nervos central ; predominanța leziunilor în substanța albă ; evoluție de cel puțin un an ; vîrsta între 10 și 50 ani ; cea mai adecvată explicație a simptomatologiei.

Scanned with OKEN Scanner

Debutul afecțiunii este brusc cu scăderea acuității vizuale în 3–4 zile.

Simptomatologia inițială este tranzitorie, greu de apreciat. În 2/3 din cazuri se întîlnește nistagmus și paralizii oculomotorii. Mc. Alpine (1972) prezintă următoarea incidență a simptomatologiei de debut, simptome izolate sau asociate : deficit motor al unuia sau mai multor membre (40%) ; neuropatia optică (20%) ; tulburări sfincteriene urinare (5%). Ca posibilități mai rare de debut se amintește : paralizia facială, nevralgia de trigemen etc. Pe un studiu de 241 de bolnavi, examinați în primii trei ani de la debut, autorul consideră că debutul a fost frecvent polisimptomatic (55%). Cazurile cu debut polisimptomatic au prezentat frecvent deficit motor (50%), parestezii (47%), neuropatie optică (24%). În cazurile cu debut monosimptomatic neuropatia optică a fost constatată într-o frecvență de 36% fiind urmată de parestezii (35%) și deficit motor (26%).

Evoluția afecțiunii evidențiază ulterior întregul sindrom clinic manifest. Din punct de vedere neurologic scleroza în plăci se caracterizează prin tulburări piramidale, sensitive (anestezii, dureri lombare cu extindere spre membre, semnul Lhermitte), cerebeloase, vestibulare, cu focare de demielinizare situate sub formă de plăci diseminate în nevrax cu predominanță în substanța albă a măduvei spinării.

În susținerea diagnosticului de scleroză în plăci un rol important îl au diferite teste neurofiziologice, capabile de a pune în evidență leziuni subclinice : potențialul evocat vizual, potențialul evocat auditiv, potențialul evocat senzitiv, reflexul de clipire, frecvența critică de fuziune. Testul băii calde poate pune în evidență tulburări infraclinice de conductibilitate nervoasă, deoarece creșterea temperaturii corpului blochează conductibilitatea în căile nervoase pe cale de demielinizare. Examenul LCR, precum și alte investigații (scintigrafia cerebrală, tomografia axială computerizată, etc.) întregesc potențialul elementelor clinice și paraclinice de diagnostic.

Modificările oculare în scleroza în plăci. Modificările oculare constituie un grupaj de semne importante în conturul și desfășurarea aspectului clinic din scleroza în plăci. Dar ca și alte leziuni nervoase, manifestările oculare sînt polimorfe și variabile. Ele pot interesa mai multe elemente :

– nervul optic : simptomul cel mai frecvent este neuropatia optică retrobulbară cu scotom central. Se apreciază că numai în 5% din cazuri procesul inflamator poate afecta porțiunea juxtabulbară. Alături de leziuni ale nervilor optici se întîlnesc frecvent leziuni de chiasmă, bandelete, corpi geniculați, radiații optice ;

– retina : atrofia fibrelor nervoase retiniene, periflebite retiniene, procese de corioretinită, parsplanită și uveită asociată ;

– motilitatea oculară : extrinsecă (diplopie, paralizii nucleare, nistagmus) ; intrinsecă (tulburări pupilare).

Neuropatia optică asociată prezintă importanța cea mai mare în acest context clinic prin frecvență, aspect clinic și gravitatea ei. Vom începe însă cu o scurtă descriere a modificărilor oculare din cadrul sclerozei în plăci, întrucît cunoașterea lor este necesară atît în precizarea diagnosticului afecțiunii, cît și a neuropatiei optice asociate.

Referindu-ne la frecvența leziunilor oculare, noi am constatat următoarele valori (tabelul nr. 2.13).

Scanned with OKEN Scanner

TABELUL Nr. 2.13

FRECVENȚA LEZIUNILOR OCULARE CONSTATATE PE UN LOT DE 445 BOLNAVI CU SCLEROZĂ ÎN PLĂCI

I. TULBURĂRI SENZORIALE	
1. *Leziuni ale nervului optic*	232
a) Neuropatie optică retrobulbară și atrofii optice primitive	217
b) Neuropatie optică juxtabulbară și atrofie postnevritică	15
c) Stază papilară	—
2. *Modificări de cîmp vizual*	92
a) Scotom central	85
b) Strîmtorări concentrice	6
c) Hemianopsie omonimă	1
3. *Leziuni corioretiniene*	16
a) Periflebită, întecuiri	1
b) Leziuni corioretiniene	13
c) Uveite asociate	2
II. TULBURĂRI OCULOMOTORII EXTRINSECI	
1. *Paralizii nuclaere*	109
a) Paralizie de III	23
b) Paralizie de IV	6
c) Paralizie de VI	43
d) Nedeterminate	37
2. *Paralizii de funcție*	33
a) Verticalitate	1
b) Convergență	—
c) Lateralitate	32
3. *Nistagmus*	230
a) Multiplu	45
b) Orizontal	162
c) Vertical	13
d) Rotator	10
III. TULBURĂRI ALE MOTILITĂȚII INTRINSECI	
1. *Modificări în starea de repaus*	77
a) Inegalitate pupilară	72
b) Sindrom Cl. Bernard-Horner	1
c) Pupilă excentrică	2
d) Pupilă deformată	2
2. *Modificări cinetice*	10
a) Agryll-Roberson	—
b) Hippus	3
c) Diminuarea reflexului fotomotor	7
IV. TULBURĂRI SENZITIVE	
1. Dureri oculare, nevralgie de trigemen	
2. Diminuarea sensibilității în teritoriul oftalmicului	

a) **Leziunile retiniene.** 1. Atrofia *fibrelor nervului optic.* Feinshod și Hoyt (1975); Hoyt (1976) atrag atenția asupra posibilității evidențierii unei degenerescențe axonale a stratului fibrelor retiniene, înaintea apariției decolorării papilare la bolnavi cu scleroză în plăci. Korol și Babel (1979) constată, din 25 de bolnavi cu scleroză în plăci, un număr de 17 bolnavi (68%) cu modificări degenerative ale fibrelor nervoase retiniene.

Evidențierea acestor modificări este posibilă prin oftalmoscopie și retinografie în lumină aneritră.

În mod normal fibrele retiniene sînt vizibile pe o distanță de 2–3 DP de la nivelul discului optic, cu deosebire în zona temporală și în sectorul fasciculului papilo-macular. Retinografic, aspectul este striat (benzi clare și benzi întunecate). Vasele retiniene, care pot fi acoperite parțial de fibrele optice, au și ele un aspect haşurat. În cazul degenerării fibrelor retiniene,

Scanned with OKEN Scanner

ia naştere un aspect de fantă, datorită atrofiei acestor fibre, fapt ce conferă fotografiei în culori un aspect roşu închis, iar retinografiei în aneritru un aspect cenuşiu-închis, în zona

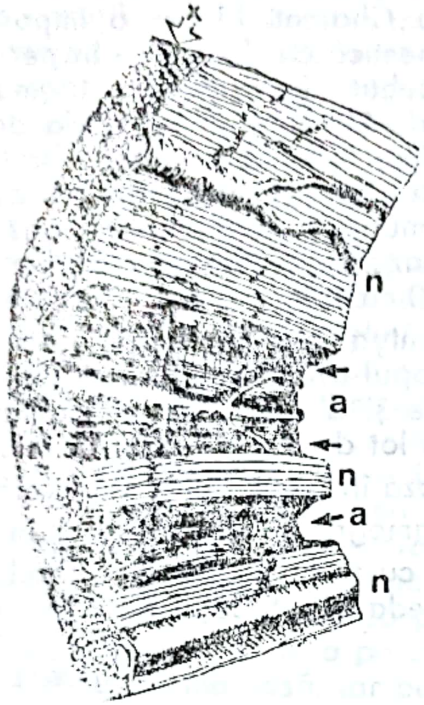

Fig. 2.85. Suportul anatomopatologic al modificărilor constatate în retinografia în aneritru : stratul fibrelor retiniene (x) ; zonă normală (n) ; zonă de atrofie axonală (a) (după Korol şi Babel, 1979).

atrofiată, cu o dispariţie a aspectului vascular striat (fig. 2.85 ; 2.86).

2. *Periflebite retiniene.* Manifestate oftalmoscopic sub forma unor întecuiri vasculare de culoare albă, ele au fost constatate în unele cazuri de scleroză în plăci. Primele descrieri aparţin lui Rucker (1944), care le constată într-o frecvenţă de 22%, la bolnavii cu scleroză în plăci, fără nici o asociere cu semne de uveită, eventual cu unele mici opacităţi vitreene (corpii Rucker). Rucker consideră că prezenţa periflebitelor retiniene, la un bolnav fără coroidită sau sifilis, poate constitui o semnificaţie de scleroză în plăci în 90% din cazuri.

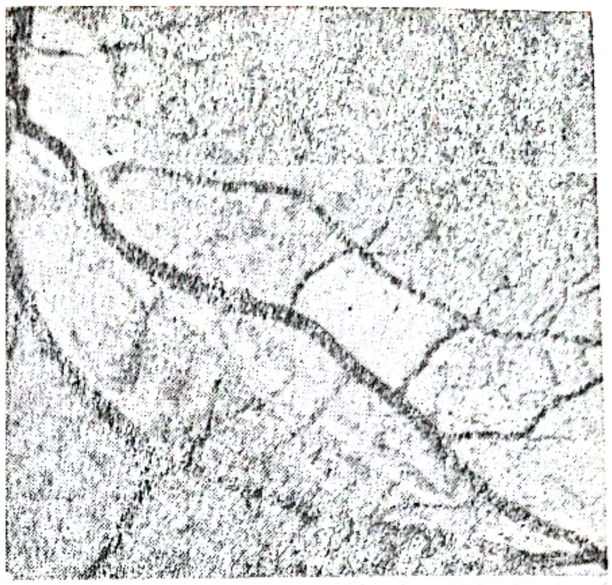

Fig. 2.86. Atrofie optică OS. Atrofia fasciculelor arciforme temporale (săgeata). Alternanţa benzilor normale (clare) cu cele atrofice (gri) (după Korol şi Babel, 1979).

Doina Pop D. Popa şi col. (1978) semnalează prezenţa unor periflebite retiniene la un bolnav cu scleroză în plăci şi nevrită retrobulbară. Referitor la etiologia acestor elemente, Aroudin (1979) atribuie un rol important factorului hiperergic, asemănător bolii Ealles. Dar spre deosebire de periflebitele din boala Eales, care sînt localizate periferic şi se însoţesc de reacţii inflamatorii cu exsudate şi hemoragii, în scleroza în plăci ele sînt situate în zona medie a suprafeţei retiniene.

3. *Uveita.* Aspectul asocierii dintre uveită şi scleroză în plăci nu este încă bine determinat, fiind dificil de a afirma dacă asocierea dintre ele constituie o entitate nosologică comună. Frecvenţa asocierii proceselor de uveită cu scleroza în plăci este apreciată în mod diferit. Majoritatea autorilor o constată cu frecvenţă de aproximativ 2% (Bammer, 2,5% ; Kubota, 2% ; Badman, 0,9%). Ardouin şi col. (1979) constată, dintr-un număr de 600 de cazuri cu scleroză în plăci, 2% cazuri cu uveită. Pe de altă parte, frecvenţa

sclerozei în plăci în cursul uveitelor este scăzută (0,8%, Tschabitcher ; 0,7, Doden ; 15%, Haar).

Bamford şi col. (1978) constată o frecvenţă crescută a parsplanitei în cazurile cu scleroză în plăci, comparativ cu o populaţie indemnă. La cele trei cazuri constatate (2,4%) din lotul bolnavilor cu scleroză în plăci, autorii evidenţiază angiofluorografic o extravazare a fluoresceinei de la nivelul vaselor polului posterior.

Noi am constatat modificări corioretiniene (periflebită, focare de corioretinită şi uveite asociate) într-un număr de 16 cazuri din 445 de cazuri cu scleroză în plăci.

Recent, Minciu şi Munteanu (1980) evidenţiază într-un caz cu scleroză în plăci unele semne de uveită manifestate prin leziuni vasculare : endovascularită — impregnări cu fluoresceină a pereţilor vasculari retinieni şi coroidieni ; extravazat fluoresceinic.

Valorile relativ asemănătoare între frecventa asociere dintre scleroza în plăci şi uveită (2%) şi a frecvenţei uveitei la o populaţie indemnă (0,7—1,2%) fac dificile supoziţiile de cauzalitate.

După Haar frecvenţa asocierii, „iridociclită-periflebită-simptome neurologice" nu reprezintă decît o relaţie imunologică.

În ciuda similitudinii ipotezelor patogenice (imunologică, virală, vasculară), la această oră este dificil de a se stabili o corelaţie absolută între aceste două afecţiuni.

b) **Tulburări de motilitate oculară.**

1. *Tulburări de motilitate oculară extrinsecă.* Diplopia constituie semnul iniţial al bolii într-o frecvenţă de 12% (Mc Alpine, 1972).

Paraliziile nervilor oculomotori, consecinţa leziunilor nucleare sau ale fibrelor radiculare intranevraxiale, se întîlnesc într-o frecvenţă cuprinsă între 4 şi 16%. Nervul cel mai afectat este abducensul (9,1%), mai rar oculomotorul comun (2,6%). În statistica noastră am constatat paralizii nucleare într-un număr de 109 cazuri (23 de nerv III, 6 de nerv IV, 43 de nerv VI şi 37 nedeterminate).

Nistagmusul constituie un semn din triada Charcot. El are o importanţă diagnostică cu deosebire în perioada de debut. Frecvenţa nistagmusului este de 20—40% în perioada de debut. Noi l-am constatat pe statistica noastră într-un număr de 230 de cazuri (multiplu, 45 de cazuri ; orizontal, 162 cazuri ; vertical, 13 cazuri şi rotator, 10 cazuri).

Munteanu şi col. (1981) efectuează în scopul evidenţierii particularităţilor clinice şi a frecvenţei nistagmusului, la un lot de 42 de cazuri clinice cu scleroză în plăci, unele studii electronistagmografice (standard şi în asociere cu testul caloric). Rezultatele sînt redate în tabelul nr. 2.14.

TABELUL Nr. 2.14

REZULTATUL ÎNREGISTRĂRII ENG, STANDARD ŞI ÎN ASOCIERE CU TESTUL CALORIC, LA UN LOT DE 42 DE CAZURI CU SCLEROZĂ ÎN PLĂCI

	Constatări		Cazuri (42)	
			Nr.	%
ENG (standard)	Instabilitate oculară		36	85,5
	N. orizontal		15	53,5
	N. vertical		2	7,2
	N. orizonto-vertical		1	3,6
	N ataxis	adducţie	3	10,8
		abducţie	7	25
ENG+ test caloric (30°—40°)	Hiperreflexivitate		10 (din 28) 35,7	
	Preponderenţă direcţională (hiperreactivă)		38 (din 42) 90,4	

Scanned with OKEN Scanner

2. *Tulburări ale motilității intrinseci.* Noi le-am constatat într-un număr de 77 de cazuri din lotul nostru de bolnavi, ele fiind compartimentate în două grupe :

– modificări în starea de repaus (77 de cazuri) : inegalitate pupilară, 72 cazuri ; sindrom Cl. Bernard-Horner, 1 caz ; pupilă excentrică, 2 cazuri ; pupilă deformată, 2 cazuri ;

– modificări cinetice (10 cazuri) : Hippus, 3 cazuri ; diminuarea reflexului fotomotor, 7 cazuri.

c) **Leziunile nervului optic (neuropatie optică).** Afectarea căilor optice în cadrul afecțiunilor demielinizante este cunoscută încă din secolul trecut (Albutt, Erb, Seguin, Uthoff). Dintre afecțiunile demielinizante, scleroza în plăci este asociată cu leziuni ale nervului optic în frecvența cea mai mare. Alte afecțiuni demielinizante (encefalita acută diseminată, neuromielita optică, encefalita difuză periaxială) se complică pe de o parte cu nevrită optică edematoasă, iar pe de altă parte cu tulburări sistematizate ale cîmpului vizual atingerea chiasmei și bandeletelor (Saraux și col., 1975).

Kurtzke grupează sub denumirea de neuropatie optică nevrita retrobulbară și papilita. Leziunile căilor optice din scleroza în plăci interesează însă un sector mai vast. Lumsden (1970) constată pe 36 de necropsii, leziuni tipice interesînd nervul optic, chiasma și zona retrochiasmatică.

Noi am clasificat leziunile căilor optice din scleroza multiplă în patru grupe :

– neuropatie optică juxtabulbară ;
– neuropatie optică retrobulbară ;
– neuropatie chiasmatică ;
– neuropatie retrochiasmatică.

1. *Neuropatia optică retrobulbară.* Prin frecvența și aspectul ei clinic, neuropatia optică retrobulbară din scleroza în plăci prezintă un interes deosebit.

Frecvența este greu de apreciat întrucît afecțiunea poate figura fie ca simptom unic de debut, fie ca o complicație în evoluția sclerozei în plăci.

Ca simptom unic de debut, neuropatia optică retrobulbară unilaterală poate fi constatată într-o frecvență de 36% (Mc Alpine, 1961) sau de 67,1% (Nikoskelainen și col., 1974). În statistica noastră leziunile nervului optic au fost constatate în 232 cazuri, din care 217 au fost constituite din neuropatie optică retrobulbară și atrofii optice primitive, iar 15 din neuropatie optică juxtabulbară.

După Kahawa și col. (1973) implicațiile patologice ale nervului optic în scleroza în plăci sînt în funcție și de durata evoluției afecțiunii. Autorii constată o decolorare a papilei la 20% din bolnavii cu scleroză în plăci după un an de evoluție și de 36% după o evoluție de peste 2 ani. Broman și col. (1981) consideră că riscul unui bolnav cu neuropatie optică unilaterală idiopatică de a face o scleroză în plăci este de 17%.

Perioada de latență necesară apariției semnelor neurologice oscilează între 5 și 10 ani. Practic trebuie suspectată de scleroză în plăci orice neuropatie optică retrobulbară care apare la un tînăr, avînd un caracter recidivant. Compston (1978) consideră caracterul recidivant al neuropatiei optice ca foarte semnificativ în diagnosticul sclerozei în plăci. Acest fapt este pregnant cu deosebire la copii. Kenedy și Caroll constată la un lot de 26 copii, între 5 și 15 ani, cu urmărire medie de 8 ani, 8 cazuri cu semne de scleroză în plăci.

Simptomatologie clinică. Aceasta se manifestă acut, încadrîndu-se în sindromul neuropatiei optice retrobulbare. În elaborarea diagnosticului, o importanță au testele de obiectivizare a modificărilor sindromului funcțional (acuitate vizuală, cîmp vizual, simț cromatic) și morfologic (oftalmosco-

Scanned with OKEN Scanner

pie, retinografie, angiofluorografie, teste electrofiziologice). Totodată existența unor modificări subliminale în cadrul sclerozei în plăci sînt constatate frecvent. Kahawa și col. (1973) din 182 bolnavi cu scleroză în plăci și fără modificări oculare subiective constată leziuni ale nervului optic în 63% din cazuri. Evidențierea acestor modificări subclinice poate fi efectuată prin teste speciale : determinarea oboselii vizuale, perimetrie cantitativă, oftalmoscopie sau retinografie în aneritru, potențialul evocat vizual, determinarea sensibilității în contrast spațial, factori agravanți (efortul, hipertermia, fenomenul Uthoff).

Durerea. Aceasta poate preceda scăderea acuității vizuale, putînd fi la rîndul ei anticipată de o cefalee frontală sau temporală. Este localizată retroocular, ocular sau periorbitar. Se caracterizează printr-un aspect surd, continu sau intermitent, exacerbîndu-se la mișcările globului ocular sau la compresia sa.

Scăderea acuității vizuale. Aceasta poate avea un debut brusc sau progresiv, manifestîndu-se sub forma unei discrete „încețoșări" vizuale sau dimpotrivă, în mod dramatic, evoluînd în cîteva ore spre amauroză. Anamnestic se poate determina uneori caracterul ei fugace sau minor. Unii bolnavi pot descrie modificările sub forma afectării vederii centrale (scotom central) sau periferice (cvadrant).

Enoch și col. (1978) au imaginat un test simplu de evidențiere a modificărilor subclinice ale acuității vizuale *(visual fatigue or saturation — like syndrome).* Testul se bazează pe observația clinică, care constată la o lumină intensă o oboseală marcată a acuității vizuale la bolnavii cu scleroză în plăci, oboseală care dispare după o scurtă perioadă de închidere a pleoapelor. Autorul susține astfel posibilitatea evidențierii modificărilor funcționale vizuale cu mult înaintea modificărilor oculare obiective.

Modificările cîmpului vizual. Aspectul modificărilor de cîmp vizual este în funcție de sectorul localizării procesului patologic la nivelul căilor optice.

Localizările prechiasmale prezintă cel mai frecvent un scotom central sau centrocecal în 52% din cazuri (Chamlin, 1953). Scotomul este absolut, de dimensiuni mari (25–30°). Alături de acest aspect apar modificări de fascicul nervos paracentral, defecte în sector sau periferice. Se constată uneori un scotom de joncțiune, caracterizat prin prezența unui scotom central de o parte, deficit temporal în cîmpul vizual opus. Acest aspect traduce o lezare a nervului optic la ieșirea din chiasmă.

Localizările chiasmatice prezintă defecte de cîmp bitemporale sau scotoame centrale hemianopsice bitemporale (fig. 2.87).

Localizările retrochiasmatice prezintă defecte hemianopsice sau cvadranice omonime (fig. 2.88). Frecvența lor a fost de 1,3% din 300 de cazuri (Hawkins, 1975). Frecvent se constată scotoame hemianopsice centrale omonime (fig. 2.89). Referindu-se la aceste modificări hemianopsice omonime (François, 1978) subliniază următoarele caracteristici :

— hemianopsie spontană inexplicabilă sau unele efecte cvadranice, deseori scotopice, uneori periferice, interesînd ocazional vederea centrală, se rezolvă rapid, parțial sau complet ;

— debut spontan, tulburare vizuală inițială maximă ;

— alură clinică favorabilă, restabilire frecventă, topografie variabilă ;

— asocierea cu reducerea acuității vizuale, care însă se ameliorează ;

— faptul că defectul interesează punctul de fixație, că vederea centrală este redusă, existînd și atrofie de disc optic, demonstrează că locali-

Scanned with OKEN Scanner

zarea este perigeniculată, exclusiv radiația optică a cortexului cerebral.

Modificările de cîmp vizual chiasmatice trebuie diferențiate de cele din neuropatiile toxice (etambutol) în care însă atingerea juxtabulbară (papilita hemoragică) este frecventă

Fenomenul Uthoff (hipertermie sau efort fizic) produce o scădere a acuității vizuale și o creștere a modificărilor campimetrice la bolnavii cu scleroză în plăci, comparativ cu alte afecțiuni demielinizante (fig. 2.90).

Analiza cantitativă a modificărilor de cîmp vizual furnizează aprecierea nu numai a mărimii defectului campimetric, ci și a densității sale relative și panta marginilor sale. Aceasta se realizează prin asocierea perimetriei statice cu perimetria cinetică.

În faza acută a neuropatiei optice din scleroza în plăci, modificările perimetrice prezintă o pantă mare (abruptă) a marginilor, iar în faza de restabilire o pantă mai mică (lină) a marginilor (Foulds și col., 1978).

Modificările de cîmp vizual reziduale la bolnavii cu o restabilire a acuității vizuale se manifestă de regulă sub forma unei „adînciri" a porțiunii centrocecale a profilului static.

Tulburările de simț cromatic pentru roșu-verde sînt caracteristice leziunilor căilor optice. Foulds și col. (1978) constată în jumătate din cazurile studiate o modificare în ax roșu-verde, restul avînd un aspect anarhic. În perioada de restabilire are loc o polarizare roșu-verde, în cazurile în care inițial aspectul era anarhic. În final, simțul cromatic se poate restabili, de cele mai multe ori, complet, uneori rămînînd ușor afectat, chiar dacă acuitatea vizuală este bună.

Modificările oftalmoscopice. Modificările oftalmoscopice de la nivelul discului optic sînt în funcție de locali-

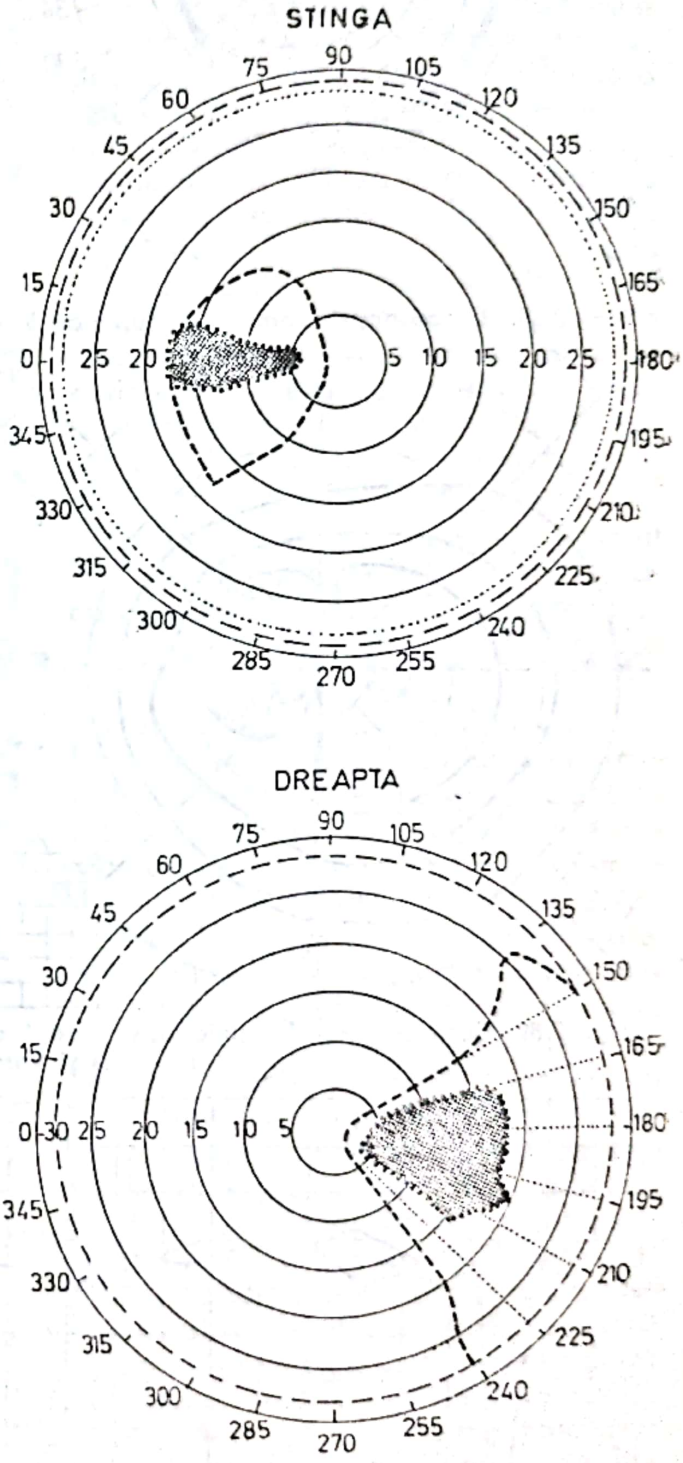

Fig. 2.87. Scleroză în plăci. Scotom central hemianopsic bitemporal (după Ashworth, 1967).

Scanned with OKEN Scanner

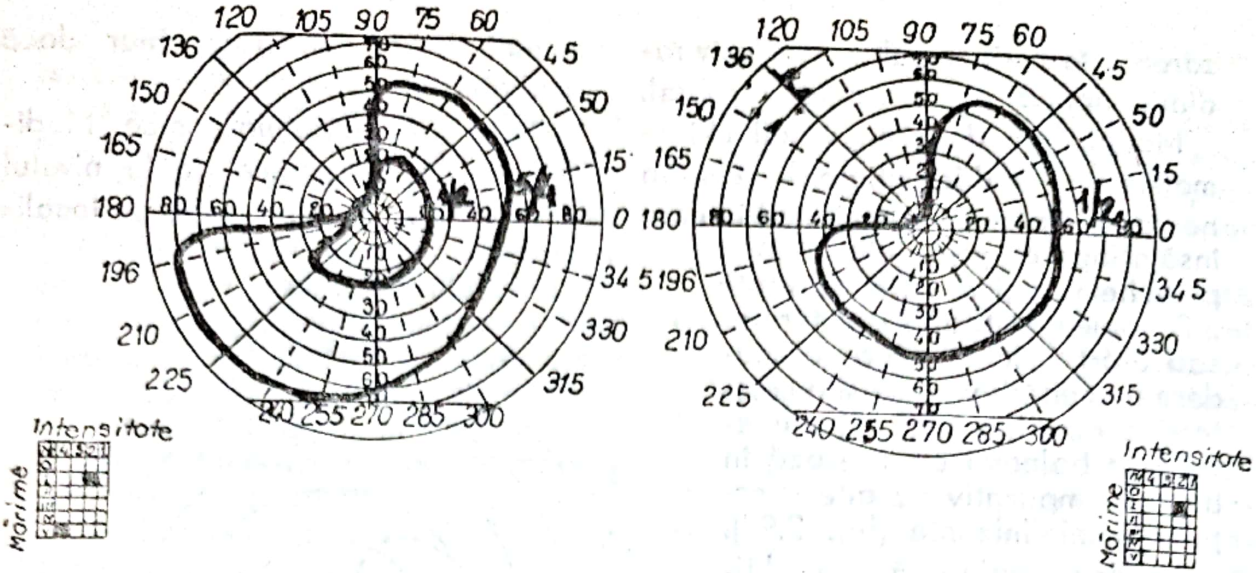

Fig. 2.88. Cvadranopsie omonimă superioară stîngă (după Faggioni şi Scouras, 1969).

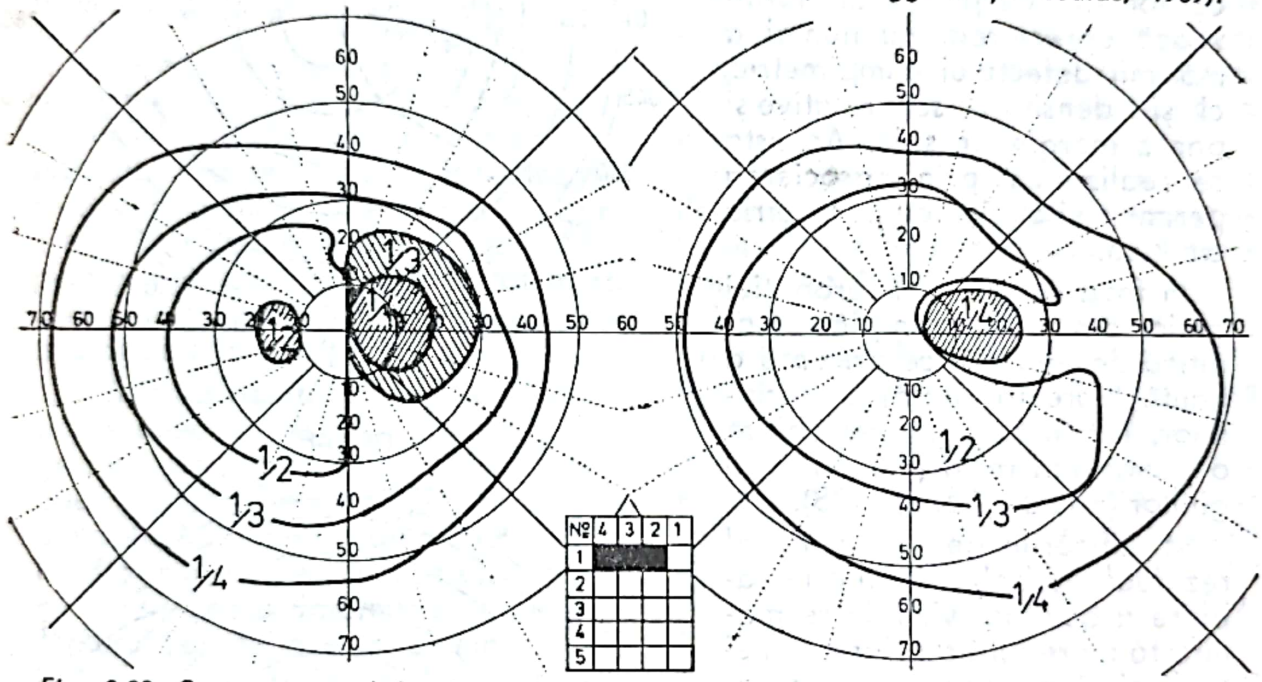

Fig. 2.89. Scotom central hemianopsic drept cu interesarea punctului de fixaţie (după François şi Verries, 1957).

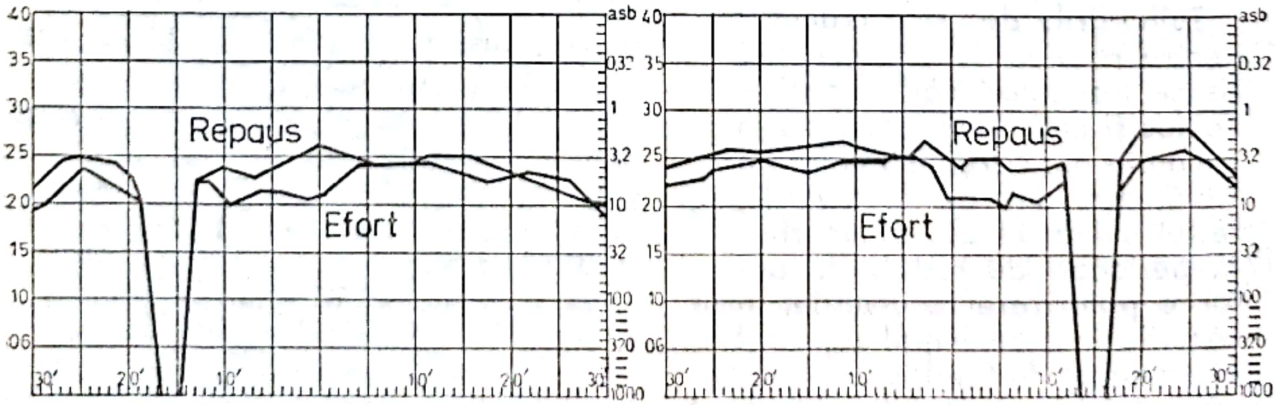

Fig. 2.90. Neuropatie optică (scleroză în plăci). Fenomenul Uthoff (probă de efort) evidenţiat prin perimetrie statică (după Houlds şi col., 1978).

Scanned with OKEN Scanner

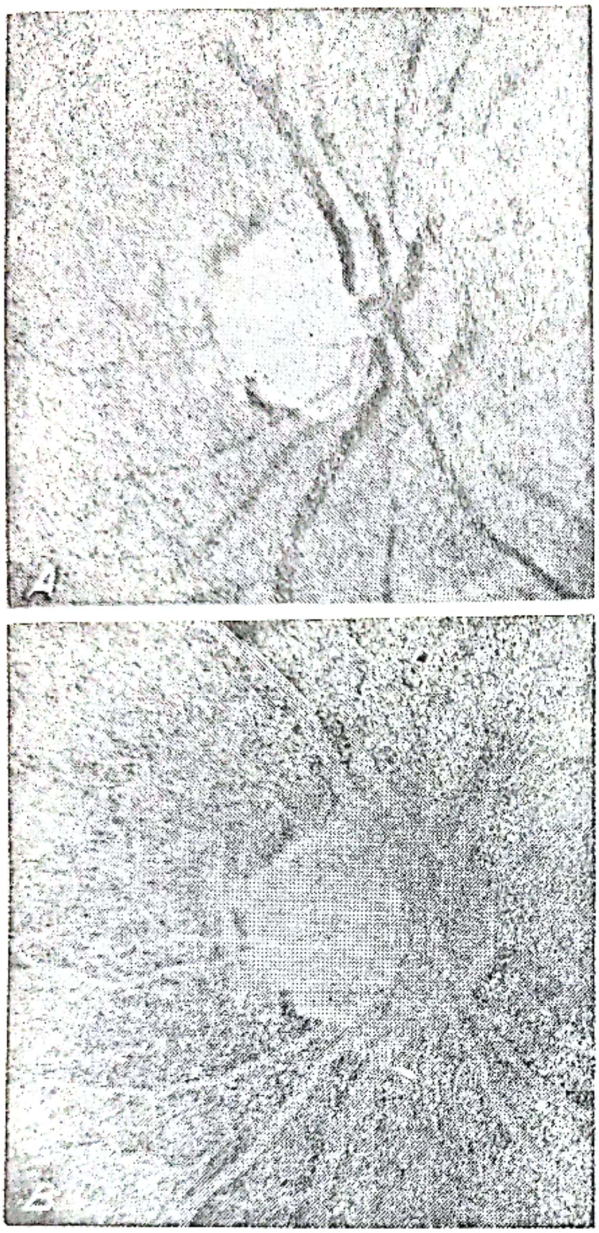

Fig. 2.91. Atrofie optică (scleroză în plăci). Retinografie (A) ; angiofluorografie (B).

zarea procesului patologic (juxta- sau retrobulbar), cît şi de stadiul evolutiv al afecţiunii. Se pot deci constata multiple aspecte intermediare între o papilă normală şi o papilă edematoasă.

Afecţiunea se poate manifesta sub forma unei „papilite" în aproximativ 5% din cazuri : edem papilar şi juxtapapilar moderat ; discretă congestie a vaselor capilare prepapilare, cît şi o uşoară dilatare a vaselor retiniene mari la nivelul emergenţei papilare ; hemoragii mici. Angiofluorografia poate evidenţia în asemenea cazuri modificările de traiect şi calibru vascular, cît şi o extravazare a fluoresceinei.

În localizările retrobulbare, cele mai frecvente, papila prezintă un aspect normal în faza de debut. După o evoluţie de 3–4 săptămîni se poate instala decolorarea papilei, la început temporal, iar în faza finală interesînd întreaga suprafaţă a discului optic (fig. 2.91).

Modificările oftalmoscopice ale discului optic trebuie integrate în restul modificărilor retiniene, caracteristice proceselor de scleroză în plăci (atrofia fibrelor optice de la nivelul fasciculului macular – aspect vizibil în aneritru, pe vasele retiniene).

Potenţialul evocat vizual. Studiul PEV permite de a se pune în evidenţă, cu deosebire în faza de evoluţie subclinică, o importantă disfuncţie a căilor optice.

Determinările PEV evidenţiază valori patologice ale timpului de culminaţie (latenţă), atît la cazurile cu scleroză în plăci, în care apar semne clinice oculare, cît şi la cazurile indemne din punct de vedere ocular (fig. 2.92).

Modificările patologice ale timpului de latenţă sînt explicate prin substratul morfologic al leziunilor nervului optic. În scleroza în plăci este prezentă o demielinizare a axonilor cu un oarecare grad de degenerare axonală. În cazul unei plăci de demielinizare de o anumită mărime, poate avea loc o blocare totală sau parţială a conductibilităţii nervoase. Fibrele degenerate nu pot transmite impulsurile repetate cu o frecvenţă de stimulare fiziologică. Aceste două fenomene, cît şi atingerile informaţiei vizuale de la alte nivele de integrare, explică prelungirea timpului de latenţă a PEV.

Scanned with OKEN Scanner

Korol şi Babel (1979) fac determinări ale PEV la un număr de 34 bolnavi cu scleroză în plăci, din care 23 nu aveau modificări oculare (grupa A), iar 11 aveau modificări oculare, dificări ale aspectului sensibilităţii de contrast la diferite frecvenţe spaţiale. Arden şi Jacobson (1978) au introdus un test simplu de determinare clinică a acestui parametru.

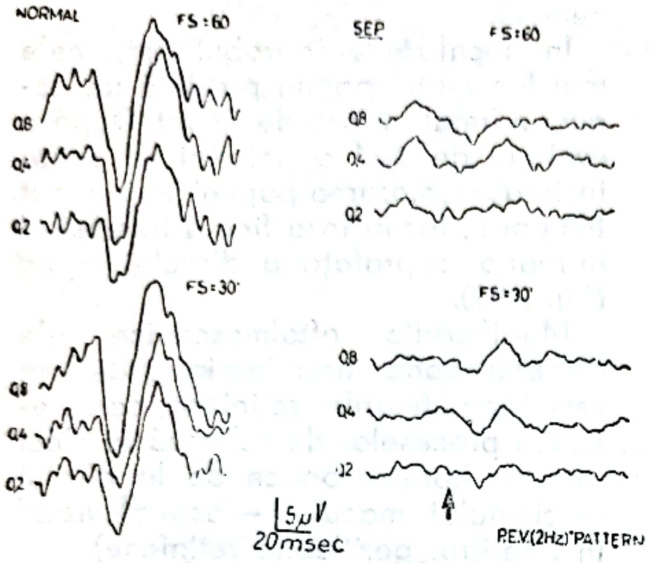

Fig. 2.92. Potenţial evocat vizual. Subiect normal (sus) ; bolnav cu scleroză în plăci (jos) (după Korol şi Babel, 1979).

neuropatie retrobulbară (grupa B). Constatările lor arată o modificare a timpului de latenţă, mai frecventă în grupa A comparativ cu grupa B (61% faţă de 45%). Determinări diferenţiate (stimul nestructurat „flash" şi stimul structurat „pattern") au demonstrat totodată existenţa unei disfuncţii mici la nivelul fibrelor foveolare şi mult mai accentuate la nivelul fibrelor extrafoveolare. Interesarea mai accentuată a „canalului" extrafoveolar din scleroza în plăci explică recuperarea PEV şi acuităţii vizuale în decursul unei neuropatii retrobulbare.

Frecvenţa critică de fuziune este scăzută la bolnavii cu scleroză în plăci. Media unui lot de 20 de bolnavi cu scleroză în plăci a fost de 29,7 Hz, faţă de 40 Hz, care reprezintă normalul pentru vîrsta de 30–40 de ani.

Determinarea sensibilităţii de contrast la frecvenţe spaţiale diferite aduce date interesante în ceea ce priveşte neuropatia optică. Procesul de demielinizare produce o serie de modificări ale aspectului sensibilităţii de contrast la diferite frecvenţe spaţiale. Arden şi Jacobson (1978) au introdus un test simplu de determinare clinică a acestui parametru. Testul este format dintr-o serie de tabele pe care este imprimat un aspect sinusoidal modulat, cu modificări ale contrastului de sus în jos. Se poate determina astfel pragul de contrast pentru diferite grade de frecvenţă (0,2–6,8 grade – cicluri). La bolnavii la care aceasta s-a restabilit după neuropatia optică se constată în unele cazuri rezultate normale, la majoritatea însă se constată un prag crescut pentru frecvenţele joase, ca şi pentru cele înalte. (fig. 2.93).

În stabilirea diagnosticului neuropatiei optice din scleroza în plăci, pe lîngă examenele vizînd sindromul ocular, sînt necesare examene neurologice complexe pentru determinarea sindromului neurologic, cît şi unele examene de laborator, printre care şi cel al LCR.

După cum am subliniat mai sus, sindromul neurologic se caracterizează prin tulburări piramidale, cerebeloase şi vestibulare, cu focare de demielinizare situate sub formă de

Scanned with OKEN Scanner

plăci diseminate în nevrax, cu predominanță în substanța albă a măduvei spinării. Otradec și Vockotova (1962), într-un studiu efectuat pe 271 de cazuri, arată că manifestările neurologice în scleroza în plăci cresc de la o frecvență de 8,8% la o perioadă de pînă la doi ani, la 39,2% pentru o perioadă de la 2–5 ani. Consecința practică a acestor date este faptul că în prezența unei neuropatii optice retrobulbare, cu caracter monolateral, la o persoană tînără, trebuie să se suspecteze o scleroză în plăci.

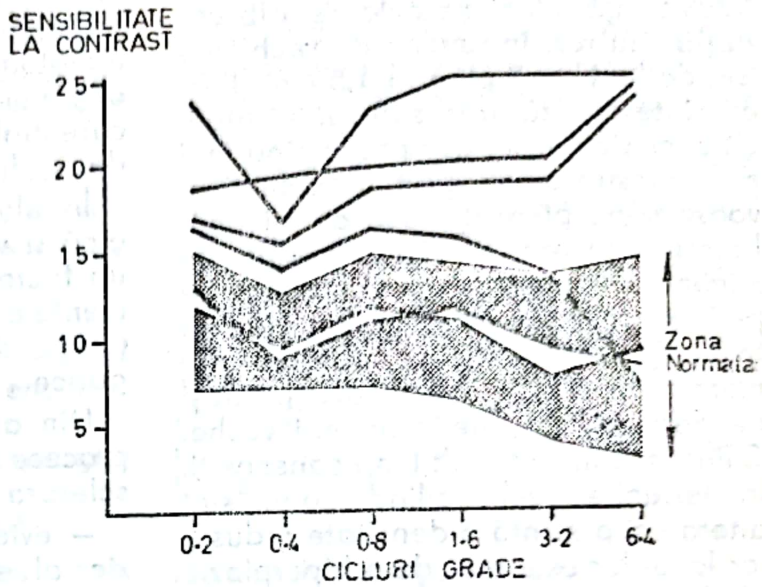

Fig. 2.93. Determinarea sensibilității de contrast într-un caz de neuropatie optică (după Foulds și col., 1978).

Modificările LCR pot aduce date importante în stabilirea diagnosticului. După Tourtellotte (1970) următoarele date pledează în favoarea unei scleroze în plăci : proteinorahie normală, creșterea imunoglobulinelor G (IgG) cu deosebire cele oligoclonale ; absența microorganismelor ; absența modificărilor de presiune, ale glucozei sau ale clorurilor. Link și Müller (1971) constată IgG oligoclonală în 94% din cazurile cu scleroză în plăci. Link (1973) apreciază că prezența IgG oligoclonale presupune un prognostic nefavorabil în evoluția ulterioară a afecțiunii.

Evoluția neuropatiei optice poate dura 3–4 săptămîni. Ameliorarea acuității vizuale se produce în procente și valori diferite. Eore și Martin (1967) comunică restabiliri în 94% din cazuri. Bradley și col. (1967) constată ameliorări ale acuității vizuale în 67%, după o evoluție de o săptămînă ; 50% din cazuri aveau o acuitate vizuală bună după o lună și 75% după 6 luni. Foulds și col. (1978) constată ameliorări ale acuității vizuale în 2–3 zile, cît și după o perioadă de evoluție de peste un an. Restabilirea vederii, după Foulds, este mai bună la bolnavii tineri, identică la cazurile uni- sau bilaterale, redusă la cazurile recidivante. Recidivele pot fi multiple, fiind citate în peste 24% din cazuri. Deși este cunoscută forma de evoluție lentă (progresivă) a afecțiunii cu importante deficite funcționale, unii autori neagă existența ei, considerînd că în aceste cazuri au loc puseuri recurente din care unele sînt ușoare, fără atingerea vederii centrale trecînd astfel nesesizabile. În anumite cazuri cu atrofie a nervului optic, acuitatea vizuală poate fi bună în pofida alterării simțului cromatic

Scanned with OKEN Scanner

sau a altor parametri funcționali. Scotomul central se reduce de la periferie spre centru, la început în sectorul temporal. În alte cazuri scotomul devine reniform sau inelar.

Anatomie patologică. Aceasta pune în evidență plăci de culoare alb-cenușiu sau roz, în funcție de vechimea lor, de la 1 mm² pînă la 1,5 cm². Plăcile interesează atît substanța albă, cît și cea cenușie, dar predomină mai mult în substanța albă. Fibrele nervoase și-au pierdut teaca de mielină. În leziuni recente se văd fragmente de mielină dezintegrată sub formă de picături și corpi granuloși *in situ*. În teaca perivasculară se observă numeroși corpi care înglobează produși de dezintegrare mielinică mai veche. Cilindraxonii sînt mult timp conservați. În leziunile vechi cilindraxonii sînt alterați și prezintă o densitate redusă, iar locul lor este luat de o hiperplazie glială. Vasele au pereții îngroșați. Se observă o oarecare relație a zonelor demielinizante cu vasele și în special cu venele. Alături de leziuni vechi se văd leziuni recente, fapt care arată evoluția procesului patologic în puseuri succesive. În focarele recente se văd zone inflamatorii de perivasculită cu numeroase infiltrații limfoplasmocitare.

Perier (citat de Libert, 1981), pe un studiu anatomopatologic efectuat pe 30 bolnavi decedați, constată doar într-un singur caz absența leziunilor demielinizante la nivelul căilor optice. Aceasta este în dezacord cu observațiile clinice. Autorul constată leziuni ușoare în 15 cazuri, leziuni mari în 6 cazuri și demielinizări complete în 8 cazuri. În această serie nu se constată un paralelism absolut între acuitatea vizuală și gravitatea leziunilor, nici între demielinizare și pierderea axonală. Dimpotrivă, cînd vederea a rămas satisfăcătoare pînă la sfîrșitul evoluției bolii, autopsia a evidențiat o bună conservare axonală.

Etiopatogenie. Etiologia sclerozei în plăci, discutată de peste 150 de ani (Cruveilhier, 1835) nu este elucidată. Dintre numeroasele ipoteze presupuse și abandonate amintim următoarele: microbiană, toxică, degenerativă, vasculară, metabolică, carențială, nutrițională, a factorilor de mediu, biochimică etc.

În ultimul timp ipoteza imunologică și virală, la care s-a adăugat și un factor genetic, aduc multiple elemente clinice și experimentale de susținere, dar fără a aduce date categorice.

Din argumentele în favoarea unor procese imunologice desfășurate în scleroza în plăci, notăm:

– evidențierea efectului mielinotoxic al serului bolnavilor (Lumsden, 1970);

– inhibiția conducerii în măduva de broască prin scăderea refluxului polisinaptic în momentul introducerii de ser de la bolnavii cu scleroză în plăci (Davis și Schuff, 1976);

– modificări ale limfocitelor de tipul T și unele creșteri ale limfocitelor de tip B;

– creșterea concentrației serice a anticorpilor antirujeolici (Adams și Jmagawa, 1962);

– constatarea unor anticorpi diferiți de cei antirujeolici sau înrudiți cu aceștia;

– demonstrarea creșterii imunoglobulinei, în special în domeniul IgM antirujeolice, ceea ce ar traduce fie prezența permanentă a infecției virale, fie un defect al reacției imunitare al gazdei (Haire, 1973);

– anomaliile reacției imunitare evidențiate prin testele transformării limfoblastice, a inhibiției migrării macrofagelor și hipersensibilității întîrziate;

Scanned with OKEN Scanner

– studiul limfocitelor prezente în sistemul nervos central și în LCR, indică prezența plasmocitelor capabile să furnizeze cel puțin trei clase de imunoglobuline (Mussini, 1976).

Din aceste date reiese că în scleroza în plăci există o netă hiperreactivitate, tradusă atît prin modificări în imunitatea umorală, cît și în cea celulară.

În ceea ce privește ipoteza virală, Fraser (1977) consideră că aceasta este justificată prin următoarele motive :

– tipul de demielinizare seamănă foarte mult cu cea observată postmortem la bolnavii decedați prin encefalită para- sau postinfecțioasă ;

– durata bolii semnifică o etiologie virală ;

– evoluție intermitentă a bolii.

Dintre virusurile cunoscute, cel mai frecvent incriminat este cel rujeolic. Unii autori au izolat un paramixovirus, cît și nucleocapside virale, în creierul bolnavilor cu scleroză în plăci.

În privința implicației genetice, Meritt (1979) consideră că aceasta ar fi un factor constituțional de susceptibilitate, dar mai ales ar putea determina valoarea răspunsului imun prin anticorpi la agresiunea virală.

Interrelația acestor factori nu se cunoaște exact, se presupune însă că un anumit antigen, probabil un virus, declanșează o reacție imunitară cu efect autoagresiv. Pendefunda și col. (1980), citîndu-l pe Paterson (1969) conchide că ceea ce omoară gazda (organismul) nu este virusul, ci efectul advers al unei reacții dintre virus și sistemul imunitar.

Prognosticul neuropatiei optice trebuie interpretat prin gradul afectării funcției vizuale în timp. Foulds și col. (1978) apreciază că, avînd în vedere comportamentul atît de variat al bolii și desfășurarea pe timp atît de îndelungat, permite o asigurare a bolnavilor asupra unui prognostic favorabil, aceasta fiind motivat cel puțin pe considerente umanitariste, dacă nu științifice.

Tratamentul sclerozei în plăci este controversat. Din multitudinea metodelor terapeutice reținem administrarea cortizonului și vitaminelor. În aprecierea rezultatelor trebuie avut în vedere că aproximativ 90% din cazurile cu neuropatie optică prezintă o rezoluție spontană. Corticoterapia pare a accelera într-o formă variabilă recuperarea, dar rezultatul final nu este diferit de cel obținut de bolnavii prin placebo (Rawson și col., 1969). Dan și col. (1980) consideră că un efect favorabil în cadrul ameliorărilor episoadelor acute îl are efectuarea unei plasmoforeze.

Neuromielita optică acută (boala Devic)

Individualizată la sfîrșitul secolului trecut oftalmoneuromielita se caracterizează prin asocierea unei nevrite optice cu mielita acută. Nu este încă precizat dacă această afecțiune constituie o entitate aparte, dacă nu este decît o formă acută a sclerozei în plăci sau manifestarea unei encefalite epidemice.

Simptome. Afecțiunea se caracterizează clinic prin asocierea unei nevrite optice cu mielită acută. Survine la adulți, tineri cu vîrsta cuprinsă între 20–30 ani ce afectează cu predilecție sexul feminin. În 60% din cazuri debutul afecțiunii este ocular, iar în 40% medular. Boala începe cu un episod acut iar apariția în timp, a celor două manifestări poate varia de la cîteva ore la cîteva luni.

Sindromul ocular se caracterizează prin dureri vii supraorbitare exacerbate sub formă de crize. Tulburările vizuale sînt bilaterale de la început sau bilateralizarea se face în cîteva zile sau săptămîni. Sindromul ocular

Scanned with OKEN Scanner

este constituit din neuropatie optică juxtabulbară şi tulburări oculomotorii. Acuitatea vizuală scade brusc sub 1/10, cel mai adesea sub formă de cecitate completă cu vagă percepţie luminoasă. Uneori în timp ce vederea scade complet la unul din ochi apare o ameliorare la celălalt. După cîteva zile sau săptămîni ameliorarea vederii începe să apară la început sub forma unui cîmp vizual periferic cu un mare scotom central de peste 25°. Scotomul se reduce treptat odată cu ameliorarea acuităţii vizuale la 1/3–1/2. Uneori rămîne cecitate definitivă cu atrofie optică.

Cîmpul vizual, atunci cînd se poate înregistra, arată un scotom mare central dar leziunile pot interesa atît chiasma cît şi bandeletele cu hemianopsie bitemporală laterală omonimă sau în cadran. Uneori poate evolua cu scotom central la unul din ochi şi hemianopsie temporală la celălalt ochi. Se mai menţionează tulburări ale simţului luminos şi cromatic direct proporţional cu scăderea acuităţii vizuale.

Oftalmoscopic se constată papilită cu edem şi hemoragii peripapilare, mai rar nevrită retrobulbară cu decolorare papilară de partea temporală sau totală. Se mai menţionează paralizii oculomotorii de III, IV, VI, precum şi paralizii ale mişcărilor asociate ale ochilor. Nistagmusul este rar menţionat şi acest lucru ar diferenţia oftalmoneuromielita acută de scleroza în plăci. Atunci cînd apare, nistagmusul este determinat de cecitatea pe care o prezintă bolnavul, cu absenţa fixaţiei centrale, căci odată cu dispariţia scotomului central se reduce şi nistagmusul ; tulburări pupilare cu diminuarea sau abolirea reflexului fotomotor prin scăderea vederii. Recuperarea vederii face ca reflexul fotomotor să redevină normal. La fel se explică uneori şi prezenţa unei inegalităţi pupilare.

Sindromul medular face parte din tabloul clinic al afecţiunii deşi în unele observaţii neuromielita optică acută apare cu modificări de encefalomielită. Semnele medulare sînt acelea ale unei mielite difuze cu tulburări motorii, la început flasce apoi spastice. Formele flasce, persistente, evoluează rapid letal.

Topografia acestor tulburări este variabilă, cel mai frecvent sub formă de paraplegie dar şi cvadriplegie, mielită ascendentă, hemiplegie, sindrom Brown-Séquard. În forme encefalitice lezarea bulbului este frecventă cu sfîrşit letal. Reflexele cutanate abdominal şi cremasterian sînt abolite, nu şi cel velopalatin, semn distinctiv de scleroză în plăci, unde reflexul velopalatin este abolit. Tulburări senzitive se manifestă cu parestezii, anestezii, tulburări algice în centură, a căror importanţă ca întindere au valoare prognostică. Apariţia escarelor arată un prognostic grav mai ales atunci cînd se asociază şi cu incontinenţa sfincteriană. Tulburări simpatice se caracterizează prin vasodilataţie şi transpiraţie.

Ca manifestări generale, febra constituie un semn de gravitate ca şi prezenţa unor infecţii supraadăugate. Mai poate fi întîlnită anemie cu leucocitoză moderată..

Lichidul cefalorahidian arată o reacţie meningeană cu limfocitoză, creşterea moderată a albuminelor, rareori disociaţie albumino-citologică. Pleocitoza poate ajunge uneori la 100–200 elemente/mm^3 cu o hiperalbuminorahie pînă la 1 g la începutul bolii. Rareori reacţia benzoecoloidal poate fi pozitivă dar necaracteristică. Reacţia Bordet Wasserman este totdeauna negativă.

Forme clinice. Există o formă supraacută cu cecitate completă în cîteva ore, fără regresie sau cu regresie strict monolaterală, precum şi forme abortive unde pierderea vede-

Scanned with OKEN Scanner

rii se asociază cu manifestări medulare discrete şi fugace.

Diagnostic. Rămîne dificil şi înainte de toate diagnosticul oftalmoneuromielitei acute este un diagnostic prin eliminare :

– scleroza în plăci acută a fost de mult invocată. Evoluţia însă cu unele forme curabile o deosebeşte de scleroza în plăci. Scleroza în plăci evoluează cu sindrom cerebelos, nistagmus, abolirea reflexului velopalatin ;

– sifilisul invocat înainte fie sub forma de tabes amaurotic, fie sub forma de sifilis cerebrospinal difuz cu nevrită optică este astăzi uşor de eliminat ;

– nevraxita epidemică se însoţeşte frecvent cu manifestări medulare şi encefalitice cu paralizie oculomotorie şi sindroame algomioclonice ;

– mielita necrotică subacută Foix-Alajouanine evoluează cu paraplegie spastică, apoi flască şi amiotrofie precoce.

Morfopatologie. Leziunile sistemului nervos nu respectă topografic nici o regulă. Atingerea medulară se manifestă sub formă de focare grupate interesînd atît substanţa albă cît şi cea cenuşie sub formă de mielomalacie, uneori cu formare de cavităţi prin rezorbţia procesului de necroză, mai rar sub formă de zone de demielinizare dispuse în jurul vaselor. Uneori se constată mielită transversă distructivă. În focarele de mielomalacie se văd procese infiltrative limfocitare perivasculare cu abundenţă de corpi granuloşi şi reacţie glială moderată. Procese infiltrative se pun în evidenţă şi la nivelul meningelor. În focarele necrotice atît mielina cît şi cilindraxii sînt dispăruţi. Chiasma, bandeletele şi nervii optici pot prezenta o demielinizare intensă cu limite nete, ca în scleroza în plăci, cu conservarea cilindraxilor. Aspectul este de degenerare primară a fibrelor nervoase.

Histologic se constată procese necrotice la nivelul mielinei, cilindraxonilor şi nevrogliei alături de procese inflamatorii cu infiltraţii perivasculare. Demielinizarea este marcată prin diferite faze succesive ale aceluiaşi proces cu facocitoză in situ a mielinei, mobilizare de corpi granuloşi spre capilare, dispariţia totală a mielinei şi a celulelor granulograsoase. Necroza interesează cilindraxonii, dar şi celulele nevroglice, fapt ce ar diferenţia-o de scleroza în plăci. Dar sînt şi cazuri de scleroză în plăci acută cu leziuni necrotice care afectează nu numai mielina, ci şi cilindraxonii.

Etiologie. Rămîne neclară. Se apreciază că oftalmoneuromielita acută poate fi :

– o afecţiune infecţioasă determinată de un virus. Debutul cu episod gripal sau pneumopatie virală, infiltraţiile perivasculare de la nivelul nevraxului, vin în sprijinul acestei etiologii ;

– oftalmoneuromielita acută nu ar constitui o entitate aparte ci un sindrom cu etiologie variabilă. Afecţiunile demielinizante sînt maladii alergice cu demielinizări localizate, generalizate, parţiale sau totale, în care predomină distrucţia mielinei şi reacţia glială. Diferitele manifestări nu ar fi decît grade diferite ca intensitate şi durată a procesului destructiv ;

– o formă acută de scleroză în plăci.

Evoluţie. Este variabilă de la un bolnav la altul. În timp ce nevrita optică este fugace şi se ameliorează, mielita se poate agrava şi invers. Evoluţia nevritei optice este de obicei cu atrofie optică parţială. Mielita rar se vindecă complet şi cel mai adesea rămîn sechele. Ea se poate agrava şi produce moartea fie în cursul unui puseu acut terminal de mielită transversă, fie prin extindere bulbară.

Scanned with OKEN Scanner

Moartea survine la cîteva săptămîni în 40% din cazuri, atunci cînd evoluția este lent progresivă sau în pusee succesive fără remisiuni. Se asistă uneori la o regresie totală cu vindecare clinică fapt ce a făcut să fie considerată ca distinctă de scleroza în plăci.

Panencefalita sclerozantă subacută

Panencefalita sclerozantă subacută este cunoscută în literatură sub denumiri diferite (aproximativ 15). În ultimul timp unii autori, ținînd cont de mecanismul etiopatogenic, propun denumirea de „encefalită rujeoloasă tardivă și lentă", adică o encefalită care apare după luni sau chiar ani de zile de la infecția rujeolică primară, în urma activării și răspîndirii lente a virusului rujeolic în celulele nervoase (Arseni și col., 1980).

Afecțiunea a fost descrisă inițial de Dawson (1934) și are o frecvență foarte scăzută (un caz la un milion în S.U.A. și o predilecție pentru sexul masculin (3/1), copii, adult tînăr și populația din mediul rural.

Simptomatologie. *Debutul* este de obicei insidios, vizînd în medie vîrsta de 10 ani. Au fost descrise cazuri cu debut sub un an de zile sau peste 50 de ani. Acesta se manifestă sub diferite forme : pseudotumoral cu HIC, demență precoce, tulburări de echilibru sau catatonie.

Diagnosticul clinic se pune pe sindromul neurologic, modificările EEG, titrul crescut de gamaglobuline și anticorpi rujeolici în LCR și serul sanguin, cît și pe baza modificărilor oculare.

Sindromul neurologic evoluează în patru stadii : stadiul I (tulburări psihice și psihoorganice) ; stadiul II (tulburări motorii și hiperkinezii) ; stadiul III (hipertonie de decorticare) ; stadiul IV (pierderea funcției corticale, tetraplegie spastică și caşexie).

Electroencefalograma poate fi variabilă în cursul evoluției afecțiunii, putîndu-și modifica traseul de la un aspect dezorganizat și lent, la unul periodic (fig. 2.94). Modificările caracteristice traseului sînt cunoscute sub denumirea de „complexele periodice Radermecker" : complexe periodice de unde lente, de amplitudine mare, sincrone cu mioclonile.

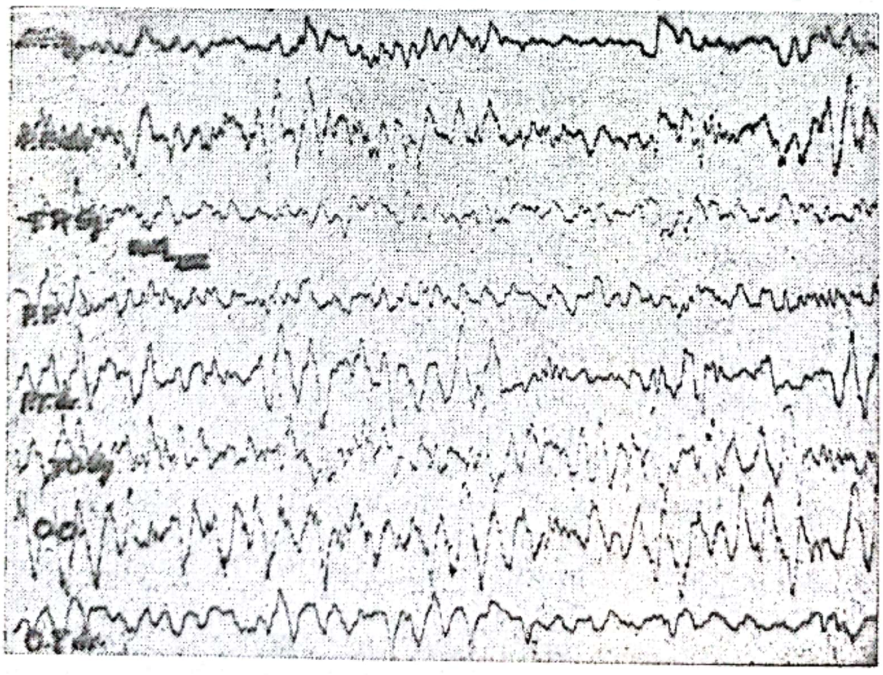

Fig. 2.94. Traseu electroencefalografic. Se remarcă ritmul D polimorf hipervoltat, difuz în toate direcțiile (după Munteanu și col., 1981).

Scanned with OKEN Scanner

Modificările de laborator din LCR şi serul sanguin pun în evidenţă o creştere a gamaglobulinilor.

Totodată, în tot cursul evoluţiei afecţiunii, în LCR şi în sînge se constată titruri foarte crescute de anticorpi rujeolici.

Modificările oculare. Locul modificărilor oculare în contextul clinic şi paraclinic al afecţiunii este deosebit de important, în special în perioada de debut, cînd acestea pot preceda apariţia semnelor neurologice, sau în stadiul evolutiv, cînd prin particularitatea lor pot întregi sindromul clinic al afecţiunii. Totodată modificările oftalmoscopice şi în special cele angiofluorografice, corelate cu suportul lor histopatologic, întregesc în mod indirect aspectul patogenic al afecţiunii.

Modificările oculare pot fi compartimentate în două grupe :

– modificări oculare de origine cerebrală : halucinaţii vizuale, cecitate corticală, paralizia musculaturii extraoculare, nistagmus, anomalii pupilare, edem al discului optic prin HIC ;

– modificări oftalmologice de origine oculară :

– modificări ale discului optic : edem al discului optic sau papilită (congestia suprafeţei discului optic, edem sectorial sau total) ; atrofii papilare totale sau parţiale ;

– modificări retiniene maculare : edem macular ; focare de retinită (cicatriceale sau evolutive) ; degenerescenţă chistică ; hemoragii intraretiniene ; exsudate lipidice punctiforme *(hard-exudat)*, rar exsudate de tip *„cotton-wooll"* ; membrană preretiniană ; pliuri retiniene ; modificări vasculare (teci perivasculare arteriale, modificări de traseu şi permeabilitate capilară, în special în sectorul focarelor precicatriciale şi cicatriceale) ;

– modificări retiniene periferice : focare de corioretinită.

Frecvenţa modificărilor oculare este apreciată la 50% din cazuri (J. François, 1978). Din acest grup, modificările de origine oculară sînt constatate mai frecvent. Green şi col. (1973) constată pe o cazuistică de 20 de cazuri cu panencefalită sclerozantă subacută, examinate retrospectiv, o frecvenţă de 75%.

Referitor la placardul de retinită, descrierile clinice le conferă o anumită specificitate : formă ovală, suprafaţă pe jumătate DP, margini neregulate şi cu o pigmentaţie periferică incompletă.

Modificările oculare au o importanţă clinică deosebită, întrucît ele pot preceda apariţia simptomelor neurologice, în limite de timp cuprinse între 2 ani (Gravina şi col., 1978) şi una sau două luni (Otradovec, 1963 ; Nelson şi col., 1970 ; Landers şi col., 1971). Karlsberg şi col. (1972), Andriola şi Karlsberg (1972) publică două cazuri în care modificările oftalmologice au precedat semnele neurologice cu şase luni, iar La Piana (1974) cu opt luni.

In general modificările oftalmologice interesează mai întîi un ochi şi ulterior, la intervale cuprinse între una sau două luni ochiul opus. Munteanu şi col. (1981) publică un caz în care modificările oftalmologice au precedat celor neurologice cu două luni, cu un decalaj de 15 zile între cei doi ochi.

Modificările angiofluorografice. Acestea întregesc prin particularităţile lor semnificaţia modificărilor oftalmoscopice, cît şi aspectul lor patogenic.

In literatură, pînă la această dată sînt consemnate trei referiri la aspectul angiofluorografic din panencefalita sclerozantă subacută : Landers şi col. (1971), Gravina şi col. (1978), Munteanu şi col. (1981). Primele două

Scanned with OKEN Scanner

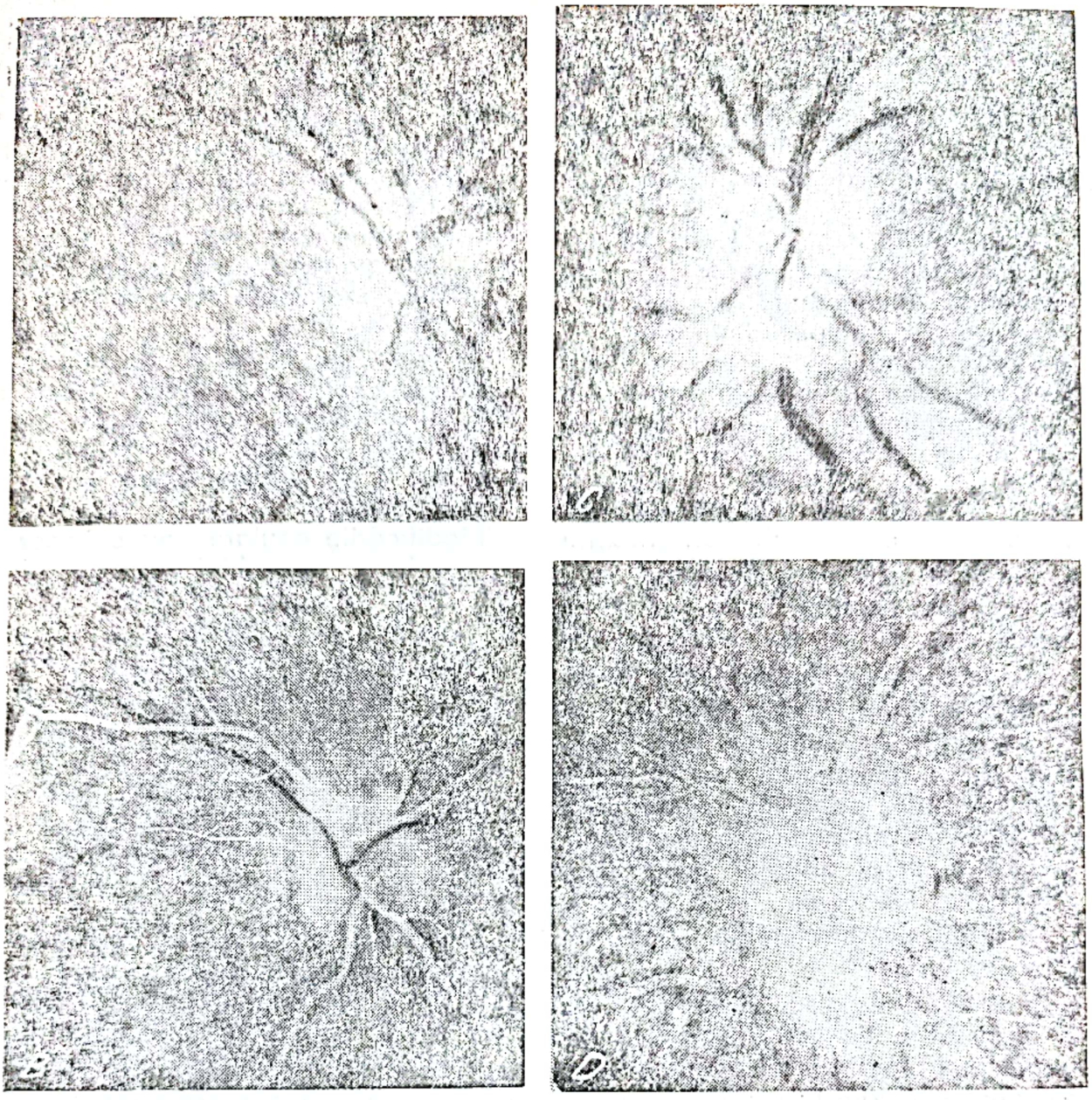

Fig. 2.95. Panencefalită sclerozantă subacută. OD : retinografie (A) ; angiofluorografie (B). OS : retinografie (C) ; angiofluorografie (D).

referiri fac doar relatări succinte (absența extravazatelor fluoresceinice ; hiperfluorescența suprafețelor chistice și lipsa difuziunii fluoresceinei). Munteanu și col. (1981) descriu următoarele modificări angiofluorografice constatate la un tînăr de 17 ani (fig. 2.95) : mascarea fluorescenței planșeului pupilar ; „efect de fereastră decalat" la nivelul zonelor de retinită aflate în stadiul evolutiv ; „efect de fereastră" clasic, la nivelul placardelor de retinită din faza de evoluție cicatricială ; impregnare difuză cu fluoresceină a edemului retinian macular ; lipsa tulburărilor de permeabilitate vasculară cu impregnare parietală arterială în timpii tardivi (leziuni de endovascularită) ; absența modificărilor cu interesarea secundară a coriocapilarei.

Scanned with OKEN Scanner

Corelînd aspectele oftalmoscopice cu cele angiofluorografice autorii atestă faptul că localizarea leziunilor este la nivelul straturilor retiniene (retina neurosenzorie) cu interesarea secundară a epiteliului pigmentar (epiteliopatie secundară) și a straturilor profunde retiniene, leziunile reprezentînd focare de retinită prin localizarea directă a virusului la acest nivel. Coriocapilara, deși presupusă de a fi lezată în unele cazuri, participă la procesul patologic în mod secundar.

Studiile în microscopie electronică, efectuate din creierul și ochii bolnavilor cu panencefalita sclerozantă subacută, au evidențiat prezența structurilor nucleocapside, asemănătoare paramixovirusurilor. Corelarea modificărilor oftalmoscopice, angiofluorografice și histopatologice, atestă o localizare a leziunilor la nivelul straturilor retiniene (retina neurosenzorie, celulele bipolare, nevroglia), modificările fiind de tipul retinitei cu interesarea secundară a epiteliului pigmentar și a coriocapilarei.

Blocarea fluorescenței la nivelul suprafeței discului optic constituie o consecință a „edemului" de la acest nivel. Lipsa tulburărilor de permeabilitate vasculară de la acest nivel atestă o localizare a procesului patologic, fie în secțiunea posterioară a papilei, fie o tumefiere a axonilor de tip „blocaj axoplasmic".

Etiologia bolii este atribuită virusului rujeolic, fiind demonstrată prin probe morfopatologice, experimentale de laborator și serologie. Prezența anticorpilor rujeolici în titruri foarte ridicate în sînge și LCR-ul bolnavilor cu panencefalită sclerozantă subacută, cît și creșterea gammaglobulinelor în LCR la aceeași bolnavi, sugerează o stare de hiperimunizare, care apare în cursul unei infecții prelungite cu virus rujeolic.

Evoluția afecțiunii este de cele mai multe ori progresivă (80%), cu durată de 1–3 ani pînă la exitus. În 10% din cazuri evoluția este rapidă, sub trei luni. În unele cazuri evoluția este lentă cu o durată de 4–8 ani.

Tratamentul este acela al afecțiunilor demielizante. Mattson și col. (1975) prin utilizarea Inosiplexului, în formele incipiente ale bolii, obține unele rezultate.

Encefalomielita acută diseminată

Denumită și encefalomielita perivenoasă, se caracterizează prin diferite semne neurologice corespunzătoare leziunii substanței albe : debut brutal, cecitate, evoluție monofazică cu recuperare bună.

Patogenia este virală sau alergică instalată de obicei după diferite forme de vaccinare (varicelă, variolă, rujeolă, antirabică), și după infecția nespecifică a căilor respiratorii superioare.

Anatomopatologic, leziunile sînt localizate perivenos, deosebindu-se de cele din scleroza în plăci printr-o hipercelularitate dominantă în centrul leziunilor și nu la periferie (Libert, 1981). În fazele tardive se constată o reacție astrocitară care favorizează formarea unui manșon perivenos glial (Oppenheimer, 1976).

Panencefalita progresivă a adolescenților

Apare după rubeola congenitală, iar în lichidul cefalorahidian s-au pus în evidență anticorpi pentru virusul rubeolei.

În encefalite acute a mai fost identificat un arbovirus grupa B în epilepsia Kojevnikov ; herpes virus în encefalita acută ; adenovirus 32 în encefalita subacută.

Virusurile au fost puse în evidență în special la bolnavi tratați cu cito-

Scanned with OKEN Scanner

statice, cortizon, imunosupresori un timp mai îndelungat. Infecția latentă constituie o modalitate de supraviețuire a virusului în celula gazdă. Reactivarea infecției latente este dată și de unii factori favorizanți, endocrini sau de mediu extern, care pot da aspectul clinic de boală acută recurențială la subiecții tineri.

Afecțiuni demielinizante metabolice ereditare

Leucodistrofia metacromatică

Afecțiune ereditară cu mod de transmitere autosomală recesiv, este caracterizată prin absența unei hidrolaze acide, cerebrozidsulfatază, ce antrenează o supraîncărcare intracelulară cu sulfatide (lipide metacromatice).

Sînt cunoscute patru *forme clinice*, diferențiate în funcție de vîrstă, debut, simptomatologie și evoluție :

– forma prenatală ;

– forma infantilă : înaintea vîrstei de 3 ani, tulburări psihomotorii, abolirea reflexelor osteotendinoase, semne ataxice și în final cvadriplegie spastică, contracturi dureroase și semne de decerebrare ;

– forma juvenilă : înainte de 10 ani cu o simptomatologie identică formei infantile în faza tardivă ;

– forma adultă : după pubertate, caracterizată prin tulburări psihice și evoluție lentă.

Simptomatologia oculară, cu apariție tardivă, se caracterizează prin atrofie optică, cecitate, nistagmus, modificări maculare frecvente.

Diagnosticul clinic se face pe baza studiului conductibilității nervoase, evidențierii lipidelor metacromatice din urină, histologia nervilor senzitivi, evidențierea deficitului enzimatic în leucocite, culturile de fibroblaști și lacrimi.

Examenele histologice efectuate la nivelul nervului optic (Libert, 1979) evidențiază leziuni în zona retrolaminară (mielinizată) : distrucția tecilor de mielină, dispariția axonilor și proliferarea celulelor gliale, avînd un număr crescut de incluziuni metacromatice. Aceste leziuni sînt consecința deficitului catabolic de mielină.

Encefalita periaxială (Schilder)

Encefalita periaxială, denumită și boala Schilder, leucoencefalopatia periaxială difuză sau adrenoleucodistrofie, constituie o boală ereditară, caracterizată printr-o tulburare a metabolismului glandelor suprarenale și a substanței albe.

Majoritatea bolnavilor (bărbați tineri) prezintă o adrenoleucodistrofie (indiferent dacă prezintă semne de insuficiență suprarenală), caracterizată printr-o demielinizare rapidă și progresivă a substanței albe cerebrale. După Martin (1977), în celulele Schwann care înconjoară axonii mielinizați în fascicule nervoase conjunctivale și dermale, se găsesc clivări și incluziuni lamelare, care se aseamănă foarte mult cu cele găsite în glandele suprarenale, sistemul nervos central și testicul. Studiile etiopatogenice orientează asupra unei ipoteze privind o tulburare generalizată a metabolismului acizilor grași cu lanțuri lungi și a derivaților de colesterol.

Simptomatologia clinică debutează prin deteriorare fizică și mentală, instalată de obicei la sfîrșitul primului deceniu de viață și devenind fatală după cîteva luni sau cîțiva ani.

Scanned with OKEN Scanner

Simptomatologia oculară se caracterizează prin: cecitate (distrugerea radiațiilor optice din lobii occipitali), neuropatie optică retrobulbară sau juxtabulbară, opticopatie edematoasă atrofia nervului optic, degenerescența retiniană (similară retinopatiei pigmentare secundare), paralizia mișcărilor oculare conjugate, paralizii oculare, nistagmus.

Diagnosticul afecțiunii este dificil. Schaumburg și col. (1975) recomandă biopsia de glandă suprarenală, considerînd-o pozitivă. Martin (1980) recomandă, cu rezultate la fel de bune, biopsia cutanată sau conjunctivală.

Scleroza cerebrală acută difuză infantilă (Krabbe)

Afecțiunea este ereditară, cu transmitere autosomală recesivă, fiind consecința unei deficiențe de cerebrozidă-beta-galactozidoză. Această hidrolază intervine în catabolismul galactozilceramidei și a galactozilsfingozinei (psihozină).

Psihozina nu se constată în stare normală nicăieri. Studii recente au evidențiat la nivelul creierului bolnavului titruri ridicate de psihozină, ca un rezultat al blocării catabolismului galactozilceramidei. După Svennerholm și col. (1980) psihozina este extrem de toxică pentru creierul bolnavului, provocînd distrugerea celulelor oligodendrogliale.

Clinic, debutul bolii se instalează în luna a IV-a – a VI-a de viață, prin agitație, crize de plîns, urmate la scurt timp de pareze alternînd cu crize de hiperextensie și în final convulsii și cvadriplegie flască.

Ocular se constată o frecventă leziune a nervilor optici, atrofia optică fiind prezentă în 70% din cazuri și asociată cu cecitate, nistagmus și areflexie pupilară.

După Libert (1981) diagnosticul se face pe baza anamnezei clinice, evidențierea leziunilor la nivelul nervilor periferici și a ramurilor senzitive de la nivelul tegumentelor sau conjunctivei.

Histopatologic se constată tulburări în sinteza mielinei, caracterizate prin distrugerea tecilor și stocajul lipidelor complexe la nivelul celulelor Schwann a nervilor periferici, apoi la nivelul substanței albe medulare. La acest nivel cît și ulterior la nivelul substanței albe din creier sau a nervului optic se constată unele celule rotunde cu mai mulți nuclei mici, ovalari în periferie, denumite și celule globoide (Martin și col., 1981).

Boala Pelizaeus-Merzbacher

Aceasta constituie o afecțiune ereditară cu predilecție pentru băieți.

Clinic se caracterizează printr-o instabilitate a globilor oculari și a capului. Afecțiunea evoluează cu pareze, spasticitate și demență profundă. În fazele tardive se constată atrofia nervului optic și areflexie pupilară.

Histopatologic se constată o demielinizare în plăci diseminate și izolate prin suprafețe cu mielină integră, grupate în jurul capilarelor (aspect tigrat).

Diagnosticul se face prin corelațiile genealogice și unele prezumții clinice.

Degenerescența spongioasă a nevraxului

Afecțiune ereditară, autosomală recesivă, întîlnită la copii din unele zone din Europa.

Clinic, afecțiunea se caracterizează prin întîrziere psihomotorie, hipotonie urmată de rigiditate în hiperextensie, mișcări corioatetozice și episoade de mioclonie. Ocular prezintă o atrofie optică precoce, ceci-

Scanned with OKEN Scanner

tate, areflexie pupilară și nistagmus. Decesul survine înaintea vîrstei de 4 ani.

Histopatologic se constată la nivelul creierului și a măduvei, numeroase vacuole în substanța albă. Cogan (1976) constată la nivelul nervului optic o demielinizare difuză, cu vacuolizare intramielinică, fără glioză sau proliferare macrofagică.

Mecanismul leziunilor nu este cunoscut. Simptomele clinice sînt identice gangliozidozelor. Diagnosticul fiind posibil prin biopsie cerebrală.

Boala Alexander

Afecțiunea se caracterizează prin macrocefalie și întîrziere psihomotorie survenită înaintea vîrstei de 1 an. Ocular prezintă scăderea vederii, nistagmus, atrofie de nerv optic.

Histopatologic prezintă o demielinizare difuză a substanței albe și unele depuneri de substanțe cu structură fibrilară anormală la nivelul celulelor astrocitare. Se pare că afecțiunea produce o degenerescență inițială a celulelor astrocitare, interesînd secundar metabolismul substanței albe.

Scanned with OKEN Scanner

Neuropatia optică ereditară

Neuropatiile optice ereditare cuprind două forme clinice importante.

– forme izolate : neuropatia optică cu ereditate recesivă, neuropatia optică cu ereditate dominantă şi neuropatia optică Leber ;

– forme asociate : atrofia complicată Behr şi neuropatia optică a diabetului tînăr.

Majoritatea acestor forme se caracterizează prin atrofia nervului optic, motiv pentru care sînt descrise de noi în capitolul „Neuropatia optică atrofică".

Neuropatia optică Leber prin caracteristicele sale clinice deosebite prin stadiul de evoluţie manifest este singura încadrată şi discutată de noi în acest capitol.

Neuropatia optică ereditară Leber

Între neuropatiile optice ereditare căreia în decursul anilor i s-a acordat cea mai mare atenţie este cea descrisă de Leber în 1871. Leber o considera ca o nevrită optică retrobulbară acută sau cronică, bilaterală, cu caracter eredofamilial, cu apariţie bruscă între 15 şi 20 ani şi evoluţie tardivă spre atrofie optică. Atrofia optică parţială, dar definitivă, prezenta o incidenţă mare la sexul masculin. Termenul de nevrită a fost contestat de Von Hippel care considera că o leziune inflamatorie nu poate fi transmisă ereditar. Din această primă constatare afecţiunea a rămas cunoscută ca „atrofie optică ereditară".

Din punct de vedere genetic datele clasice considerau afecţiunea cu mod de transmitere recesiv legat de sex : femeile transmit boala, afecţiunea interesînd cu deosebire bărbaţii, care nu transmit afecţiunea (fig. 2.96 ; 2.97). Weekers şi Rubin (1932) prezintă istoria unei familii fără atrofii optice în antecedente ; în momentul cînd trei fraţi din această familie se căsătoresc cu trei surori toţi descendenţii de sex masculin, din prima şi a doua generaţie, fac atrofie optică. Minciu şi col. (1978), efectuînd un important studiu clinic şi genetic, privind patru generaţii familiale, pe o durată de 13 ani constată următoarele : penetraţie crescută în prima generaţie interesînd mai mult sexul feminin, penetraţie mai redusă, dar aproximativ egală la ambele sexe în generaţia a doua şi penetraţie cu totul redusă în generaţia a treia. Transmiterea cu caracter dominant a cuprins ambele sexe, ea scăzînd ca intensitate odată cu generaţiile succesive. Nakajima (1967) arată că există o diferenţă a incidenţei la cele două sexe în populaţii diferite. Astfel la europeni frecvenţa la sexul masculin o găseşte de 84,8% faţă de 59,1% la japonezi. Saraux şi col. (1969) atrage atenţia unui mod particular de transmitere ereditară şi anume ereditate citoplasmică. Erikson (1972) pune la îndoială ereditatea citoplasmică şi susţine ipoteza transmiterii de la mamă a agentului patogen care ar fi un virus. Acesta s-ar transmite transplacentar cu susceptibilitate nu-

Scanned with OKEN Scanner

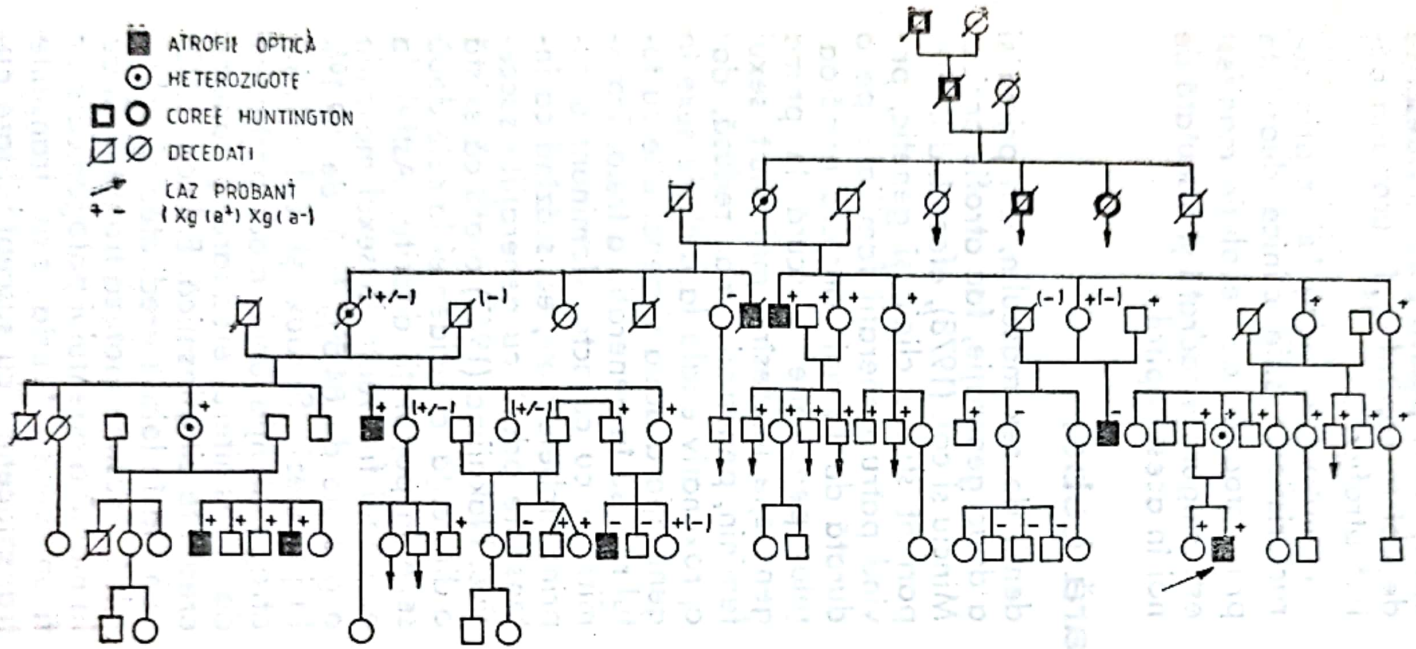

Fig. 2.96. Boala Leber. Transmitere recesivă legată de sex (după Völker Diben, 1974).

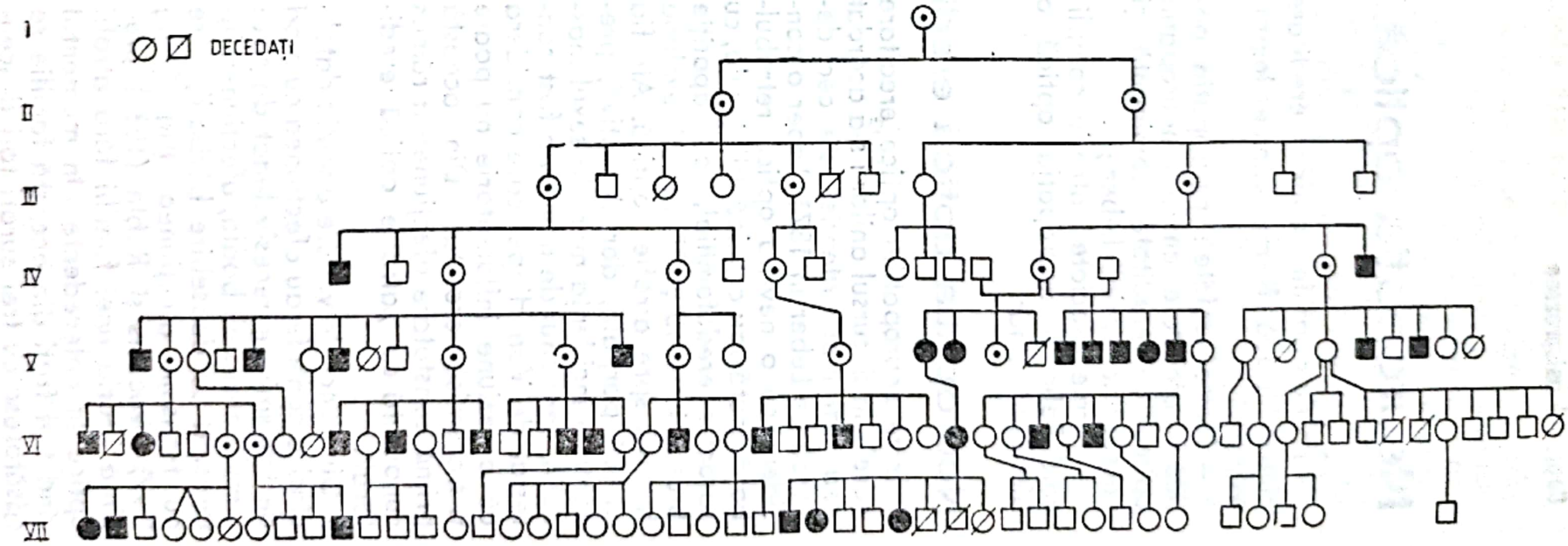

Fig. 2.97. Boala Leber (după Lundsgaard, 1944).

Scanned with OKEN Scanner

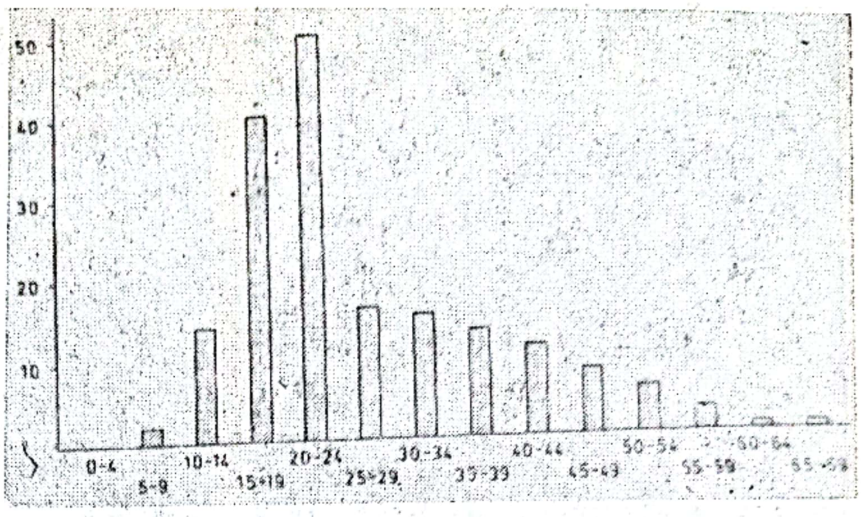

Fig. 2.98. Debutul neuropatiei Leber în funcție de virstă, la un număr de 180 bolnavi (după Went, 1972).

mai pentru sexul masculin care ar prezenta o rezistență mai scăzută la infecție. Jaeger (1978) consideră modul de transmitere a bolii Leber ca o problemă teoretică nerezolvată. Caracteristicile genetice sînt însă de folos în precizarea diagnosticului și a sfaturilor genetice.

Afecțiunea interesează de obicei adultul tînăr, debutul clinic interesînd perioadele de vîrstă cuprinse între 15 și 30 de ani. După Went (1972), debutul afecțiunii prezintă aspectul din figura 2.98.

Clinic, afecțiunea se manifestă printr-o scădere bruscă a acuității vizuale instalată la ambii ochi, cu un decalaj între cei doi ochi de cîteva zile, săptămîni sau luni. În cazul prezentat de Munteanu (1979), decalajul între cei doi ochi a fost de aproximativ două luni. Jaeger (1978) subliniază prezența fenomenului Uthoff, caracterizat prin unele semne de scădere ale acuității vizuale după un efort fizic. Nikoskelainen (1977), Munteanu (1979) constată unele semne premonitorii, caracterizate prin prezența unui scotom centrocecal relativ, cît și unele tulburări ale senzației cromatice. Minciu și col. (1978) atrag atenția asupra unor semne oftalmoscopice de debut, caracterizate prin prezența unei rețele vasculare accentuate la nivelul papilei. Acuitatea vizuală scade rapid, ajungînd la valori de sub 0,1. Cîmpul vizual prezintă un scotom relativ centrocecal care evoluează rapid spre un scotom absolut, central, rotunjit sau ovalar de 5–20°. Scotomul se poate extinde spre periferie, de obicei superior sau inferior. Cîmpul vizual periferic rămîne nemodificat, uneori constatîndu-se o deprimare a acestuia.

Senzația cromatică prezintă unele modificări în ax roșu-verde, asemănător altor forme de neuropatie optică. Configurația Panel-D-15 Test prezintă o axă deutanică tipică.

Oftalmoscopie. Mult timp cadrul clinic al afecțiunii a fost dominat de stadiu ultim de evoluție (atrofia nervului optic), iar stadiul acut, deși caracterizat prin aspecte oftalmoscopice patognomonice a fost ignorat.

Lui Smith și col. (1973) le revine meritul de a fi primii care au atras atenția și descris caracteristicile și importanța modificărilor oftalmoscopice din stadiul de debut al afecțiunii. Ulterior o serie de autori confirmă aceste constatări și atrag atenția asupra valorii lor diagnostice (Nikoskelainen și col. 1977; Munteanu, 1979). Acest fapt este important, întrucît diagnosticul poate fi dificil, el obligînd uneori medicul la efectuarea unor explorări neurochirurgicale inutile și periculoase.

Scanned with OKEN Scanner

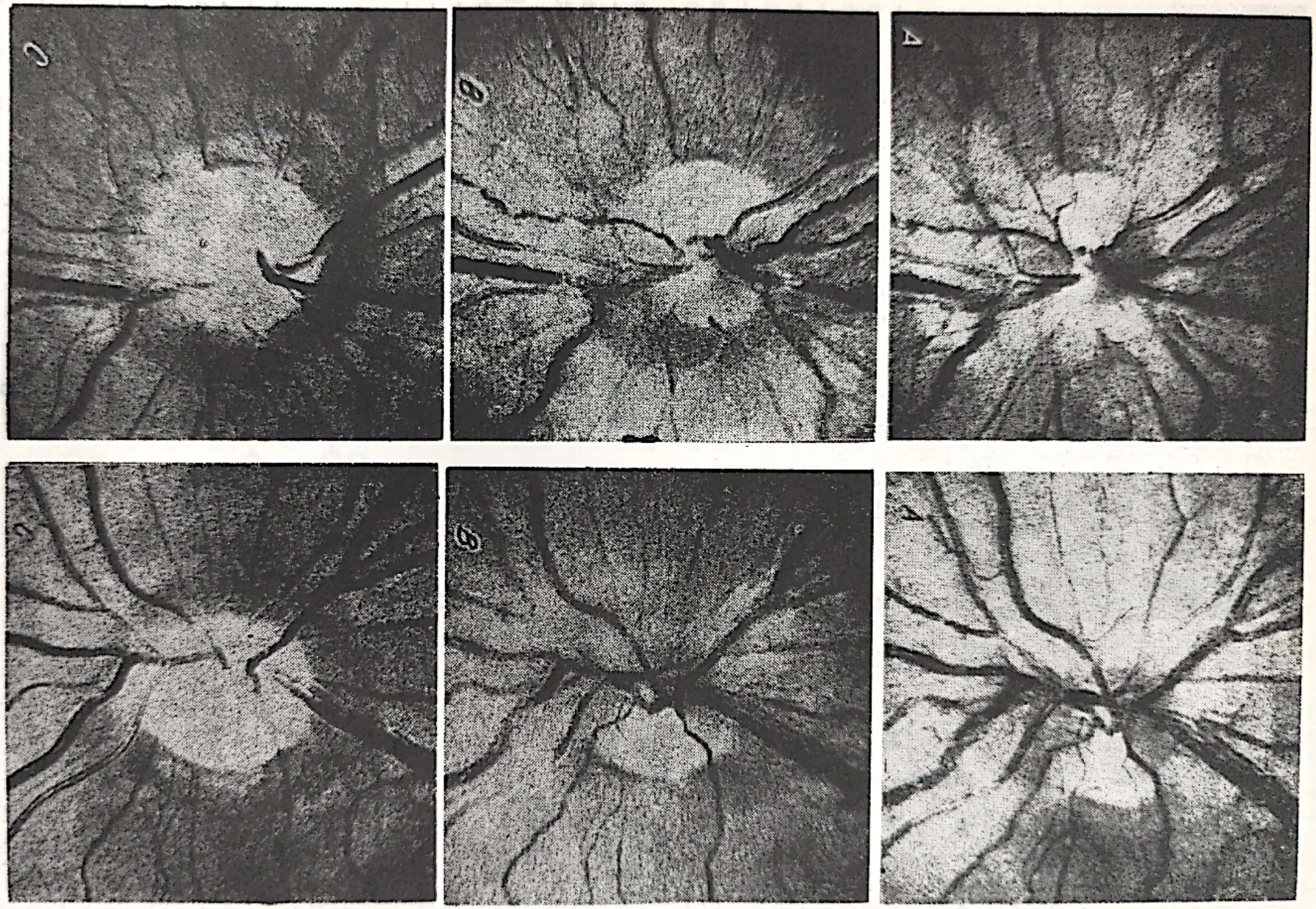

Oftalmoscopic se constată în perioada de debut următoarele modificări : hiperemia accentuată a discului optic, discretă ştergere a marginilor papilare, microangiopatie telangiectatică la nivelul reţelei capilare juxtapapilare, dilatarea („edemaţierea") fibrelor nervului optic cu deosebire la nivelul fasciculului macular.

După o evoluţie de cîteva săptămîni, modificările oftalmoscopice din perioada de debut dispar, făcînd loc stadiului de atrofie a discului optic, atrofie de tip primitiv cu marginile bine conturate (fig. 2.99).

Angiofluorografie. Datele angiofluorografice întregesc aspectul sindromului obiectiv, aducînd totodată elemente noi în interpretarea patogeniei. Determinări angiofluorografice au fost consemnate de Smith şi col. (1973), Saraux şi col. (1975), Nikoskelainen şi col. (1977) şi Munteanu (1979). Ultimul enumeră următoarele modificări angiofluorografice în faza de debut a afecţiunii : opacitatea planşeului discului optic pe întreg ciclul angiofluorografiei, fapt ce permite evidenţierea prin contrast a reţelei capilare papilare (fig. 2.100) ; pregnanţa modificărilor la nivelul microangiopatiei telangiectatice peripapilare ; predominanţa modificărilor angiofluorografice în compartimentul venos al circulaţiei retiniene, cu staznarea colorantului la nivelul emergenţei papilare a trunchiului venos ; mărirea timpului de circulaţie venoasă retiniană ; absenţa tulburărilor de permeabilitate vasculară.

Jaeger (1978) consideră că în faza tardivă a angiofluorografiei poate fi constatată o bandă cu fluorescenţă normală.

Evoluţie. Afecţiunea odată instalată rămîne definitivă. Ea poate retroceda cu o recuperare vizuală spontană, dar incompletă. Într-o statistică pe 55 de cazuri, Lundsgaard (1944) constată 23 cazuri cu evoluţie staţionară, 6 cazuri cu agravare şi 6 cazuri cu ameliorări. Leber a citat un caz de recuperare completă a vederii, fapt interpretabil însă, avînd în vedere că în acea vreme scleroza în plăci era mai puţin cunoscută. Van Senus (1963) menţionează ameliorări în 45%

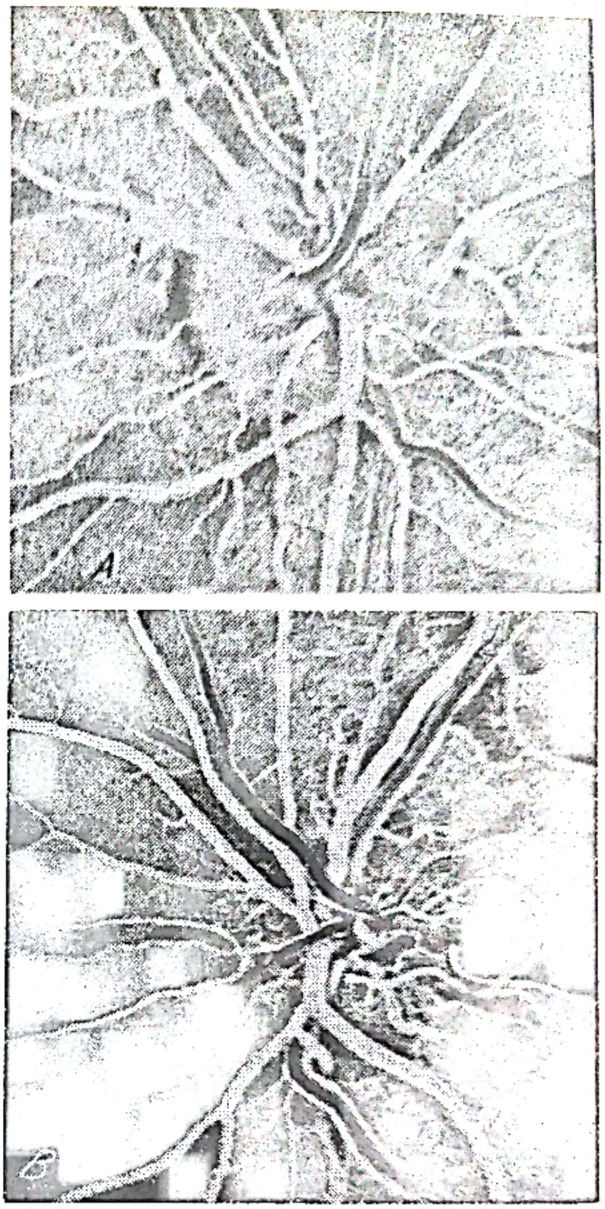

Fig. 2.100. Neuropatie optică Leber (stadiu evolutiv). Angiofluorografie : ochiul drept (A) ; ochiul sting (B) (Munteanu, 1979).

Fig. 2.99. Neuropatie optică Leber. Retinografie : stadiu de debut (A) ; după 3 luni (B) ; după 2 ani (C). Ochiul drept (stinga) ; ochiul sting (dreapta) (Munteanu, 1969).

Scanned with OKEN Scanner

din cazuri. El constată o acuitate vizuală „întîrziată" în sensul că acuitatea vizuală maximă este obținută numai după cîteva minute de fixație. O regresie a tulburărilor vizuale este menționată de Saraux și Biais (1969) în așa zise „forme curabile". Ei descriu ameliorări ale vederii la un adolescent de 17 ani la care se confirmă diagnosticul de maladie Leber după studiul atent al arborelui genealogic. Aceste cazuri trebuie însă interpretate cu prudență, ele nereprezentînd uneori decît o acomodare a bolnavului la scotomul central. O recidivă sau o agravare a afecțiunii este menționată în 7% din cazuri și constă în scăderea vederii cu mărirea scotomului central și alterații periferice de cîmp vizual.

Anatomie patologică. Sînt puține date în literatură. Duke Elder citează cazul descris de Rehsteiner (1930), decedat la opt ani de la apariția atrofiei, la care discul optic era atrofic în regiunea corespunzătoare fasciculului papilomacular. La nivelul fasciculului macular se constată dispariția mielinei și a cilindraxonilor cu proliferare glială. La nivelul retinei se constată o atrofie a celulelor ganglionare. În cazul descris de Kwittken și Barest (1958) este menționată o distrugere simetrică a tecii de mielină la nivelul fasciculului macular. Nu se constată aderențe ale leptomeningelor la nivelul nervului optic deși P. François (1970) menționează trei ameliorări din 60 debridări optochiasmatice. Fodor și col., (1980) consemnează dispariția mielinei și cilindraxonilor fasciculului macular cu dilatarea micelor vase la nivelul septurilor, urmate de proliferarea nevroglică fără leziuni de tip inflamator.

Patogenie. Afecțiunea a fost atribuită pe rînd unui proces inflamator de nevrită retrobulbară sau unui fenomen de abiotrofie a fasciculului macular. Abiotrofia ar consta dintr-o predispoziție ereditară la nivelul unui organ odată dezvoltat, de a suferi o degenerescență precoce. Această vulnerabilitate transmisă ereditar explică faptul că unii factori patologici, fără efect la un subiect normal, declanșează aici afecțiunea și o fac manifestă. Ar fi o lipsă înăscută de vitalitate a fasciculului papilomacular, dar această ipoteză rămîne dificil de admis științific. Munteanu (1979) consideră argumentele angiofluorografice (opacitatea discului optic la fluorescență, predominanța tulburărilor vasculare în sectorul venos, tumefierea fibrelor nervului optic, lipsa tulburărilor de permeabilitate) o mărturie indirectă a stazei fluxului axoplasmic, stază declanșată de un factor necunoscut și incriminată ca un element predominant în lanțul patogenic al afecțiunii.

Diagnostic. Se stabilește prin apariția bruscă a atrofiei cu scădere mare de vedere, scotom central bilateral la persoane tinere de sex masculin. Caracterul eredofamilial ajută la stabilirea diagnosticului. La femei diagnosticul devine imposibil în afara unor cazuri familiale. În cazuri sporadice diagnosticului diferențial cu unele afecțiuni demielizante rămîne dificil. Prezența unor episoade infecțioase în antecedente sau existența unor focare de infecție cu evoluție concomitentă trebuie să orienteze diagnosticul către o etiologie infecțioasă. În toate cazurile trebuie suspectată și o arahnoidită optochiasmatică. Examene radiografice trebuiesc evitate fiind nocive în faza acută a bolii.

Tratament. Nu există un tratament specific din moment ce nu se cunoaște exact cauza. Intervenții neurochirurgicale cu scopul de a degaja nervii optici de eventuale aderențe optochiasmatice au dat unele rezultate după P. François (1970) și Imachi (1978).

Scanned with OKEN Scanner

Neuropatii optice particulare

În acest capitol am grupat un număr de neuropatii optice descrise de diferiți autori pe baza unor observații clinice, cu etiologie univocă, evoluție previzibilă și o terapeutică adecvată.

După Van Effenterre și col. (1978) aceste forme clinice nu trebuie considerate ca entități particulare cu etiologii bine precizate, *ci doar ca forme simptomatice din cadrul general al neuropatiei optice.* Dintre formele clinice mai importante consemnăm : neuropatia optică segmentară ; neuropatia optică intracanaliculară edematoasă ; papilita hemoragică ; sindromul petei oarbe mărite.

Neuropatia optică ischemică anterioară acută, inclusă de unii autori în această categorie este prezentată de noi, datorită particularităților sale clinice, într-un capitol separat.

Neuropatia optică segmentară

Se cunosc două forme de neuropatie optică segmentară : forma clinică Bollack, Delthil, Offret și forma clinică P. François, Woillez.

Neuropatia optică segmentară Bollack, Delthil, Offret

A fost descrisă pentru prima dată în anul 1938, pe marginea a trei observații clinice.

Afecțiunea se caracterizează prin următoarele : unilateralitate, edem papilar predominant în zona superioară a papilei, deficit campimetric în sectorul inferior, prelungit spre centrul cîmpului vizual, fără a compromite integritatea acuității vizuale ; evoluție spre atrofie optică cu marginile șterse, cu persistența deficitelor campimetrice și conservarea acuității vizuale.

Autorii localizează leziunea la nivelul canalului optic, considerînd că deficitul perimetric inferior este consecința lezării fibrelor superioare ale nervului optic, fibre aflate în zona de aderență maximă a nervului și tecii sale, la acest nivel.

Neuropatia optică segmentară (P. François, Woillez)

Descrisă pentru prima dată de Woillez (1952) pe baza a 13 cazuri clinice, afecțiunea se caracterizează prin : unilateralitate, integritatea acuității vizuale, deficit campimetric de tip fascicular cu punct de plecare de la nivelul petei oarbe, edem papilar unilateral, însoțit uneori de hemoragii, evoluție cu regresia edemului, decolorare papilară parțială și persistența unui deficit perimetric în sector.

Autorii consideră că locul leziunii se află în zona anterioară a nervului optic, înaintea lamei criblate, aducînd ca argumente importanța modificărilor oftalmoscopice și caracterul modi-

Scanned with OKEN Scanner

ficărilor perimetrice (deficit fasciculat cu punct de plecare de la pata oarbă).

Ambele forme de neuropatie optică segmentară nu reprezintă decît o formă de neuropatie perimetrică (periferică sau centrală) cu posibilităţi etiologice diferite : inflamatorie, degenerativă, vasculară sau tumorală.

Neuropatia optică intracanaliculară edematoasă

Afecţiune cunoscută şi sub denumirea de neuropapilită (Paillas, Guillot, Dupla) sau edem primitiv acut sau cronic al nervului optic (Brégeat şi David) reprezintă o neuropatie edematoasă, atingînd nervul optic în totalitatea sa, fără o etiologie precisă.

Boala a fost descrisă de Renard, David şi Brégeat (1949), avînd ca punct de plecare o observaţie clinică : femeie în vîrstă de 50 ani, diagnostic clinic arahnoidită optochiasmatică acută ; explorarea neurochirurgicală constatînd absenţa participării unui proces encefalomeningeal şi existenţa edematierii puternice a trunchiului nervului optic şi strangularea sa în canalul optic. Incizia ligamentului falciform, deschiderea canalului şi incizia tecii nervului optic au dus la o rapidă şi spectaculoasă scădere a turgescenţei nervului optic şi la refacerea acuităţii vizuale.

Ulterior acestei observaţii au existat o serie de comunicări care au căutat să întregească tabloul simptomatic al afecţiunii : inflamaţie acută a porţiunii intracanaliculare a nervului optic ; leziune izolată, fără procese arahnoidiene ; bilaterală, cu debut decalat între cei doi ochi ; scăderea importantă a acuităţii vizuale cu scotom central sau paracentral ; oftalmoscopie indemnă la debut, cu aspect de neuropatie juxtabulbară în unele cazuri în fazele ulterioare ; evoluţie clinică extrem de rapidă ; lipsa simptomelor neurologice asociate.

În urma acestor constatări a devenit obişnuit să se practice explorarea neurochirurgicală în toate neuropatiile optice edematoase, în aparenţă primitive, rezistente la tratamentul medicamentos. Datele clinice ulterioare (prezenţa edemului nervului optic constatat sporadic), cît şi cele terapeutice moderne (corticoterapie, osmoterapie) au făcut să se renunţe la explorările neurochirurgicale în asemenea cazuri.

Van Effenterre şi col. (1978), în lumina acestor consideraţii, fac următoarele aprecieri : existenţa edemului nervului optic este posibilă chiar în absenţa constatărilor neurochirurgicale ; manifestarea clinică este cea a unui tablou de neuropatie optică edematoasă bilaterală, fără fenomene generale sau neurologice (neuropapilită izolată) ; posibilitatea evidenţierii prin encefalografie gazoasă cu baleiaj, sau prin tomodensitometrie ; posibilităţi etiologice multiple (inflamatorie, degenerativă, toxică sau metabolică) ; tratament medicamentos.

Papilita hemoragică

Descrisă pentru prima dată de Jayle şi Ourgand (1949) este o papilită unilaterală, cu predominanţa fenomenelor hemoragice, asemănătoare ocluziei venoase retiniene centrale. Edemul retinian şi hemoragiile sînt localizate juxtapapilar, extinzîndu-se pînă la nivelul ecuatorului retinian. Deficit vizual variabil în intensitate. Afecţiune unilaterală, vizînd adultul tînăr, cu debut brusc şi evoluţie favorabilă într-o perioadă de cîteva săptămîni. Etiologic este atribuită unei infecţii cu virus neurotrop, localizat la nivelul capului nervului optic. Walsh (1974) o consideră o „papiloflebită", cu o evoluţie spre ocluzie progresivă

Scanned with OKEN Scanner

a venei centrale retiniene, fără participare arterială, fapt ce explică conservarea acuității vizuale.

În ultimă instanță afecțiunea reprezintă o tromboză pură a venei centrale retiniene, în care edemul papilar este secundar stazei venoase.

Sindromul petei oarbe mărite

În anul 1977, H. R. Miller comunică, bazat pe unele date clinice, un sindrom clinic neurooftalmologic intitulat „sindromul petei oarbe mărite" *(the big blind spot syndrome)*.

Clinic, se caracterizează prin următoarele: acuitate vizuală bună, mărirea petei oarbe (unilateral), simț cromatic normal, edem discret al discului optic, investigații clinice și de laborator generale normale, prognostic bun. Autorul a analizat un număr de 8 bolnavi, tineri fără afecțiuni generale sau locale în antecedente, cît și fără o medicație anticoncepțională prealabilă.

Acuitatea vizuală a fost în general normală, bolnavii acuzînd obnubilări vizuale tranzitorii care s-au amendat după una sau două săptămîni.

Cîmpul vizual la ochiul afectat a fost normal periferic. Central prezenta o mărire a petei oarbe, de valori variabile. Modificările centrale ale cîmpului vizual s-au amendat după cîteva luni.

Simțul cromatic, determinat cu tabele pseudocromatice HRR, a fost normal. Polul anterior nu a prezentat modificări patologice, reacțiile pupilare normale.

La nivelul fundului de ochi s-au constatat unele modificări ale discului optic, absența modificărilor periferice și maculare. În unele cazuri, discul optic prezenta un edem caracterizat printr-o ușoară ștergere a marginilor, o protruzie anterioară discretă și o eventuală dilatare a capilarelor prepapilare (fig. 2.101 și 2.102). Absența hemoragiilor și exsudatelor. La un caz edemul discului optic a fost mai accentuat, fiind însoțit de hemoragii multiple și exsudate. Regiunea maculară normală.

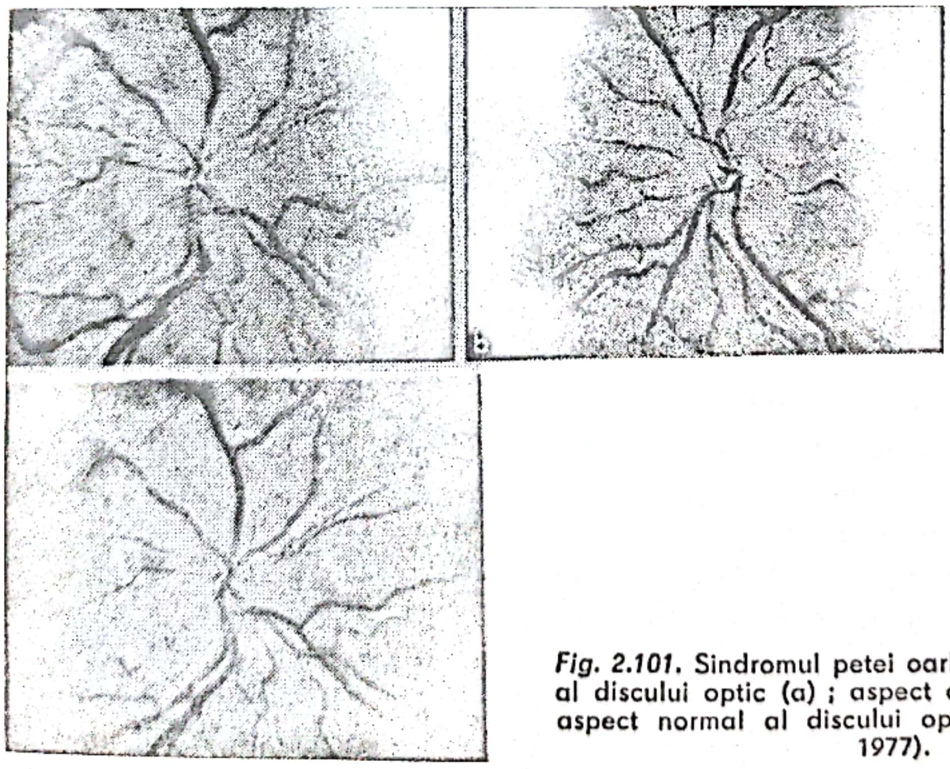

Fig. 2.101. Sindromul petei oarbe mărite. OD : edem al discului optic (a) ; aspect după 4 luni (c). OD : aspect normal al discului optic (b) (după Miller, 1977).

Scanned with OKEN Scanner

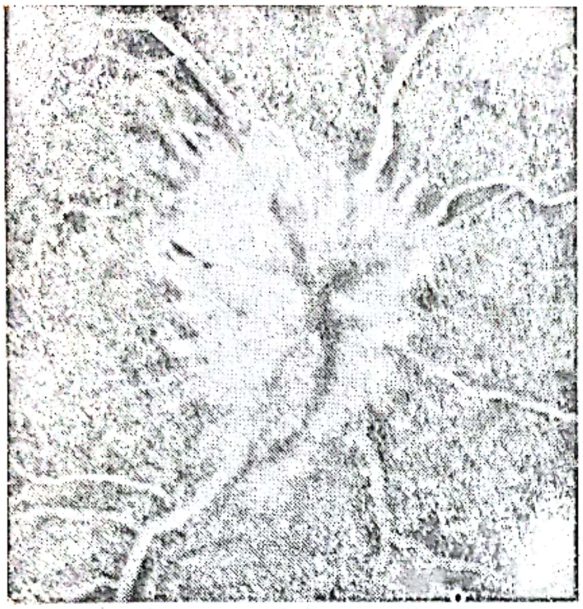

Fig. 2.102. Sindromul petei oarbe mărite (OD). Edem al discului optic cu evoluție de trei luni ; acuitate vizuală normală ; pata oarbă mărită ; examenele clinice și paraclinice normale (Angiofluorografie).

Angiofluorografic s-au evidențiat tulburări de permeabilitate la nivelul rețelei capilare papilare.

Examenul clinic neurologic, radiografia orbitelor, craniului și găurilor optice, pneumoencefalografia, angiografia cerebrală și a lichidului cefalorahidian au fost normale.

Sindromul „petei oarbe mărite" trebuie luat în considerare în toate cazurile în care este vorba de un pacient tînăr, sănătos, cu edem unilateral al papilei, iar campimetric o mărire a petei oarbe. Dacă examenele neurologice și sistemice, tomografia computerizată, pneumoencefalografia și LCR sînt normale, se poate pune diagnosticul de sindrom al petei oarbe mărite, avînd un prognostic benign.

Diagnosticul diferențial trebuie efectuat cu toate cazurile de edem papilar unilateral.

Etiologia afecțiunii este obscură, neputînd fi găsite unele explicații la nivelul sistemului nervos central. După Müller, se pare că sindromul este cauzat de fenomene locale în care staza fluxului axoplasmic, cauzată de un factor oarecare (vascular, metabolic, inflamator), poate avea un rol hotărîtor.

Scanned with OKEN Scanner

Neuropatia optică vasculară

Patologia segmentului anterior al nervului optic cuprinde unele afecţiuni care interesează şi sistemul său vascular. Multiple aspecte din această patologie nu sînt elucidate.

O parte din aceste afecţiuni sînt reprezentate de vasculopatiile arteriale cu caracter oclusiv (neuropatia optică ischemică anterioară) şi unele vasculopatii inflamatorii de cauză şi localizare diferită.

Opticopatia vasculară ischemică poate fi clasificată pe baza simptomatologiei şi evoluţiei sale clinice în două grupe :

– opticopatii vasculare ischemice cronice ;

– opticopatii vasculare ischemice acute.

Opticopatiile vasculare ischemice cronice sînt reprezentate din punct de vedere clinic de două afecţiuni : atrofia optică cu excavaţie (boala Von Graefe) ; atrofia optică prin compresiune carotidiană.

Opticopatiile vasculare ischemice cronice se caracterizează printr-o evoluţie cronică progresivă. Afecţiunile sînt secundare unui proces sclerotic obliterant care produce, prin ocluzia vaselor nutritive mici, o degenerescenţă în focar sau o excavaţie de tip glaucomatos a capului nervului optic.

– *Atrofia optică cu excavaţie (boala Von Graefe)* are sediul anterior şi aparţine patologiei senile, realizînd aspectul oftalmoscopic şi campimetric al glaucomului fără tensiune, cu modificări morfopatologice asemănătoare celor din miopia forte.

– *Atrofia optică prin compresiune carotidiană* constituie o atrofie progresivă, cu hemianopsie binazală în care se constată calcifieri ale carotidei sau ale arterei oftalmice, evidenţiabile tomografic. Atrofia optică este secundară sclerozei ramurilor nutritive ale nervului optic.

Opticopatiile vasculare ischemice acute sînt caracterizate printr-un debut brusc, scăderea acuităţii vizuale şi o evoluţie rapidă. După zona instalării procesului patologic se departajează două forme :

– opticopatia vasculară ischemică acută anterioară ;

– opticopatia vasculară ischemică acută posterioară.

Opticopatia vasculară ischemică acută posterioară este rar întîlnită. Clinic se caracterizează printr-un deficit vizual brusc şi aspect oftalmoscopic normal pe parcursul a cîtorva zile. Atrofia optică retrogradă apare secundar, la un interval de timp după debut, ca o mărturie a procesului patologic petrecut în segmentul posterior al nervului optic. Afecţiunea se constată în traumatismele craniene directe sau indirecte cu interesarea canalului optic. Saraux şi col. (1982) o descrie prin vascularite în lupus eritematis diseminat.

Scanned with OKEN Scanner

Neuropatia optică ischemică anterioară

Prin neuropatie optică ischemică anterioară se înţelege o afecţiune caracterizată printr-o pierdere relativ bruscă a vederii sau a unei părţi din cîmpul vizual la un ochi, asociată cu edem papilar şi urmată secundar de atrofie optică şi o amputare permanentă a cîmpului vizual.

Istoricul afecţiunii este relativ recent. Uthoff (1924) descrie trei cazuri cu arterioscleroză şi o simptomatologie oculară asemănătoare. Jennings (1938) face unele asocieri cu arterita temporală. Kurz (1948) descrie un caz de „papilită arteriosclerotică". Kreibig (1953) şi Cogan (1962) revin asupra rolului arteritei temporale şi descriu forme „oculte de arterită temporală". Bonamour (1954) descrie un tablou clinic asemănător sub denumirea de „nevrită optică a hipertensivilor".

J. François (1956, 1976) fixează cadrul clinic al afecţiunii denumind-o „pseudopapilită vasculară", propunînd explicaţii asupra evoluţiei şi patogeniei.

Dintre multiplele publicaţii apărute ulterior se remarcă studiile lui Hayreh (1975) prin care acesta aduce noi precizări asupra aspectului experimental clinic şi patogenic al afecţiunii.

La noi în ţară, F. Lascu (1959) aduce unele contribuţii privind afecţiunile vasculare ale nervului optic.

Denumirea afecţiunii a oscilat mult în ultimii ani : nevrită ischemică a papilei (Wagener, 1946) ; papilită arteriosclerotică (Kurtz, 1948) ; edem ischemic al papilei (Bessiere, 1950) ; papilită arteriosclerotică (Desvignes, 1952) ; ischemie acută a papilei (Sieger, 1952) ; malacie optică (Kreibig, 1953) ; nevrită optică acută a hipertensivilor şi arterioscleroticilor (Bonamour) ; edem papilar unilateral la hipertensivi sau la arteriosclerotici (Brégeat, 1956) ; pseudopapilită vasculară (J. François, 1956) ; apoplexie papilară (Rintelen, 1961) ; papilită senilă (Behrman, 1964) ; nevrită optică ischemică (Cogan, 1966) ; infarct al nervului optic (Ellenberger şi Netsky, 1968) ; papilopatie ischemică (Sanders, 1971) ; neuropatie optică ischemică anterioară (Hayreh, 1977) ; ischemie acută a capului nervului optic (Hamard şi col., 1977).

Termenul de „pseudopapilită vasculară" propus de François a voit să cuprindă caracteristicile oftalmoscopice ale afecţiunii (asemănătoare papilitei) şi substratul patogenic vasculopatic. Acest termen este foarte răspîndit în literatură, el stimulînd în decursul anilor interesul cercetătorilor pentru această afecţiune. François consacră acestei afecţiuni între anii 1956 şi 1977 peste 17 lucrări. Cu toate acestea, termenul a fost criticat, Hayreh (1975) considerînd că nici o afecţiune nu poate fi definită cu prefixul „pseudo". Moro (1978) susţine însă necesitatea păstrării acestui termen, pentru calităţile sale concizionale şi evocatoare.

Florentina Lascu (1959) are marele merit de a extinde termenul de „pseudopapilită vasculară" în afara arteriosclerozei şi hipertensiunii la unii bolnavi cu colagenoze, boala Raynaud, boala Bürger, diabet. Ea a relevat importanţa unor cauze locale în producerea afecţiunii determinate de traumatism şi tumori orbitare.

Hayreh (1973–1975) propune termenul de „neuropatie optică ischemică anterioară", subliniind astfel caracterul ischemic al afecţiunii. Hamard şi col. (1977) considerînd ca elemente esenţiale în procesul afecţiunii „ischemia" şi caracterul ei „acut" propune termenul de „ischemie acută a capului nervului optic".

În ceea ce ne priveşte, bazaţi pe considerentele de mai sus, apreciem justificat termenul de „neuropatie optică ischemică anterioară".

Scanned with OKEN Scanner

Simptomatologie

Afecțiunea este specifică vîrstei mature. Majoritatea o afiliază unor grupe de vîrstă medie apropiată, semnalînd unele diferențe între cazurile cu etiologie arteriosclerotică și cele cu arterită temporală, ultima apărînd mai tardiv. Vîrsta medie este apreciată de diferiți autori, astfel : 60 de ani (François, 1976) ; 72 de ani (Hayreh, 1975) ; 60 de ani (Hamard și col., 1977) ; 50 de ani (Moro, 1978). În unele cazuri s-au constatat vîrste mai tinere, sub 50 de ani.

În statistica noastră efectuată pe 35 de observații cu neuropatie optică ischemică anterioară, afecțiunea a evoluat la persoane cu vîrstă cuprinsă între 50 și 74 de ani, cu o frecvență maximă între 60 și 70 de ani (tabelul nr. 2.15).

TABELUL Nr. 2.15

VÎRSTA ȘI SEXUL BOLNAVILOR CU NEUROPATIE OPTICĂ ISCHEMICĂ ANTERIOARĂ

Sexul/ani	50–55	55–60	61–65	65–70	peste 71
Femei	6	2	3	6	1
Bărbați	2	2	5	5	3

În ceea ce privește sexul, din multiplele lucrări publicate (Hamard și col., 1977 ; François, 1975 ; Georgiades, 1966) se trage concluzia că nu există diferențe statistice semnificative dintre frecvența afecțiunii a celor două sexe.

Debutul se manifestă cu scăderea acuității vizuale, în majoritatea cazurilor acesta fiind brusc. Unii autori consideră că în formele cu arterită temporală debutul poate fi progresiv. În unele cazuri, se constată o simptomatologie prodromală cu dureri în timpul mișcării globilor oculari sau senzație de „amauroză fugace", senzație corelată cu unele modificări de poziție ale capului sau corpului bolnavului.

Simptome subiective

Acuitatea vizuală. Deficitul acuității vizuale, instalat brusc sau progresiv, poate oscila între unele forme grave (percepția luminii) și o conservare bună a acuității vizuale. Acest aspect este în legătură cu atingerea sau conservarea fasciculului macular central. Evoluția scăderii acuității vizuale poate fi diferită : agravări, ameliorări sau o conservare a aspectului inițial.

În observațiile noastre scăderea acuității vizuale a fost între 1/10 și 1/500 (tabelul nr. 2.16).

TABELUL Nr. 2.16

ACUITATEA VIZUALĂ IN NEUROPATIA OPTICĂ ISCHEMICĂ ANTERIOARĂ

AV	1–1/2	1/2–1/10	1/10–1/50	1/50–1/500	PMM	P.L.
	—	10	13	12	7	2

Nu am constatat în nici una din observații pierderea completă a vederii, cu dispariția reflexului fotomotor, asemănător obliterării arterei centrale a retinei. În două observații acuitatea vizuală a fost de 1/2 și menționată de bolnavi sub forma unei discrete încețoșări a vederii la unul din ochi.

Cîmpul vizual. Determinările cîmpului vizual au o importanță deosebită în diagnosticul și aprecierea evoluției afecțiunii. În cazul în care persistă un grad de acuitate vizuală se constată, întotdeauna, modificări ale cîmpului vizual, care depind, pe de o parte de edemul retinian (scotom pericecal cu tulburări de sumație spa-

Scanned with OKEN Scanner

ţială), pe de altă parte de lezarea fasciculului fibrelor optice (deficite fasciculare cu pante line sau aspect cuneiform).

Dintre aspectele cele mai caracteristice şi într-o relativă ordine a frecvenţei, amintim următoarele : deficit altitudinal inferior, cecitate totală, scotom central, strîmtorări concentrice, deficit superior, deficit vertical (fig. 2.103).

hemianopsie totală, adesea altitudinală inferioară. Totodată diferite forme de deficite se pot asocia sau chiar să succeadă la acelaşi bolnav, însoţindu-se de strîmtorări concentrice.

Deficitul altitudinal inferior reprezintă forma cea mai frecventă şi mai caracteristică. Hamard şi col. (1977) îl constată în 18 cazuri din 56, Burde (1976) în 92 de cazuri din 174 de cazuri, Hayreh (1963) în 15 cazuri din

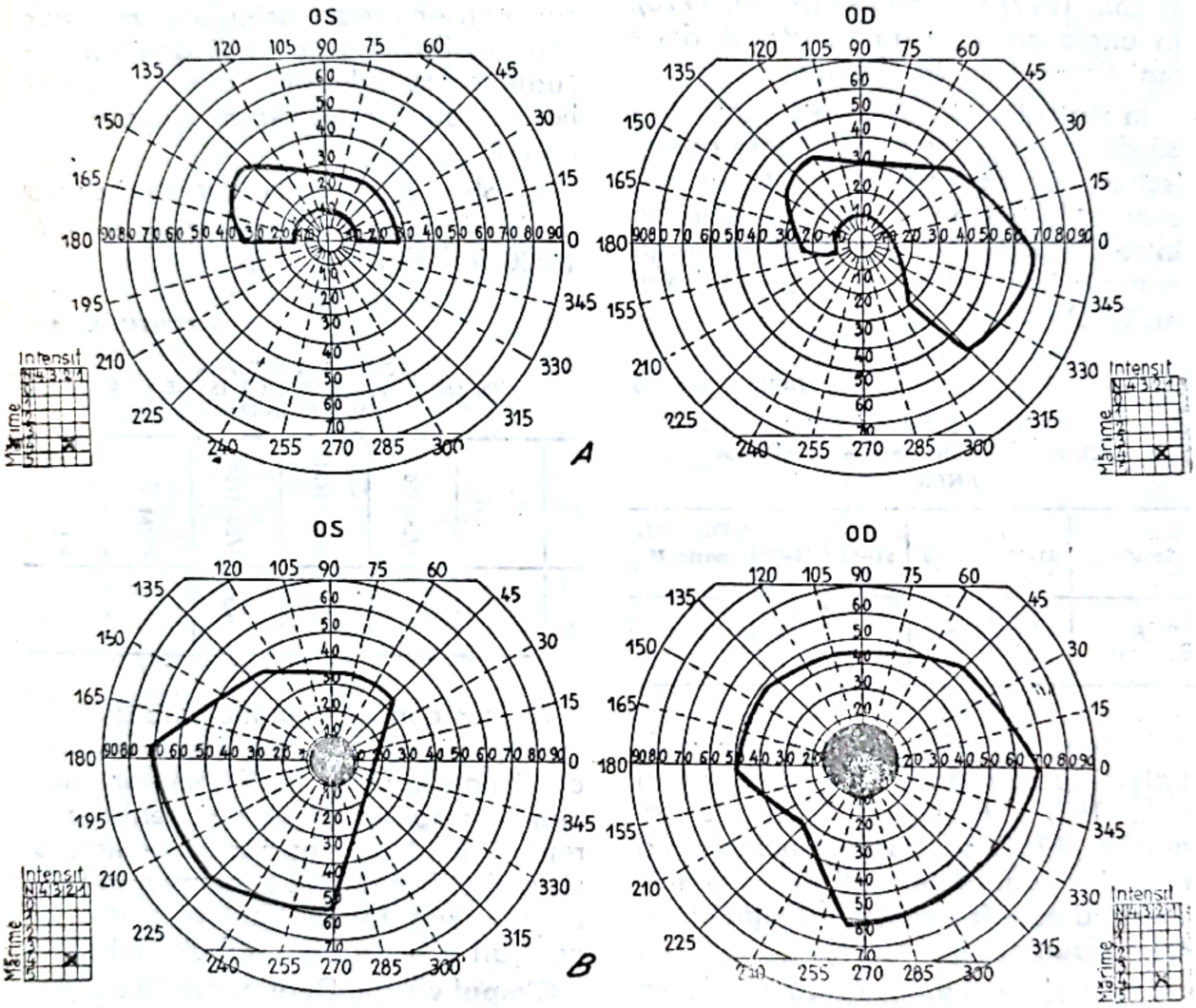

Fig. 2.103. Aspecte ale modificărilor de cîmp vizual în neuropatia optică ischemică anterioară. Deficit altitudinal inferior (A) ; amputare nazală cu scotom central (B).

Formele de modificare ale cîmpului vizual pot prezenta o dinamică, ele modificîndu-şi caracteristicile. Astfel un deficit fascicular, la început strîmt, se poate mări constituind în final o

26 de cazuri. La unii bolnavi deficitul este fascicular limitat la cadranul nazal inferior, realizînd un scotom arciform, cu punct de plecare de la pata oarbă. În unele cazuri, zona scotomu-

Scanned with OKEN Scanner

lui realizează un aspect cvadranic, considerată de unii autori ca o modificare specifică.

Deşi în evoluţia aspectului cîmpului vizual se pot nota ameliorări, stabilizări sau agravări, se poate afirma că stabilitatea modificărilor este o regulă.

Simptome obiective

Oftalmoscopie. Dintre modificările oftalmoscopice mai importante amintim următoarele : edemul ischemic papilar, hemoragiile şi exsudatele juxtapapilare, modificările de traiect şi calibru vascular, atrofia nervului optic.

– Edemul ischemic papilar. Prezenţa edemului ischemic, de aspect alb, poate fi constatat pe întreaga suprafaţă a papilei, putînd interesa retina juxtapapilară, sau să fie localizat într-un anumit sector al papilei, adesea superior. Aspectul alb al edemului ischemic contrastează cu aspectul normal, roz al suprafeţei papilei rămase indemne (fig. 2.104).

Fig. 2.104. Neuropatie optică ischemică anterioară. Edem sectorial în zona superonazală.

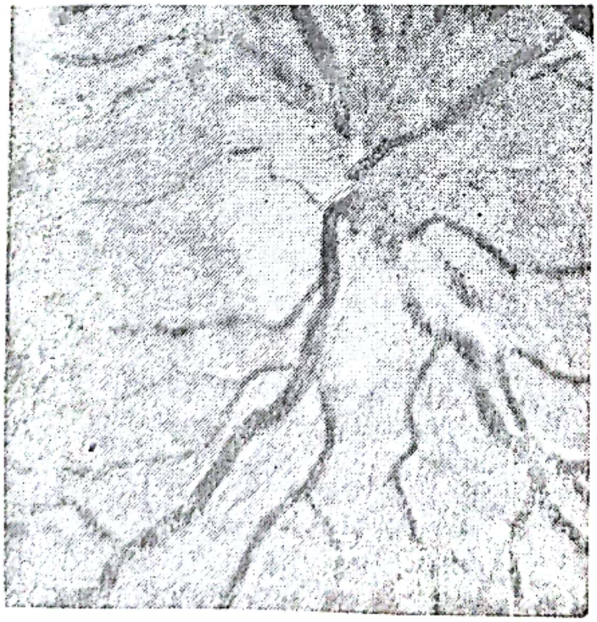

– Hemoragiile striate. Localizate juxtapapilar, ele au o importanţă minoră, inconstante, localizate în cazurile sectoriale de partea sănătoasă a papilei.

– Exsudatele juxtapapilare. Considerate de Hayreh drept o consecinţă a ocluziei arterelor cilioretiniene, iar de Hamard drept noduli disorici, se întîlnesc frecvent în cazurile cu boală Horton.

– Modificări ale traiectului şi calibrului vaselor retiniene caracteristice angiopatiei hipertensive sau arteriosclerotice pot fi constatate destul de frecvent.

– Atrofia optică, de tip primitiv, se instalează după o evoluţie de cîteva săptămîni.

Unii autori caută să stabilească o concordanţă între apariţia modificărilor oftalmoscopice şi tulburările subiective. Se consideră că edemul papilar succede cu puţin, scăderii de acuitate vizuală. În ceea ce priveşte raportul dintre aspectul fundului de ochi şi modificările de cîmp vizual, acesta este, de cele mai multe ori, neconcordant, cu deosebire în formele segmentare.

În stadiul terminal se constată unele modificări ale arterelor retiniene, în sectorul juxtapapilar (constricţii, întecuiri). În 12% din cazuri se constată excavaţia discului optic, cu unele caracteristici clinice, mai puţin accentuate decît excavaţia glaucomatoasă.

Uneori se descriu oftalmoscopic unele modificări asociate, dependente de terenul arteriosclerotic, hipertensiv sau diabetic : strîmtorări de calibru şi modificări de traseu vascular, încrucişări arteriovenoase, întecuiri vasculare, halou atrofic juxtapapilar, obliterări ale arterelor cilioretiniene cu aspect de edem ischemic în zona corespunzătoare.

Bilateralitatea. Într-un anumit procentaj neuropatia optică ischemică

Scanned with OKEN Scanner

anterioară poate prezenta implicaţii bilaterale. Intervalul lezării dintre cei doi ochi poate varia între o lună şi un an cu limite extreme de 4 zile (Moro, 1979) şi 22 de ani (Georgiades şi col., 1966).

Prezenţa bilateralizării variază diferit după autori (tabelul nr. 2.17).

TABELUL Nr. 2.17

EVOLUŢIA BILATERALĂ ÎN NEUROPATIA OPTICĂ ISCHEMICĂ ANTERIOARĂ

Autorul	Anul	Nr. cazuri	Bilateralitatea	%
Francois	1977	86	5	5,81
Elemberger	1973	48	3	6,25
Moro	1979	60	4	6,6
Witmer	1972	16	3	18
Hamard şi col.	1977	102	20	19,6
Cernea şi col.	1981	35	9	34,5
Hayreh	1975	25	11	44

Afectarea unui ochi trebuie să ne facă să ne gîndim la un posibil accident vascular şi la celălalt ochi, astfel ca în cazul unor semne prodromale să se instituie un tratament de urgenţă. Cel de-al doilea ochi prezintă, în general, aceleaşi simptome şi deficite campimetrice, ca şi primul ochi. Aceste cazuri bilaterale pot simula un sindrom Foster-Kennedy (edem papilar de o parte şi atrofie optică de cealaltă parte). Un examen obiectiv atent al modificărilor oftalmoscopice şi în special angiofluorografice, cît şi caracterul acut al modificărilor subiective instalate la ultimul ochi (cît şi la primul) evidenţiază aspectul de pseudosindrom Foster-Kennedy. În cazurile cu evoluţie bilaterală se constată interesarea arborelui arterial carotidooftalmic de ambele părţi.

În observaţiile noastre afecţiunea a evoluat bilateral în 9 din 35 de cazuri (34,5%). În 2 observaţii afecţiunea a apărut la cel de-al doilea ochi după un an, în 3 cazuri după 2 ani, iar într-un caz după 3 ani. În 3 cazuri bilateralitatea a fost de la început, realizîndu-se aspectul unui edem ischemic bilateral (tabelul nr. 2.18).

Formele bilaterale de la început rămîn excepţionale.

Electrofiziologie. Electroretinograma poate fi normală în cazul lezării doar a nervului optic, alterată în peste 50% din cazuri sau chiar absentă, în cazul în care există tulburări circulatorii retiniene sau coroidiene. Se menţionează reducerea undei „b" cu păstrarea valorilor normale sau supranormale ale undei „a". Modificările sînt prezente la ambii ochi, fapt care atestă dependenţa lor de modificările circulatorii retiniene, de natură arteriosclerotică şi hiperten-

TABELUL Nr. 2.18

DEBUT ÎN NEUROPATIA OPTICĂ ISCHEMICĂ PRIN BILATERALITATEA LEZIUNILOR

Bolnav	Sex	Virstă	Acuitate vizuală	TA	FO	Evoluţie
S.I.	B	60	VAO = PMM	210/110	Decolorare papilară	VOD = 1/10 VOS = 1/6
I.M.	B	54	VOD = 1/500 VOD = 1/50	180/110	Edem ischemic AO, hemoragii	Staţionar
C.M.	F	70	VOD = 2/50 VOS = 1/50	170/90	Edem ischemic AO	Staţionar

Scanned with OKEN Scanner

sivă. Absența traseului electroretinografic apare în cazurile asociate cu obliterările de arteră centrală a retinei, fie că aceasta apare concomitent sau succesiv (Georgiades, 1966).

Electrocardiograma nu prezintă valori patologice, fapt ce atestă un aspect normal al circulației coroidiene globale.

Leziuni asociate. Dintre leziunile asociate, mai frecvente, consemnăm : leziuni ale globului ocular, aparatului oculomotor și o simptomatologie extraoculară.

– Leziunile globului ocular sînt prezente la nivelul vascularizației retiniene (strîmtorări de calibru, semne de încrucișare arteriovenoasă, întecuiri vasculare), fiind în general vorba de bolnavi în vîrstă, cu hipertensiune arterială sau arterioscleroză. În același context se semnalează un cerc, parțial, de atrofie al epiteliului pigmentar în jurul papilei (secundar deficiențelor circulatorii de la nivelul cercului vascular Haller), tulburări de irigație la nivelul arterelor cilioretiniene (în cazul în care acestea există) și uneori asocieri cu obliterări ale arterei centrale retiniene.

– Leziunile aparatului oculomotor, prezente cu deosebire în boala Horton, interesează nervul VI și III.

– Simptomatologia extraoculară este în funcție de afecțiunea de bază : cefalee, induratia arterei temporale, febră în boala Horton și simptomatologie arteriosclerotică în cazurile asocierii NOIA cu aceste afecțiuni.

Un loc important în diagnosticul și clinica NOIA este reprezentat de examenul angiofluorografic și examenul biopsiei arterei temporale superficiale. Asupra acestor două elemente diagnostice vom reveni în cadrul diagnosticului clinic pozitiv.

Evoluție

Din punct de vedere funcțional în cursul evoluției recuperarea funcțională este minimă. În observațiile noastre vederea s-a ameliorat numai în două cazuri, în care probabil era vorba de un spasm vascular suprăadăugat care a retrocedat după tratament. În 5 cazuri s-au constatat ameliorări ale cîmpului vizual, acuitatea vizuală rămînînd staționară (fig. 2.105).

Ameliorarea este atribuită mai mult dispariției edemului, cu îmbunătățirea cîmpului vizual, leziunea inițială a fibrelor optice rămînînd neschimbată. În 28 observații afecțiunea a rămas staționară. Hamard și col. (1977), pe o statistică de 91 cazuri, arată ameliorări în 15 cazuri, stabilizări în 58 de cazuri și agravări în 18 cazuri. Agravarea s-a manifestat prin extinderea deficitelor de cîmp vizual sau prin compromiterea unui nou sector. Ulterior poate să apară uneori un scotom central.

Edemul papilar dispare după două săptămîni, rămînînd în urmă o atrofie optică totală sau subtotală în sector. La început marginea papilei se menține estompată, dar mai tîrziu ea devine bine conturată (fig. 2.106). Resorbția hemoragiilor se face în cîteva zile. Arterele și venele retiniene prezintă întecuiri perivasculare.

Atrofia optică precoce este caracteristică pentru neuropatie optică ischemică anterioară. În unele observații se constată deplasări pigmentare la periferia papilei sub forma unui inel, mai mult sau mai puțin complet. De menționat posibilitatea apariției unor noi accidente în ochiul lezat (François, 1977 ; Georgiades, 1966 ; Moro, 1977).

Scanned with OKEN Scanner

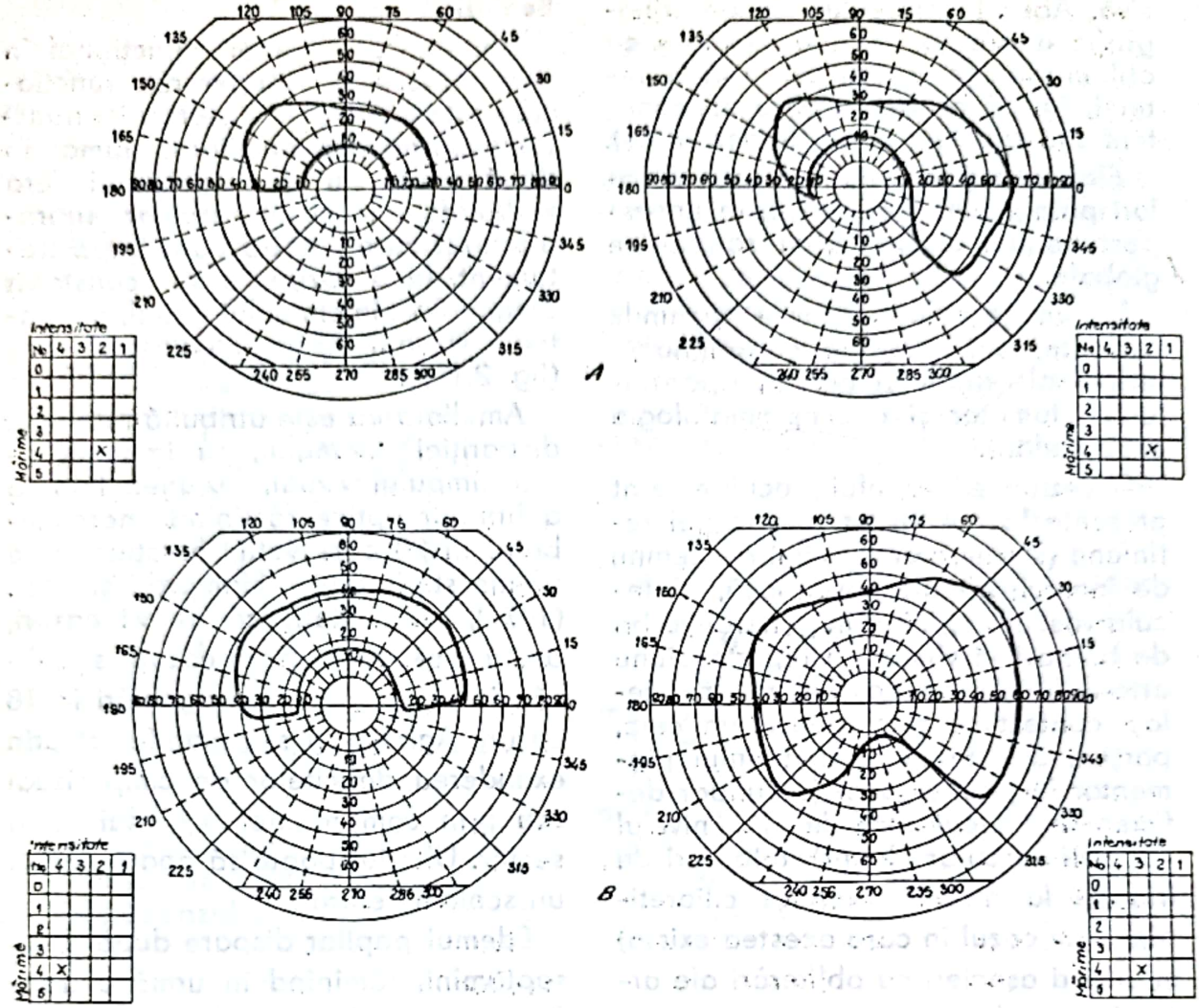

Fig. 2.105. Ameliorarea cîmpului vizual sub tratament.

Fig. 2.106. Neuropatie optică ischemică anterioară. Atrofie optică.

Scanned with OKEN Scanner

Forme clinice

Dintre cele mai importante forme clinice ale neuropatiei optice ischemice anterioare amintim : forma acută, cronică, subacută, parțială, ușoară.

a) **Forma acută** se caracterizează prin pierderea bruscă a vederii sau a unei părți din cîmpul vizual la unul din ochi, asociată cu edem al papilei și evoluție secundară spre atrofie optică. Este forma cea mai frecvent întîlnită, cu ischemie acută și anoxie, ca urmare a unui deficit circulator produs în mod brusc. Această formă ar putea să fie comparată cu atacul acut de glaucom, formă clinică a glaucomului cu unghi închis.

b) **Forma cronică** (Hayreh, 1975) este determinată de un proces de scleroză obliterantă cronică care duce în final la o ocluzie a vaselor mici nutritive, cu focare de degenerescență sau excavație de tip glaucomatos (degenerescență cavernoasă) a papilei optice.

c) **Forma subacută** poate fi considerată ca o a treia formă evolutivă, cu prezența unor focare „exsudative" la marginea papilei, dar cu absența elementului dramatic de obliterare acută. După Hayreh (1975) formele „exsudative" trebuie interpretate ca zone de necroză ischemică a țesutului retinian, date de o întrerupere a fluxului axoplasmic. Sub corticoterapie și vasodilatatoare aceste zone necrotice pot să dispară, fapt care a făcut să li se atribuie semnificația unor alterații preischemice.

d) **Forme parțiale.** Ischemia interesează numai o parte din discul optic. Edemul cuprinde 1/4 sau 1/2 din papilă, iar din punct de vedere funcțional se traduce printr-un deficit în cadran.

e) **Forme ușoare.** Acestea sînt forme cu manifestări funcționale reduse, dar cu prezența unui edem ischemic al papilei. În aceste cazuri este interesată o singură arteră ciliară posterioară. Acestea sînt cazurile menționate în literatură ca fiind vindecate.

Etiologie

Etiologia este multiplă, afecțiunea putînd fi produsă prin orice cauză (degenerativă, inflamatorie, spastică) care provoacă în mod direct sau indirect modificări parțiale ale vaselor nutritive papilare, sau o ischemie prin decompensarea unui echilibru hemodinamic, afectat în prealabil prin leziuni arteriosclerotice.

Multitudinea afecțiunilor încadrate în această etiologie a fost sistematizată de autori sub diferite forme : cauze principale și secundare ; generale și locale ; directe și indirecte ; favorizante și declanșante.

Una dintre cele mai fundamentale sistematizări ale cauzelor neuropatiei optice ischemice anterioare ni se pare cea formulată de Moro (1978) : cauze directe, indirecte și locale.

– *Cauzele directe :* procese morbide proprii ale pereților vasculari cu caracter sistemic și evoluție în general cronică.

– *Cauzele indirecte :* procese morbide, locale sau la distanță, capabile de a produce o ischemie, producînd o decompensare în cadrul unui echilibru hemodinamic precar și anterior dezvoltat.

– *Cauzele locale :* procese patologice dezvoltate la nivelul globului ocular, avînd o acțiune similară cauzelor indirecte.

Din grupa cauzelor directe, hipertensiunea asociată cu arterioscleroza și boala Horton constituie factorii principali, cu frecvența cea mai mare. Multitudinea afecțiunilor rămase și incluse fie în cauzele directe sau indirecte, constituie factori de importanță secundară, realizînd o frecvență

Scanned with OKEN Scanner

de sub 6% din cazuri. Aceşti factori necesită totuşi o evidenţiere, deoarece majoritatea constituie factori adjuvanţi, capabili de a acţiona şi accentua o vasculopatie sistemică.

Trebuie să reţinem că neuropatia optică ischemică anterioară este apanajul vîrstei înaintate, cît şi faptul că există o relaţie între o leziune vasculară ischemică, care constituie condiţia de bază, capabilă de a reacţiona la nivelul papilei nervului optic cu fenomene ocluzive acute şi stimuli adjuvanţi declanşatori.

Cauzele directe

1. **Arterioscleroza şi hipertensiunea.** Arterioscleroza constituie unul din factorii cei mai frecvenţi din etiologia afecţiunii : 94% (François, 1977 ; 74,6% (Hamard şi col., 1977). Arterioscleroza poate fi asociată cu hipertensiunea arterială, fiind constatate într-o frecvenţă variabilă : 32% (Hamard şi col., 1977) ; 50% (Hayreh, 1975) ; 20% (François, 1977). Totodată arterioscleroza poate produce ischemia nervului optic şi în absenţa hipertensiunii arteriale sau în cazuri cu hipotensiune : accidente circulatorii cardiace sau cerebrale.

Argumentele diagnostice în sprijinul unei etiologii arteriosclerotice pot fi date de : vîrsta bolnavului, afecţiuni asociate (hipertensiune, diabet, hiperlipidemii) ; viteza de sedimentare (în general moderat crescută) ; biopsia arterei temporale superficiale, care poate releva leziuni ateromatoase sau arteriosclerotice tipice, fără reacţii inflamatorii.

Arterioscleroza poate fi incriminată în toate cazurile în care bolnavul depăşeşte vîrsta de 40 de ani şi la care bilanţul clinic, biopsia arterei temporale superficiale nu permite evidenţierea unei alte etiologii (Hamard).

2. **Boala Horton.** Arterita temporală constituie o vasculopatie granulomatoasă cu localizare craniană. Termenul iniţial de arterită temporală (Horton şi col., 1932), utilizat pentru a indica sediul procesului inflamator, deşi se menţine în literatură, este înţeles astăzi în sens mult mai larg şi presupune afectarea a numeroase ramuri din arterele cefalice sau în altă parte a organismului.

Manifestările oculare în cazul bolii Horton se întîlnesc în proporţie de 50% ; cecitate, diplopie, paralizii oculomotorii, exoftalmie, neuropatie retrobulbară, ocluzii ale arterei centrale retiniene, ocluzii venoase retiniene şi neuropatie optică ischemică anterioară.

Cecitatea este constatată într-o frecvenţă care oscilează între 20% şi 57,5% din cazuri (Meadows, 1959). Brégeat (1970) constată în cadrul bolii Horton, neuropatia optică ischemică într-o frecvenţă de 20% din cazuri. Hamard şi col. (1977) consideră că dacă NOIA este o manifestare frecventă a bolii Horton, dimpotrivă boala Horton ocupă un loc relativ modest în etiologia generală a afecţiunii. Un diagnostic bazat pe date furnizate de biopsia arterei temporale superficiale constată o frecvenţă variabilă : 0% din 28 cazuri (Kurtz, 1969) ; 5 cazuri din 86 de cazuri (5,81%) (François, 1977) ; 11 cazuri din 25 de cazuri (44%) (Hamard, 1975) ; 20 de cazuri din 102 cazuri (19,6%) (Hamard şi col., 1977).

Boala Horton este o afecţiune caracteristică vîrstei înaintate. Afecţiunea debutează prin febră, alterarea stării generale, cefalee cu sediul temporal, dureri frontotemporale sau occipitale.

Artera temporală apare proeminentă, sinuoasă, sensibilă, nepulsatilă şi înconjurată de un infiltrat edematos cu tegumentele roşii. Procesul inflamator poate fi localizat şi la vasele profunde, cu claudicaţie intermitentă în timpul masticaţiei.

Scanned with OKEN Scanner

Ischemia acută a papilei survine aproximativ după 6 luni de la apariţia cefaleei. În unele cazuri primul simptom poate fi constituit de accidentul ocular. În alte cazuri ischemia acută papilară constituie singurul semn clinic de boală Horton, constituind forma clinică „ocultă", în care diagnosticul pozitiv poate fi confirmat doar prin biopsia arterei temporale superficiale. Bilateralitatea afecţiunii se constată în 75% din cazuri, ochii fiind atinşi după un interval de 1–3 săpătmîni, intervalul cel mai lung fiind de 2 luni (François, 1977).

Diagnosticul pozitiv poate fi confirmat pe baza rezultatelor vitezei de sedimentare şi a biopsiei arterei temporale superficiale.

Viteza de sedimentare a hematiilor este crescută în mod accentuat în 90% din cazuri. Hamard şi col. (1977) constată în 20% din cazuri o valoare a vitezei de sedimentare de peste 100 mm în prima oră, considerînd-o de importanţă diagnostică mare. În 70% din cazuri autorii constată valori cuprinse între 35 mm şi 100 mm/h.

Biopsia arterei temporale superficiale, asupra căreia vom reveni, trebuie efectuată în toate cazurile, fiind singurul examen care poate afirma un diagnostic de boală Horton. Trebuie avut în vedere că, în anumite zone, proba histologică poate fi pozitivă, iar în altele negativă.

Printre alte examene suplimentare se recomandă şi radiografia arterei temporale, examenul electroforetic care evidenţiază o creştere a alfa 2-globulinelor şi o creştere serică a fosfatazei alcaline. Electroretinograma poate fi normală sau subnormală în cazul afectării circulaţiei retiniene şi coroidiene. După Burian (1963), electroretinograma poate prezenta o modificare patognomonică : lărgirea undei „a", atît la ochiul bolnav, cît şi la cel aparent sănătos.

3. **Afecţiuni sistemice.** Neuropatia optică ischemică anterioară poate fi asociată cu interesarea arterelor periferice în diferite afecţiuni sistemice : periarterita nodoasă, boala Raynaud, trombangeita obliterantă, boala Takayasu.

a) *Periarterita nodoasă.* Afecţiunea constituie o colagenoză în care arterele mici prezintă multiple nodozităţi, ca urmare a unui proces inflamator şi degenerativ. Histologic se constată un infiltrat inflamator limfopoliblastic şi degenerescenţă fibrinoidă, urmate de hiperplazia tunicii interne şi externe. Legrand (1956) constată la un bolnav noduli disorici, juxtapapilar cu vasele retiniene normale şi o scădere a acuităţii vizuale de 8/10. Ulterior vederea a scăzut la 1/100, iar fundul de ochi a prezentat edem papilar şi hemoragii peripapilare. După 3 luni se instalează atrofia optică, cît şi unele vase de neoformaţie parapapilare.

b) *Maladia Raynaud* constituie o angionevroză vasoconstrictoare caracterizată prin tulburări circulatorii paroxistice care afectează simetric extremităţile membrelor, ducînd la tulburări trofice. Clinic se manifestă fenomene de ischemie, cianoză şi asfixie locală. Cazuri de boală Raynaud asociate cu neuropatie ischemică anterioară au fost publicate de Cooper (1976), Hamard şi col. (1977) şi Lascu (1961). Florentina Lascu constată NOIA cu scădere a vederii de 1/8 şi deficit inferotemporal de cîmp vizual la o bolnavă de 40 de ani, suferind de boala Raynaud.

c) *Trombangeita obliterantă Bürger* constituie o afecţiune a bărbaţilor tineri caracterizată prin inflamaţii proliferative segmentare ale tuturor straturilor arteriale şi venoase periferice cu obstrucţia lumenului. Cazuri asociate cu neuropatie ischemică au fost publicate de Lumbroso (1962) şi Hayreh (1972).

Scanned with OKEN Scanner

d) *Boala Takayasu* reprezintă o panarterită obliterantă nespecifică a ramurilor arcului aortic. Bonamour şi col. (1968) citează scăderea vederii la o bolnavă de 30 ani, cu strîmtorarea aortică congenitală, în urma unei sarcini. Hayreh (1973) consideră că observaţia lui Begue şi Grazzioni (1958), care în cadrul bolii Takayasu a prezentat edem papilar şi scotom central, ar fi putut fi o asociere cu neuropatie optică ischemică anterioară.

4. **Diabetul.** Frecvenţa neuropatiei optice în asociere cu diabetul este apreciată în mod diferit : 25% din cazuri (François, 1977) ; 20% din cazuri (Moro, 1979) ; 5,8% din cazuri (Hamard şi col., 1977). Se cunosc două forme de neuropatie optică ischemică anterioară în asociere cu diabetul :

– neuropatie ischemică fără retinopatie diabetică sau cu o retinopatie diabetică uşoară. Aspectul clinic este cel al unei forme de NOIA arteriosclerotică, patogenia fiind corelată mai mult cu tulburările vasculare degenerative ale diabetului şi nu cu cel al metabolismului glucidic ;

– neuropatie ischemică asociată cu retinopatia diabetică proliferantă. tineri. Două din cazuri prezentau o retinopatie diabetică precoce. Autorii atrag atenţia asupra importanţei unui diagnostic precoce al NOIA şi asupra pericolului confuziei cu o retinopatie diabetică proliferativă sau cu cea a unui edem papilar de origine diferită.

5. **Dislipemii.** Moro (1978) descrie perturbarea metabolismului lipidic într-un număr de 13 cazuri cu neuropatie optică ischemică anterioară. În toate cazurile examinate, autorul constată tulburări ale valorilor trigliceridelor şi lipidogramei (raportul alfa-lipoproteine/beta-lipoproteine) (tabelul nr. 2.19).

Referindu-se la modificările oftalmoscopice constatate la bolnavii cu tulburări de metabolism lipidic, autorul descrie un aspect tipic „fundus dislipidemicus" : scleroză arterială cu strîmtorări segmentare, în special la nivelul zonelor de bifurcaţie şi puncte strălucitoare. Autorul consideră acest aspect ca o expresie a unei stări patologice a vaselor teritoriului optico-retinian, constituind o condiţie importantă în producerea fenomenelor ocluzive din neuropatia ischemică anterioară.

TABELUL Nr. 2.19

ISCHEMICĂ ANTERIOARĂ METABOLISMUL LIPIDIC ÎN NEUROPATIA OPTICĂ
(MORO, 1978)

Metabolism lipidic	Valori medii normale (20 subiecţi)	Valori medii, lot martor de aceiaşi vîrstă (59 subiecţi)	Valori medii neuropatie ischemică (13 subiecţi)
Trigliceridemie	30—130 mg %	165 mg %	191 mr %
Lipidogramă (alfa-lipoprot/ beta-lipoprot.)	2,4	4,19	6,65

Lubov (1971) a descris 3 cazuri de edem papilar, atribuindu-le microangiopatiei diabetice.

Recent, Hayreh şi col. (1981) au prezentat un număr de 3 cazuri de neuropatie optică acută la diabetici

6. **Boala Basedow.** Afecţiunea poate fi încadrată în „cauze directe" întrucît în singurele cazuri publicate (Hayreh, 1975), s-a constatat un infiltrat limfocitar al arterelor ciliare posterioare. Aspectul mecanismului

Scanned with OKEN Scanner

patogenic prin „compresie mecanică" datorită exoftalmiei, poate încadra boala Basedow în grupa „cauzelor indirecte".

Cauzele indirecte

1. **Hipotensiunea arterială.** În cazurile cu modificări vasculare specifice proceselor arteriosclerotice, o scădere brutală și masivă a tensiunii arteriale poate produce neuropatia ischemică.

2. **Spoliații sanguine.** După Hayreh (1975) majoritatea cazurilor de amauroză constatate în urma unor mari spoliații sanguine corespund unor forme de neuropatie optică ischemică anterioară (NOIA). Acestea ar fi consecința hipotensiunii, anemiei sau hiperagregabilității plachetare.

3. **Afecțiuni sanguine.** Anemia pernicioasă (Ellis, 1959), poliglobulia (Lascu, 1963) pot constitui cauze de excepție în etiologia afecțiunii.

4. **Discopatie cervicală.** Lascu (1961) publică posibilitatea apariției NOIA la subiecți cu discopatii cervicale.

5. **Boli alergice.** Brégeat (1956) descrie afecțiuni în maladia serului, iar Gath și col. (1951) după vaccinare. Lascu descrie NOIA în edemul Quincke. Hipotensiunea arterială simtomatică din stadiul de șoc, constituie factorul determinant în apariția ischemiei.

6. **Factori genetici.** Berggren și col. (1974) au constatat trei cazuri de NOIA în aceeași familie, cu vîrste cuprinse între 53 și 59 de ani. Afecțiunea a evoluat bilateral în două cazuri și monolateral într-un caz. Probabil că terenul vascular, condiționat genetic, a fost cauza determinantă a aspectului oftalmologic.

7. **Boli infecțioase.** Fără a se putea explica exact mecanismul patogenic, unele boli infecțioase pot fi implicate în producerea NOIA : boala Behcet, zona Zoster, sifilisul, boala Still, aspergiloza orbitară.

Cauze locale

1. **Operația de cataractă.** Hayreh (1980) distinge din punct de vedere patogenic două aspecte ale neuropatiei optice ischemice anterioare la ochiul afac :

– survenită imediat după apariția de cataractă și corelată patogenic cu aceasta ;

– survenită tardiv operației de cataractă și fără corelații patogenice cu aceasta.

a) *Neuropatia optică ischemică anterioară survenită imediat operației de cataractă.* Hayreh (1980) descrie un număr de 13 cazuri în care imediat după operație de cataractă s-a produs NOIA. Boala s-a produs la interval de cîteva ore sau zile după operație, pe un lot de bolnavi cu vîrstă medie de 69,7 ani. Operațiile de cataractă s-au efectuat fără complicații.

Simptomatologia clinică se integrează cazurilor obișnuite de boală. Scăderea acuității vizuale s-a manifestat imediat după operație, bolnavii acuzînd o agravare, comparativ cu valorile anterioare. Cîmpul vizual a prezentat modificări caracteristice : deficite inferonazale, altitudinale, scotom central.

Oftalmoscopic, bolnavii au prezentat edem al papilei (confirmat angiofluorografic), hemoragii petesiale juxtapapilare. După aproximativ 6 săptămîni, la majoritatea cazurilor, s-a produs decolorarea papilară. Tensiunea intraoculară, imediat după operație, a fost crescută la 11 ochi (tonometrie, edem corneean, dureri oculare), aceasta normalizîndu-se în perioade de timp variabile. Sistemic

Scanned with OKEN Scanner

toți pacienții au fost hipertensivi, arteriosclerotici și cu diferite tare organice.

Cazuri de neuropatie optică ischemică anterioară survenite după operația de cataractă au mai fost publicate de Reese și Carroll (1958), Lavy și Neuman (1959), Jaffe (1972). Noi am constatat la 3 cazuri edem ischemic al papilei, hemoragii peripapilare și evoluție spre atrofie optică în decurs de cîteva săptămîni după operația de cataractă.

Patogenia afecțiunii este corelată cu modificările tensiunii intraoculare instalată imediat după operația de cataractă. După cum am văzut aceasta prezenta valori patologice în cazurile descrise. Rich și col. (1974) au constatat o creștere cu peste 2,4 ori a valorilor tensionale la 6–8 ore după operația de cataractă. În genere, aceste creșteri tensionale se asociază cu dureri oculare, edem corneean, ele revenind la normal după perioade de timp variabil. După cum se știe, circulația la nivelul capului nervului optic depinde de presiunea de perfuzie care este egală cu presiunea medie a sîngelui (în vasele care alimentează) minus presiunea intraoculară. O scădere a presiunii medii de perfuzie (cauzată fie de scăderea presiunii medii, fie de o creștere a presiunii intraoculare), sub o valoare critică, conduce la ischemia discului optic.

Scăderea valorilor tensionale medii la bolnavi este accentuată de pregătirea preoperatorie (sedative), anestezia generală, unii bolnavi avînd afecțiuni cardiovasculare, arterioscleroză. În consecință scăderea valorilor tensiunii medii la bolnavii cu o deficiență circulatorie prealabilă a capului nervului optic asociată cu o creștere a tensiunii intraoculare postoperatorii, creează condiții favorabile de declanșare a neuropatiei optice ischemice anterioare.

În privința rolului injecției retrobulbare, acesta este negat, întrucît o eventuală creștere de tensiune intraorbitară este pasageră, iar deschiderea globului ocular scade tensiunea acestuia, făcînd să crească presiunea de perfuzie.

Hematomul retrobulbar poate provoca neuropatie optică ischemică anterioară prin creșterea tensiunii intraoculare și mai puțin printr-o compresie directă a arterelor ciliare posterioare. Un asemenea caz a fost constatat în una din observațiile noastre. Hamard și col. (1977) asociază cazurile cu NOIA după operația de cataractă arteriosclerozei sau bolii Horton preexistente operației, și neavînd decît un rol declanșator și anume prin hipotonia postoperatorie precoce.

Descrierea cazurilor de neuropatie optică ischemică anterioară „post-operație de cataractă" ridică unele probleme de profilaxie, în cazul necesității de a se interveni la cel de-al doilea ochi, care în asemenea condiții prezintă un factor de risc. Unii autori (Hayreh), efectuînd intervenții în asemenea condiții și instituind o terapeutică profilactică cu timolol și acetazolamidă preoperator și postoperator, au împiedicat, probabil, apariția afecțiunii.

b) *Neuropatia optică ischemică anterioară survenită tardiv după operația de cataractă* a fost consemnată de diferiți autori (Reese și Carroll, 1958; Maumenee, 1958; Gartner, 1964; Gass, 1969). La toți acești ochi, afecțiunea a apărut tardiv, după luni sau chiar ani după extracția cataractei, nefiind nici o legătură cauzală directă cu aceasta.

2. **Contuziile oculare.** Lascu (1959), Wyllie și col. (1972) au publicat cazuri provocate prin traumatism frontoorbitar. Lascu arată că ischemia nervului optic este secundară tulburărilor va-

Scanned with OKEN Scanner

somotorii provocate de comoţia nervului optic în canal. Edemul discret este dat de tulburările vasomotorii cu modificarea permeabilităţii capilare, la fel ca şi edemul retinian în contuziile polului posterior. Prognosticul este în general bun.

3. **Fotocoagularea.** Au fost publicare cazuri de neuropatie ischemică după fotocoagularea neovaselor papilare cu laser sau argon. Este posibil ca ischemia nervului optic să fie secundară obliterării unui grup de vase mici, nutritive, de la nivelul papilei. Uneori ischemia poate fi produsă şi prin lezarea directă a fibrelor nervului optic.

4. **Hipertensiunea oculară.** Este cunoscută ischemia nervului optic după atacul acut de glaucom, cît şi la bolnavii cu tensiuni joase din cadrul glaucomului cu unghi deschis. Fenomenul este determinat de o dereglare a nutriţiei papilei optice. Patogenia sindromului permite de a înţelege rolul jucat de hipertensiunea oculară în decompensarea unui echilibru circulator precar, la bolnavii în vîrstă.

5. **Compresia nervului optic.** Orice cauză „mecanică" care produce o compresie a nervului optic şi implicit a vaselor nutritive de cauze diferite în contextul unor condiţii de hemodinamică precare, pot produce o NOIA. Fenomenul este declanşat de obliterarea acută a vaselor nutritive ale papilei optice. Compresia intracanaliculară determină edem la distanţă prin tulburări vasomotorii.

– Osteomul orbitar a fost incriminat într-un astfel de mecanism (Lascu, 1959). Examenul ocular la un bolnav de 32 de ani a evidenţiat o exoftalmie axială, fără modificări de motilitate sau sensibilitate, cu edem papilar, scăderea acuităţii vizuale la 1/8, hemoragii papilare şi turgescenţă venoasă. Cîmpul vizual a fost strîmtorat concentric.

– Hematomul arbitar. Noi am constatat (Munteanu, 1981) un caz de neuropatie optică ischemică anterioară, în urma unui hematom orbitar secundar unei injecţii anestezice retrobulbare la o bolnavă de 75 ani, pe un fond arteriosclerotic şi hipertensiv.

– Drusenul profund al papilei a fost incriminat, la fel, în producerea NOIA.

– Edemul cronic al papilei. Cazuri de neuropatie ischimică anterioară produse în urma edemului cronic al papilei au fost semnalate de Walsh şi col. (1969), Glaser (1978) şi Green şi col. (1980). Ultimul publică un caz, la o femeie de 41 ani, instalat în urma unui edem papilar cronic, produs prin pseudotumoră cerebrală. Simptomatologia oculară clinică şi paraclinică a fost caracteristică formei de neuropatie ischemică anterioară clasică.

Patogenia acestei forme de neuropatie optică ischemică anterioară este interpretată prin tulburările circulatorii manifestate la nivelul vascularizaţiei papilare prelaminare, ca o consecinţă a edemului papilar cronic. Hayreh (1977) a demonstrat că modificările atrofice cronice observate la nivelul discului optic la bolnavii cu edem papilar, pot fi consecinţa ischemiei cronice, secundare tulburărilor circulatorii prelaminare. Faptul că foarte rar bolnavii cu edem papilar cronic fac procese ischemice, se poate explica prin creşterea circulaţiei orbitare, secundară creşterii presiunii intracraniene. Totodată în asemenea cazuri poate avea loc şi o „împingere" a discului optic înainte, spre corpul vitros, împiedicîndu-se astfel o creştere a tensiunii tisulare cu efect ocluziv asupra circulaţiei de la acest nivel.

În tabelul nr. 2.20 este redat aspectul rezumativ cu factorii etiologici în neuropatia optică ischemică anterioară.

Scanned with OKEN Scanner

TABELUL Nr. 2.20

ASPECT REZUMATIV CU FACTORII ETIOLOGICI ÎN NEUROPATIA OPTICĂ ISCHEMICĂ ANTERIOARĂ

Cauze directe	— Arterioscleroza și hipertensiunea arterială	
	— Boala Horton	
	— Afecțiuni sistemice :	— periarterita nodoasă
		— boala Raynaud
		— trombangeita obliterantă Bürger
		— Boala Takayasu
	— Diabet	
	— Dislipemii	
	— Boala Basedow	
Caute indirecte	— Hipotensiunea arterială	
	— Spoliații sanguine	
	— Afecțiuni sanguine	
	— Discopatia cervicală	
	— Boli alergice	
	— Factori genetici	
	— Boli infecțioase	
Cauze locale	— Operații cataractă	
	— Contuzii oculare	
	— Fotocoagularea retiniană	
	— Hipertensiunea oculară	
	— Compresia nervului optic	

Diagnostic pozitiv

Diagnosticul neuropatiei optice ischemice anterioare este în primul rînd *clinic.*

Trebuie să ne gîndim la această afecțiune la orice persoană după vîrsta de 50 de ani.

Elementele principale de examen sînt următoarele :

— examenul ocular (fund de ochi, acuitate vizuală, cîmp vizual, ERG, angiofluorografie) ;

— examenul vascular general completat cu electrocardiograma și oscilometrie. Arteriografia cranianâ va cerceta calcifieri la nivelul ramurilor intracraniene ale carotidei interne. De asemenea se vor cerceta plăci ateromatoase la nivelul crosei aortei ;

— examenul neurologic completat cu electroencefalograma ;

— examene de laborator (hemoleucograma, viteza de sedimentare a hematiilor, examenul metabolismului lipidic). Efectuarea vitezei de sedimentare a hematiilor este importantă, cu deosebire în cazurile de boală Horton în care aceasta este crescută în peste 90% din cazuri (Hamilton și col., 1971). Valorile vitezei de sedimentare trebuie interpretate prin prisma vîrstei înaintate a bolnavilor (peste 50 ani). Totodată se semnalează cazuri cu boală Horton cu valori ale vitezei de sedimentare sub 50 mm/oră, iar Hamard semnalează un caz cu boală Horton în care valorile acesteia erau de 8 mm/oră.

Angiofluorografia. Aspectul adus de angiofluorografie asupra patogeniei și diagnosticului neuropatiei optice ischemice anterioare a fost important. Modificările angiofluorografice sînt în funcție de forma clinică a afecțiunii (totală sau parțială), cît și de stadiul evolutiv. În principiu se admit următoarele aspecte angiofluorografice : întîrzierea sosirii colorantului la nivelul papilei ; lipsa impregnării cu colo-

Scanned with OKEN Scanner

Fig. 2.107. Neuropatie optică ischemică anterioară. Stadiu acut. Angiofluorografie.

rant la nivelul zonei ischemice papilare, cît şi a coroidei juxtapapilare ; impregnare tardivă cu fluorescenţă a sectorului de edem ischemic papilar ; absenţa impregnării cu fluoresceină în stadiu atrofic, parţial sau total.

— În formele totale, acute (figura 2.107) se remarcă : întîrzierea sosirii colorantului la nivelul papilei şi a zonei juxtapapilare ; lipsa impregnării cu colorant la nivelul suprafeţei papilare ; uşoară tendinţă de fluorescenţă în timpii angiofluorografici tardivi.

În stadiul de atrofie, datorită absenţei vascularizaţiei capilare nu se constată impregnări fluoresceinice, cu excepţia unui inel juxtapapilar, corespunzător atrofiei epiteliului pigmentar şi datorită impregnării cercului vascular Haller (fig. 2.108).

— În formele sectoriale acute : lipsa impregnării cu colorant la nivelul sectorului ischemic (papila avînd un aspect pătat, „bigarré"), cît şi a zonei coroidiene juxtapapilare corespunzătoare (fig. 2.109) ; impregnarea cu fluoresceină a sectorului sănătos (în timpul tardiv se poate produce impregnarea sectorului lezat prin difuziunea fluoresceinei de la acest nivel) ; unii autori evidenţiază dilatări capilare sectoriale.

În stadiul de atrofie, nu se constată impregnarea sectorului lezat decît în timpul tardiv şi prin difuziune de la nivelul sectorului papilar integru şi un halou fluorescent peripapilar.

Biopsia de arteră temporală şi arteră angulară. Examenul constituie unul din elementele cele mai importante de diagnostic, el furnizînd datele histopatologice ale arteriopatiei, responsabile în esenţă de procesul ocluziv vascular de la nivelul nervului optic. Importanţa examenului a fost consemnată de François şi col. (1956, 1975), Moro (1963), Blodi (1969), Saraux şi Murat (1967). La noi, Zolog şi colab. (1972) şi Munteanu şi col. (1975) consemnează rolul biopsiei arterei temporale superficiale în diagnosticul afecţiunilor oculare vasculare.

Examenul are o valoare pentru confirmarea cazurilor de arterită granulomatoasă cu celule gigante şi a cazurilor cu etiologie arteriosclerotică. Examenul nu se efectuează numai în

Fig. 2.108. Neuropatie optică ischemică anterioară. Stadiu atrofic. Angiofluorografie.

Scanned with OKEN Scanner

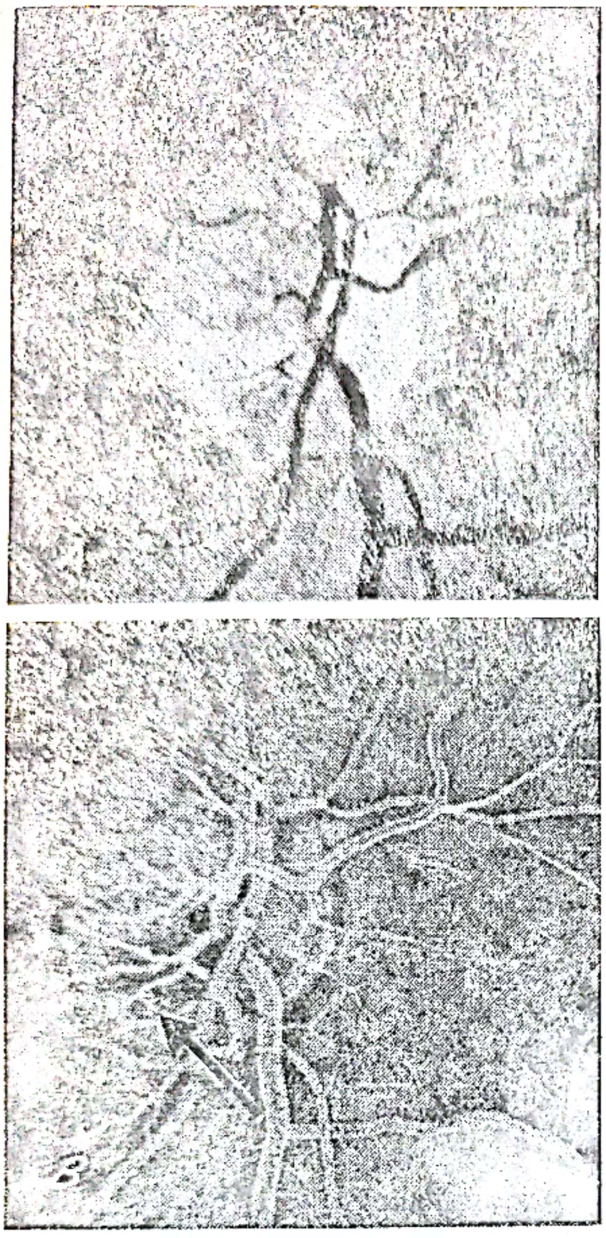

Fig. 2.109. Neuropatie optică ischemică anterioară. Formă sectorială. Retinografie (A); angiofluorografie (B). Se remarcă aspectul „pătat" al papilei, hipofluorescența juxtapapilară, corespunzătoare hipofluorescenței papilare (săgeata).

scopul confirmării diagnosticului de NOIA, dar și în scopul decelării formelor oculte de arterită temporală, cînd lipsesc semnele clinice.

Justificarea efectuării examenului este dată de paralelismul modificărilor histologice dintre vasele nutritive ale nervului optic și cel al arterei temporale superficiale. Goder (1966), examinînd histologic cele două rețele vasculare, la un număr de 100 cadavre, constată următoarele : în nici un caz în care artera temporală a fost normală nu a găsit modificări în oftalmică ; cu cît scleroza temporală este mai accentuată, cu atît mai frecvent sînt modificările scleroase din oftalmică ; niciodată nu a întîlnit, alături de o scleroză marcată a temporalei, o arteră oftalmică normală. Totuși, după cum remarcă François (1975), acest paralelism nu este absolut în toate cazurile. Artera temporală este, într-adevăr, un braț din carotida externă, pe cînd artera oftalmică este un braț al carotidei interne. Dar sistemul vascular leptomeningean a nervului optic derivă, pe de-o parte, din artera oftalmică, iar pe de altă parte din brațele carotidei externe (artera meningee mijlocie), fapt ce ne poate permite să conchidem că sistemul vascular al nervului optic și artera temporală sînt în relații strînse. În acest sens se poate adăuga că în 1% din cazuri artera oftalmică derivă direct din artera menigee medie, sau din artera temporală profundă.

Modificările histopatologice diferă cu substratul patologic implicat (arterioscleroză, boală Horton). La examenul macroscopic, după descoperirea arterei, imediat deasupra zigomei, artera apare fibroasă, cu îngroșări nodulare, de consistență dură. În boala Horton se constată un proces de panarterită granulomatoasă, infiltrat inflamator polimorf cu predominanța limfocitelor, interesînd în special, media și adventiția (fig. 2.110 ; 2.111). Limitanta elastică internă disociată, fragmentată și în final distrusă. În tunica medie se constată un infiltrant bogat cu limfocite și polinucleare neutrofile. Se observă rare histiocite și plasmocite (fig. 2.112). Pe alocuri se pot observa celule gigante. Adventiția, în observațiile noastre, a

Scanned with OKEN Scanner



Fig. 2.110. Panarterită granulomatoasă la nivelul arterei temporale. Infiltrat polimorf la nivelul adventiției și mediei. Limitanta elastică internă este întreruptă.

fost puțin interesată. Lumenul arterial este redus, tapetat cu endoteliu discontinuu. Majoritatea autorilor consideră că procesul inflamator apare inițial la nivelul adventiției. Se constată o reacție inflamatorie cu limfocite, plasmocite și celule epitelioide în jurul *vasa vasorum* adventițiale, ai căror pereți sînt îngroșați. Rezultă o nutriție defectuoasă a mediei, unde apar zone necrotice și plaje hemoragice cu reacție inflamatorie secundară. Edemul disociază fibrele musculare. Necroza mediei poate antrena o reacție gigantocelulară, dar nu în toate observațiile. De cele mai multe ori apare la secțiuni seriate. Într-un stadiu final, lumenul arterial se obstruează prin tromboză sau fibroză. Kimmelstiehl (1952) consideră că leziunea inițială interesează media și nu adventiția.

Fig. 2.111. Infiltrat difuz la nivelul adventiției și mediei cu limfocite, polinucleare neutrofile și rare histiocite.



Fig. 2.112. Limita între adventiție și medie. Infiltrat masiv la nivelul mediei cu aspect nodular.

Rezultatele biopsiei negative, în cazuri clinice evidente de boală Horton, trebuie interpretate eclectic. În unele cazuri boala poate fi localizată segmentar, iar în altele prin caracterul ei plurifocal, poate fi localizată la nivelul arterei occipitale. În aceste cazuri este indicată o nouă recoltare biopsică, într-un alt sector arterial sau într-o zonă arterială dureroasă.

În caz de arterioscleroză se constată leziuni ateromatoase sau arteriosclerotice tipice, fără reacții inflamatorii : îngroșări sau fragmentări ale elasticei interne cu malformația fibrelor elastice ; îngroșarea și fibroza intimei cu strîmtorarea lumenului vascular și scleroză interstițială a mediei. François (1975) constată într-o serie de 58 de cazuri cu pseudopapilită vasculară probabilă, 12 artere temporale normale sau cvasinormale (20%); 34 artere arterosclerotice (60%) ; 5 artere ateromatoase (8%) ; 3 artere prezentînd o inflamație cronică cu arterioscleroză (5%) ; și un număr de 4 cazuri de arterite temporale cu celule gigante (7%).

Hamard și col. (1977) își pun problema existenței sau absenței concomitente a leziunilor arterosclerotice în artera temporală superficială (derivată din carotida externă) și a vaselor nutritive ale nervului optic (arterele ciliare posterioare) de origine cerebrală. Autorii menționează faptul că

Scanned with OKEN Scanner

există o diferență de îmbătrînire între aceste artere : arterele cerebrale îmbătrînesc mai tardiv comparativ cu alte artere. După Moro (1979) biopsia arterei angulare poate aduce relații directe asupra modificărilor histopatologice ale vaselor nutritive ale nervului optic.

Patogenie

Deși patogenia neuropatiei optice ischemice anterioare constituie unul dintre subiectele cele mai mult cercetate și mai pasionat discutate, ea nu este elucidată pe deplin nici în prezent. Evoluția concepțiilor referitoare la acest subiect este strîns legată de etapele succesive privind studiul vascularizației nervului optic și ale aspectelor sale clinice. Momentele cele mai semnaficative ale problematicii sînt legate de lucrările lui J. François (1954, 1975), Hayreh (1958–1977), Hamard și col. (1977), Moro (1964–1978) și alții. La noi în țară, F. Lascu (1959) prezintă pe lîngă multiplele aspecte clinice, etiologice și unele considerații asupra patogeniei. Autoarea acordă un rol important terenului vascular și în mod special tulburărilor circulatorii retiniene : scleroza arterelor retiniene, strîmtorări vasculare prin reacții la distanță, modificări de *vasa vasorum*, edem papilar sau paramacular.

Primele observații medicale atribuie factorului circulator un rol important pe baza următoarelor considerente clinice : aspect normal al arterelor retiniene, asocierea cu alte manifestări de arterioscleroză (coronarite, arterite) sau hipertensiune arterială.

J. François (1963) a fost primul care, descriind artera centrală a nervului optic, invocă obliterarea acesteia, ca factor esențial în patogenie. Sub această formă, ipoteza autorului nu a putut fi admisă din două motive :

– anatomic artera centrală a nervului optic nu este constatată decît excepțional ;

– clinic ipoteza nu explică complet modificările de cîmp vizual. După Moro ipoteza nu explică totodată, cazurile de cecitate totală în care trebuie admisă o atingere concomitentă și a arterei centrale a retinei.

Hayreh (1963 ; 1973), prin cercetări experimentale și clinice, pune la baza modificărilor patogenice obliterarea arterelor ciliare posterioare, vase destinate să nutrească în mod exclusiv teritoriul prelaminar și laminar al papilei optice și în mod parțial zona retrolaminară.

Revizuindu-și o parte din constatări, François (1975) face o mediere între prima sa ipoteză și studiile lui Hayreh. Autorul consideră că NOIA este consecința unei obliterări a sistemului vascular axial a nervului optic din porțiunea juxtabulbară, sistem format din ramificațiile arterelor leptomeningiene care pătrund în nerv, divizîndu-se în parte paralel cu axul nervului. Argumentele histologice citate de autor susțin pe de o parte ipoteza lezării arterei centrale a retinei și a părții anterioare a nervului optic, iar pe de altă parte, lezarea arterelor ciliare posterioare.

Hamard și col. (1977), bazați pe argumente experimentale și clinice proprii, cît și pe date din literatură, consideră NOIA o arteriopatie difuză, consecința unei arterioscleroze sau unui proces inflamator. Acest proces patologic produce un echilibru vascular precar, care poate fi rupt prin ivirea unui proces patologic intercurent, instalîndu-se ischemia acută a nervului optic.

Pentru interpretarea optimă a opiniilor patogenice de mai sus, aspec-

Scanned with OKEN Scanner

tele pot fi discutate prin considerente anatomice, histologice, experimentale și clinice.

a) *Considerente anatomice.* Arterele ciliare posterioare sînt singura sursă de vasculopatie a capului nervului optic.

– Arterele ciliare posterioare se repartizează frecvent în ramuri externe și interne, fiind asociate într-un număr important de cazuri cu ramuri inferioare. Partea superioară a papilei are o vascularizație deficitară.

– Arterele ciliare posterioare asigură vascularizația următoarelor regiuni : lamina criblată, regiunea prelaminară, regiunea retrolaminară împreună cu unele ramuri intraneurale ale arterei centrale (atunci cînd există).

– Cercul Zinn-Haller nu există în realitate în forma sa completă. Hamard consideră că pot exista unele anastomoze între diferite brațe terminale ale arterelor ciliare posterioare în regiunea intrascleralâ, dar acestea nu constituie un cerc complet.

– Vascularizația nervului optic nu constituie un prototip permanent, existînd multiple variante. Ceea ce este esențial, este faptul că artera centrală a retinei nu contribuie la vascularizația regiunii laminare și prelaminare a nervului optic.

b) *Considerente histologice.* Au fost efectuate multiple studii histologice : Cooke și col. (1946) ; Cardell și Hanley (1951) ; Greenfield (1951) ; Kreibig (1953) ; Neptinstoll și col. (1953) ; Spencer și col. (1960) ; Seitz (1961) ; Cullen (1971) ; Rodenhauser (1964) ; Mac Faul (1967).

Referindu-se la modificările histopatologice Hamard subliniază următoarele : leziunea histologică este localizată la nivelul capului nervului optic în vecinătatea lamei criblate ; lezarea arterelor ciliare posterioare, dar și o lezare difuză a altor trunchiuri vasculare (artera centrală a retinei în afara globului ocular și eventual artera oftalmică.

c) *Considerente experimentale.* Hayreh și Baines (1972) au fost primii care au propus un model experimental de ischemie acută a capului nervului optic, prin ligatura arterelor ciliare posterioare la maimuța Rhesus. Datele obținute au fost rezumate astfel :

– după ligatura tuturor arterelor ciliare posterioare apare un deficit temporar de umplere coroidiană, care apoi se ameliorează. La examenul papilei se constată un edem precoce în 85% din cazuri, urmat de o atrofie optică după 6 săptămîni ;

– după ligatura arterelor ciliare posterioare interne (mediale), atrofia optică nu apare decît în 16% din cazuri ;

– după ligatura arterei ciliare posterioare externe (laterale), atrofia optică apare în 60% din cazuri, dar edemul ischemic precoce este inconstant.

Din punct de vedere histologic leziunile papilei optice sînt asemănătoare cu acelea care se constată la om.

Deși modelul experimental propus de Hayreh și Baines aduce elemente patologice importante, el a fost totuși criticat pe plan experimental și teoretic.

– Pe plan experimental Anderson și Davis (1974) contestă parțial valoarea experimentului. Autorii au practicat ligatura arterelor ciliare la maimuță, după orbitotomie laterală. La 8 animale ei leagă toate arterele ciliare, la 2 numai ciliarele temporale, iar la una leagă toate ciliarele făcînd și o incizie în arahnoidă și pia mater. Autorii constată, în primele săptămîni, zone de atrofie la nivelul epiteliului pigmentar, în formă de hartă geografică ; iar în mod constant o integritate a coroidei juxtapapilare, cu excepția

Scanned with OKEN Scanner

animalului de experienţă la care au produs leziuni în pia mater. La acesta papila a devenit atrofică, în timp ce la celelalte animale, papila era normală oftalmoscopic. La 7 animale de experienţă examenul nervului optic a evidenţiat leziuni minime de demielinizare la nivelul fibrelor optice. În concluzie autorii susţin faptul că experimentele lui Hayreh şi Baines au demonstrat importanţa arterelor ciliare posterioare în circulaţia papilei optice, dar ele nu sînt singurele responsabile de ischemia nervului optic.

– Pe plan teoretic, Lessel (1974) susţine că absenţa într-un număr important de cazuri a edemului ischemic îngreunează efectuarea unei similitudini între modelul experimental şi cel al bolii la om.

Referindu-se la aceste obiecţiuni, Hayreh consideră că este necesară evaluarea experienţelor prin diferenţa de vîrstă biologică dintre animalele de experienţă şi om. Ocluzia arterelor ciliare posterioare în clinica umană se produce la arteriosclerotici, după a şasea decadă de viaţă, cînd patul vascular este alterat. Animalele de experienţă sînt tinere şi pot fi comparate cu subiecţii din a doua decadă de viaţă, deci cu o circulaţie de supleanţă mai bună. Orbitotomia laterală antrenează o cădere a presiunii oculare care are ca efect secundar o protejare relativă a fibrelor nervului optic.

Referindu-se la cele de mai sus, Hamard şi col. (1977) afirmă următoarele : ocluzia ciliarelor, în special a ciliarelor externe, provoacă la maimuţă leziuni a capului nervului optic ; leziunile sînt în general mai discrete comparativ cu cele din clinica umană, datorită vîrstei tinere a animalelor de experienţă.

d) *Considerente clinice.* Sub diferitele lor forme acestea vin în sprijinul lezării arterelor ciliare posterioare.

– *Angiofluorografia :* slabă umplere a patului vascular coroidian, absenţa vascularizaţiei capului nervului optic sau a zonei lezate, halou de atrofie peripapilară instalat în stadiile tardive ;

– *Oftalmoscopia :* evidenţierea edemului ischemic total sau parţial, consecinţa tulburărilor de vascularizaţie.

– *Cîmpul vizual.* Acesta explică tulburarea circulaţiei atunci cînd ischemia este totală. În ischemiile parţiale, deficitul de cîmp vizual nu se suprapune exact pe distribuţia anatomică a vaselor. Astfel, dispoziţia obişnuită a ciliarelor posterioare este pe laturile nervului optic. Aceasta ar presupune existenţa în cazurile de ischemie a unor deficite verticale, nazale sau temporale, în cîmpul vizual. Deficitul clinic este însă mai mult orizontal, cu amputarea jumătăţii inferioare a cîmpului vizual sau a sectorului inferonazal, deşi ciliarele posterioare, dispuse superior, se întîlnesc excepţional.

În legătură cu vascularizaţia deficitară a părţii superioare a nervului optic, exteriorizată în cîmpul vizual inferior, aceasta pare a fi în funcţie de nutriţia mai bună a nervului în sectorul inferior, la nivelul fantei coroidiene prin care pătrund vasele mezenchimale în pedunculul optic. De menţionat sînt şi numeroasele anastomoze care sînt dispuse în special de partea nazală. Amputarea cîmpului vizual nu poate deci să se suprapună exact pe un anumit teritoriu arterial. Deficitul sectorial al papilei fiind în realitate un deficit global cu predominanţă sectorială. Pentru a explica acest fenomen, Hayreh şi Baines (1972) invocă noţiunea de gradient presional care depinde atît de presiunea oculară, cît şi de cea oftalmică. O scădere a presiunii suficientă în sistemul capilar al nervului optic duce la ischemie. Deci nu ar fi obligatorie o ob-

Scanned with OKEN Scanner

strucție totală a ciliarelor posterioare pentru a se produce ischemia, ci numai o anumită coborîre de presiune. Moro (1973) crede că scăderea de presiune este la nivelul arterei oftalmice.

Godder (1977) arată că un proces de scleroză în artera oftalmică este suficient pentru a determina o anoxie la nivelul papilei. Această situație poate fi compensată un timp pînă cînd survine un factor declanșator (tulburare de ritm cardiac) care să determine o scădere a presiunii sanguine în acest teritoriu și ca urmare o reducere a debitului sanguin într-un teritoriu în care și așa erau condiții precare de echilibru hemodinamic.

Referindu-se la posibilitatea unei ocluzii izolate, Moro (1978) emite o ipoteză după care opticopatia ischemică acută este dependentă de particularitățile structurii vasculare a capului nervului aptic, constituită dintr-un teritoriu de frontieră cu o rețea vasculară aparținînd a două sisteme vasculare diferite : sistemul ciliar și sistemul arterei centrale retiniene.

Vasele dependente de artera centrală a retinei au în plus un caracter „terminal" și anastomoze reduse. O strîmtorare progresivă a vaselor arteriale în cele două sisteme vasculare, provoacă hipooxigenația capului nervului optic. Această condiție va fi tolerată pînă în momentul în care un factor patologic (infecțios, traumatic) va interveni și va provoca o scădere a presiunii sanguine, avînd ca și consecință o cădere la zero a aportului de oxigen în teritoriile în care există deja condiții de echilibru hemodinamic precare. Cauza directă a fenomenului infarctual este reprezentată printr-un aport scăzut de oxigen, pe cînd factorul declanșant este constituit prin scăderea tensiunii. Fenomene similare se petrec și în encefal, unde se constată frecvent focare de ramolisment în teritorii localizate la limita a două sisteme diferite de irigație (infarcte limitrofe sau marginale, *Grenzlimien-infarkte*).

În același sens, autorul face o similitudine cu patogenia cazurilor de pseudopapilită vasculară consecutive extracției de cataractă : hipotensiunea bruscă în sistemul vascular din aval de capul nervului optic nu poate fi compensată prin sistemul din amont, compromis la rîndul lui. Această concepție patogenică, valabilă pînă la un punct, trebuie judecată, după cum am văzut, prin ultima ipoteză emisă de Hayreh (1980) asupra neuropatiei optice ischemice anterioare postextracție de cataractă, în care autorul invocă în primul rînd prezența unei tensiuni crescute intraoculare, cu modificarea secundară a gradientului presional.

Datele de morfopatogenie au permis cunoașterea mecanismului NOIA doar pînă la un anumit punct. Am reținut din aceste date că NOIA este consecința unei obliterări totale sau parțiale petrecute la nivelul circulației capului nervului optic, care tulbură un echilibru hemodinamic, în prealabil afectat prin unele afecțiuni sistemice. O cunoaștere mai amănunțită a mecanismului patogenic, în special a derulării procesului patogenic din momentul producerii obliterării vasculare este posibilă prin urmărirea elementelor fiziopatogenice.

În acest sens ni se pare importantă precizarea a două elemente legate intim de acest mecanism :

– fiziopatogenia regiunii lamei criblate ;

– tulburarea fluxului axoplasmic.

Regiunea laminară reprezintă locul de întîlnire a două presiuni : tensiunea intraoculară și tensiunea de la nivelul țesutului nervului optic, reprezentată în general de tensiunea LCR de la acest nivel. Raportul dintre

Scanned with OKEN Scanner

aceste valori tensionale are o valoare critică normală uşor de dezechilibrat. Pe de altă parte, după cum am văzut, tot regiunea laminară reprezintă locul de întîlnire a două reţele vasculare aparţinînd a două sisteme vasculare diferite : ciliar şi retinian.

Aceste două particularităţi morfofuncţionale ale regiunii lamei criblate pun în discuţie alte două naţiuni : presiunea de perfuzie la nivelul capilarelor şi gradientul presiunii axonale.

Prin presiunea de perfuzie înţelegem în general valoarea presiunii sanguine medii minus presiunea intraoculară. În consecinţă orice cauză care va produce o creştere a presiunii intraoculare, a ţesuturilor nervului optic sau o scădere a presiunii sanguine de la nivelul capilarelor, va modifica echilibrul hemodinamic de la acest nivel.

Înţelegerea noţiunii de gradient al presiunii axonale este legată de cunoaşterea noţiunii de flux axoplasmic. Nu vom reveni în acest loc, în detaliu, asupra acestei probleme. Cunoaştem că în interiorul axonilor există un flux, o mişcare, în sens bidirecţional, a unor organite celulare de la nivelul celulei ganglionare la sinapsă. De la retină la corpul geniculat lateral : flux ortograd şi flux retrograd. Deplasarea acestui flux este determinat de mai multe elemente : mecanism de oxidoreducţie, unde peristaltice de suprafaţă (efect mecanic) şi gradientul presiunii axonale. Gradientul presiunii axonale ia naştere prin diferenţa de tensiune dintre două sectoare diferite a fibrelor nervului optic : sectorul intraocular, sub influenţa tensiunii intraoculare ; sectorul extraocular, sub influenţa tensiunii exercitate la acest nivel. În mod normal, valoarea tensiunii intraoculare fiind mai mare, ea permite o deplasare ortogradă a fluxului axoplasmic.

Orice modificare a acestor componente tensionale (creşterea presiunii ţesuturilor nervului optic, scăderea tensiunii intraoculare) produce staza fluxului axoplasmic. Prin prisma acestor noţiuni trebuie interpretată şi fiziopatogenia edemului papilar, atît în edemul papilar prin HIC, prin hipotoniile oculare, cît şi prin neuropatie optică ischemică anterioară.

Mc Leod şi col. (1978), prin experimentul lor clinic, aduc date noi în mecanismul patogenic. Autorii produc infarctizări a nervului optic, practicînd orbitotomie şi ligatura arterelor ciliare laterale la maimuţă. Ei studiază aspectul fluxului axoplasmic prin tehnica autoradiografiilor cu acizi aminaţi marcaţi. Autorii constată următoarele :

— necroza regiunii retrolaminare, mai accentuată în zona temporală a nervului optic ;

— întreruperea fluxului axoplasmic, proximal de zona infarctată.

Aceste fapte au ca şi consecinţă o vacuolizare necrotică a axonilor în teritoriul vaselor obliterate şi edemaţierea porţiunii axonale proximale (şi distale) prin acumularea axoplasmei în zona noxică a segmentelor axonice, prin oprirea transportului axonic ortograd şi retrograd.

Oftalmoscopic aceste modificări evidenţiază astfel : vacuolizarea necrotică prin aspect gri-transparent, translucid ; acumulări axoplasmice prin edem dens, opac. În consecinţă „edemul" papilei din neuropatia ischemică anterioară reprezintă „umflarea" fibrelor nervului optic prin acumularea fluxului axoplasmic, consecinţa infarctizării de la acest nivel.

Pentru a înţelege mai exact noţiunea de „edem" papilar, poate fi făcută o similitudine cu patogenia exsudatelor retiniene moi *(cotton-wool)*, exsudate care de fapt pot fi constatate în regiunea juxtapapilară şi în neuropatia optică ischemică anterioară. Aceste „exsudate" deşi provocate de ischemia acută retiniană, nu

Scanned with OKEN Scanner

sînt sinonime cu „microinfarctele retiniene". După Coscas (1979), ele reprezintă o acumulare a fluxului axoplasmic în segmentele fibrelor nervului optic rămase sănătoase și nu necroza ischemică a axonului aflat în zona de microinfarct.

Tratament

Tratamentul prezintă în ansamblu două aspecte : tratamentul curativ și tratamentul profilactic.

Tratamentul curativ

Se adresează sindromului acut de ischemie acută anterioară a nervului optic. După datele din literatură și experiența noastră, el prezintă următoarele particularități :

a) *Caracter de urgență.* Efectul terapeutic este cu atît mai favorabil cu cît este instituit mai precoce. Primele 12 ore de la producerea sindromului ischemic constituie momentul optim de instituire a terapeuticii. De cele mai multe ori însă bolnavii se prezintă într-o fază tardivă.

b) *Durată prelungită.* O dată instituit tratamentul trebuie să dureze cît timp se mențin modificările edematoase ale papilei. În stadiu de atrofie optică tratamentul este ineficace. Uneori, în scopul protejării celui de-al doilea ochi, terapeutica poate fi menținută pe perioade de timp extrem de mari (ani de zile).

c) *Diferențiat etiologic.* Chiar dacă arsenalul terapeutic este asemănător, pînă la un punct, în diferitele forme etiologice, în unele cazuri el prezintă particularități în specificul medicației și durata terapeutică. Hayreh (1978) diferențiază din acest punct de vedere următoarele categorii de NOIA : arterită temporală, colagenoză vasculară, diabet zaharat, vasculite (exceptînd arterioscleroza și ateroscleroza).

d) *Eficacitate relativă.* Variabilitatea arsenalului terapeutic indică inexistența unei scheme terapeutice de elecție. Afecțiunea prezintă un prognostic grav, cu rezultate terapeutice descurajatoare. Se poate admite totuși rolul favorabil exercitat de o terapeutică adecvată asupra agravării sindromului ischemic instalat și a reducerii perspectivelor de îmbolnăvire a ochiului sănătos. După Hamard, nici un tratament propus sau aplicat nu și-a demonstrat eficacitatea prin probe obiective.

e) *Medicație de elecție :* vasodilatatoare, anticoagulante, corticosteroizi, hipotensoare oculare, vitamine, difenilhidantoina, și eventual un tratament antiinfecțios.

Posologia medicamentoasă oscilează ca doză și durată în funcție de grupa etiologică, sistemul de evoluție clinică și principiile diferitelor curente medicale.

1. *Vasodilatatoare.* Medicația vasodilatatoare prezintă, cel puțin teoretic, o indicație de elecție, cu deosebire în formele arteriosclerotice. Aceasta poate fi administrată pe cale generală sau retrobulbar. Administrarea pe cale retrobulbară pare a fi mai indicată. Administrarea pe cale generală trebuie privită prin prisma unui efect defavorabil, avînd în vedere efectul hipotensor general, cu acțiune defavorabilă asupra unei circulații deja deficitare și insuficiente la nivelul capului nervului optic.

Dintre medicamentele mai importante amintim următoarele :

– Hyderginul, DH-ergotoxina, Rederginul (derivați ai alcaloizilor din secară cornută). Aceștia activează metabolismul neuronal și consumul de oxigen, diminuă edemul din țesutul glial, scad rezistența vasculară, cresc circulația axoplasmică, blochează alfa-receptorii adrenergici.

– Xantinol nicotinat (Sadamin, Complamin). Acționează prin cele

Scanned with OKEN Scanner

două componente producînd vasodilatație. Poate fi utilizat în perfuzie intravenoasă cu vasodilatație intensă și senzație de căldură.

– Hexildimetilxantina asociată cu acidul nicotinic (Cosaldon) acționează ca vasodilatator cerebral și periferic, ameliorează oxigenarea și îmbunătățește metabolismul neuronal. Preparatul Cosaldon retard acționează 8–12 ore.

– Vincamina este un complex alcaloidic obținut din *Vinca minor*, cu structură chimică „indolică", apropiată de reserpină. Medicamentul ameliorează rezistența cerebrală la hipoxie.

– Tolazolina blochează receptorii adrenergici. Se administrează în comprimate de 25 mg, de 3 ori pe zi.

– Papaverina, injectată intravenos la pisică, crește debitul sanguin în artera vertebrală cu 50–80%, iar injectată intraarterial cu 200%. Administrată oral se absoarbe repede în tubul digestiv.

– Bametanul, medicament betasimpaticomimetic, este indicat în special în cazurile cu predominanță spastică.

– Pentoxifilina (Trental) cu efect vasodilatator periferic (arterial și capilar), readuce la normal elasticitatea hematiilor. Se administrează oral, 100–200 mg de 3 ori pe zi sau intravenos în perfuzie de 50–300 mg/zi.

– Kalicreina (Padutin, Vagotonină, Angioxil), este o enzimă cu structură proteică care scindează kalidinogenul în kalidină (kinină plasmatică) cu acțiune vasodilatatoare.

Medicația vasodilatatoare este apropiată ca și gest terapeutic de infiltrația novocainică a ganglionului sfenopalatin și de arteriectomia temporală care pot declanșa un reflex axonic vasoneural.

După Brégeat (1970), arteriectomia temporală are pe lîngă un rol diagnostic și un rol terapeutic.

2. *Anticoagulante.* Au fost indicate prima dată de F. Lascu (1961), iar mai tîrziu de Saraux și Murat (1967), invocîndu-se în special un rol de protecție în privința lezării celui de-al doilea ochi. După Hamard se pare că nici o comunicare ulterioară nu a confirmat acest lucru.

– Heparina cu acțiune anticoagulantă, antiexsudativă și influență asupra metabolismului lipidic. Fiind un anticoagulant fiziologic, aceasta nu este toxică. Persoanele în vîrstă sînt mai susceptibile la acțiunea heparinică. Se administrează intravenos sau în perfuzie, cu o durată de acțiune de 3–4 ore.

– Calciparina conține heparinat de calciu, prelungind efectul heparinei la 12 ore.

3. *Corticosteroizii.* Au acțiune antiinflamatorie intensă, evidențiată prin următoarele : scăderea permeabilității, creșterea rezistenței capilare, diminuarea edemului, normalizarea vitezei de sedimentare a hematiilor și a concentrației mucopolizaharidelor serice, dispariția proteinei C reactive și a inflamației celulare a colagenului, scăderea leucocitelor din focarul inflamator, reducerea fenomenelor locale de tumefacție și scăderea fagocitozei.

Indicația corticosteroizilor se menține în toate formele de neuropatie optică ischemică anterioară, indiferent de etiologia lor. Indicația majoră o constituie formele de arterită Horton și colagenoze. Rezervă și prudență se recomandă în formele cu diabet zaharat. Efectul cel mai bun se constată în faza de evoluție incipientă edematoasă. După Brégeat, în afara bolii Horton, corticoterapia este indi-

Scanned with OKEN Scanner

cată cînd intima vasculară prezintă o infiltrație edematoasă recentă și bogată în mucopolizaharide. Cu cît modificările arterei temporale sînt mai recente, cu atît corticoterapia va fi mai eficace.

Calea de administrare este generală și locală. O contraindicație în administrarea generală o prezintă diabetul și formele cu hipertensiune arterială și arterioscleroză, deși Hayreh recomandă o corticoterapie generală și în aceste forme. Administrarea prin injecții retrobulbare este recomandată de unii autori, fiind considerată tot atît de eficace ca și calea generală. După Barry și col. (1969), penetrația intraoculară se efectuează pe cale sanguină și în cazul administrării retrobulbare, efectele secundare mai slabe ca cele din administrarea generală se datoresc unei doze mai ușoare. Asocierea ambelor căi de administrare nu constituie o contraindicație.

Posologia recomandată este reprezentată de doze mari și pe durate de timp prelungite. Burde (1973) și Hayreh (1978) recomandă doze de 80–100 mg de Prednisolon pe zi, timp de 4–8 săptămîni, pînă la scăderea vitezei de sedimentare. Scăderea dozei inițale se face treptat (10 mg/zi în fiecare săptămînă). În cazurile în care viteza de sedimentare crește, doza de medicament se poate relua cu valorile inițiale (80 mg). Doza de întreținere nu trebuie să fie niciodată sub 10 mg putînd fi menținută astfel timp de 12–18 luni. François consideră că unele accidente tardive pot apare după 6–24 luni, putîndu-se instala accidente vasculare ocluzive.

Eficacitatea corticoterapiei este dificil de apreciat atît în formele de boală Horton, cît și în cele arteriosclerotice. Se consideră că eficacitatea în boala Horton este cu atît mai mare cu cît terapeutica este instalată mai recent. După Hayreh (1975) și Foulds (1968), corticoterapia are un efect mai favorabil în formele arteriosclerotice, comparativ cu cele din boala Horton. Foulds (1969) constată ameliorări ale acuității vizuale în 85% din cazurile tratate cu corticosteroizi, față de 45% din grupa martor. Hayreh (1976) constată ameliorări în 75% din cazuri, față de 17% din grupa martor. După Schneider (1971) se constată recuperări vizuale în 15% din cazuri, chiar dacă aceasta a fost complet abolită.

4. *Hipotensoarele oculare.* În faza acută a bolii, pentru facilitarea circulației la nivelul papilei, se poate administra ederen, glicerol, perfuzii cu manitol 20%. Deși tratamentul este logic, valoarea sa nu a fost demonstrată.

5. *Vitamine și protectori capilari.*

– Tiamina (aneurina, vitamina B_1) este indicată în neuropatiile infecțioase, metabolice, etilice, virotice. Piridoxina (vitamina B_6) intervine în metabolismul proteic. Este indicat în asociere cu Tiamină.

– Pentru diminuarea edemului și creșterea rezistenței pereților capilari se pot utiliza flavonoizi, antocianozide și dobezilatul de calciu. Flavonoizii (vit. P) se utilizează sub formă de rutosid (Rutin) cu rol în creșterea rezistenței și scăderea permeabilității capilare. Acțiunea este potențată de acidul ascorbic (ascorutin).

– Dintre antocianozide se poate utiliza difrarelul. Dobezilatul de calciu (doxium) este un medicament de sinteză cu aceeași acțiune.

6. *Tratament antiinfecțios.* Acesta este indicat în cazurile de care se în-

Scanned with OKEN Scanner

trezărește o etiologie infecțioasă. În prezența unui focar de infecție se recomandă eradicarea acestui focar.

Profilaxie

Aceasta are ca scop prevenirea accidentului ischemic în cel de-al doilea ochi. S-a afirmat că timpul scurs între lezarea primului și a celui de-al doilea ochi este cu atît mai mic cu cît bolnavul este mai în vîrstă.

În boala Horton, profilaxia celui de-al doilea ochi se bazează pe corticoterapia generală. Se vor administra corticosteroizi pînă ce viteza de sedimentare a hematiilor revine la normal, urmată apoi de o doză mică de întreținere de 2–3 ani. Williamson (1964), Hamard (1977) arată că nu întotdeauna corticoterapia a fost capabilă de a proteja cel de-al doilea ochi. Corticoterapia rămîne indicată și în formele cronice și asimptomatice de boală Horton.

În arterioscleroză, profilaxia accidentelor ischemice în cel de-al doilea ochi constă în eliminarea numeroșilor factori de risc, mai mult decît într-un tratament specific. Tratamentul hipertensiunii arteriale, modificarea metabolismului lipidic și glucidic este indispensabil. Anticoagulantele, protectorii vasculari, încă nu și-au dovedit eficacitatea profilactică. Dintre factorii locali, hipertensiunea oculară specifică cronică nu trebuie neglijată.

Neuropatii optice vasculare particulare

În ultimii ani au fost descrise în literatură un număr de afecțiuni ale vascularizației nervului optic cu etiologie mai mult sau mai puțin precizată, de obicei unilaterală și cu un prognostic mai bun comparativ cu neuropatia optică ischemică anterioară.

1. **Arterita nervului optic.** Literatura din ultimii ani menționează un edem monolateral al discului optic cu păstrarea unei acuități vizuale relativ bune și cu o mărire a petei oarbe în unele cazuri.

Afecțiunea a fost denumită vasculită retiniană (Lyle și Wibar, 1961), vasculită benignă retinocapilară (Cogan, 1968), vasculită retiniană benignă (Hart, 1971), vasculită a nervului optic (Hayreh, 1972).

2. **Papiloarterita.** Clinic și angiofluorografic afecțiunea se caracterizează prin edem papilar asemănător cu cel din staza papilară, dar cu evoluție monolaterală. Afecțiunea răspunde la tratament cu cortizon și are un caracter benign. Apare la persoane tinere, sexul fiind egal reprezentat. Subiectiv bolnavii acuză ușoare încețoșări ale vederii, fosfene. Edemul papilar păstrează excavația centrală. Venele sînt turgescente, arterele întecuite. Peripapilar se pot constata pete exsudative albe. Hemoragiile lipsesc. Angiofluorografic edemul papilar nu se deosebește de edemul din HIC.

Ca afecțiuni asociate se menționează lupus eritematos, hipertensiune arterială.

Histopatologic, Taniguchi și col. (1976) găsesc o hialinizare a vaselor papilei, iar în formele grave chiar o obstruare a lumenului. Pe suprafața discului optic se pot constata vase de neoformație. Capilarele retiniene prezintă proliferări endoteliale.

Scanned with OKEN Scanner

Patogenic, afecțiunea este considerată o vasculită a vaselor ciliare în regiunea preliminară cu creșterea permeabilității capilare și acumulare de lichid în țesutul preliminar (Hayreh, 1972). Afecțiunea poate retroceda spontan. Uneori este urmată de o decolorare papilară, corticoterapia scurtează evoluția și evită complicațiile.

3. **Papiloflebita.** Flebita venei centrale la nivelul papilei constituie un alt tip de vasculită optică (Lonn și Hoyt, 1966). Aspectul este de ocluzie a venei centrale limitată la papilă. Arterele sînt normale. Oftalmoscopic se constată exsudate mici și hemoragii în flacără, fiind însă mai puțin numeroase, ca în obliterarea de venă centrală.

Angiofluorografic, aspectul este asemănător cu cel din obliterarea de venă centrală. Acuitatea vizuală este normală, iar cîmpul vizual arată o lărgire a petei oarbe.

Ca afecțiuni asociate se menționează tuberculoza pulmonară (Lyle și Wibar, 1961). Afecțiunea este considerată drept o flebită a venei centrale a retinei, limitată la nivelul capului nervului optic sau al regiunii retrolaminare. Afecțiunea apare la persoane tinere și evoluează monolateral.

Scanned with OKEN Scanner

Neuropatia optică tumorală

Nervul optic, emanaţia substanţei albe din creierul anterior, poate constitui sediul unor tumori primitive sau secundare.

O clasificare ideală a tumorilor nervului optic, oricare ar fi criteriile sale (anatomice, topografice, histopatologice, clinice) nu este cunoscută.

Bonamour şi col. (1968) departajează două clasificări ale tumorilor papilei nervului optic :

– clasificarea anatomotopografică : tumori primitive, tumori secundare (de vecinătate) şi tumori metastatice ;

– clasificare histopatologică : tumori gliale, tumori nervoase, tumori pigmentate, tumori vasculare, tumori metastatice.

Spre deosebire de tumorile secundare sau metastatice, care au o frecvenţă extrem de rară, *tumorile primitive* prezintă un interes clinic deosebit. Din grupa tumorilor primitive ale nervului optic am diferenţiat următoarele categorii : gliomul, meningiomul, tumorile vasculare, facomatozele papilare şi tumorile pigmentate.

Gliomul nervului optic

Prima descriere a gliomului nervului optic aparţine lui Scarpa (1816). Von Graefe (1964) stabileşte diagnosticul în două cazuri, emiţînd anumite criterii diagnostice. Byiers (1901) face o prezentare clinică asupra unui număr de 102 cazuri cu gliom al nervului optic comunicate în literatură. Ulterior o serie de autori au prezentat aspecte din patologia gliomului nervului optic (Hudson, 1912 ; Davis, 1940 ; Marshall, 1954 ; Lloyd, 1977).

Hudson, în 1912, a emis pentru prima dată posibilitatea unei origini congenitale, argumentînd prin apariţia tumorii la vîrste mici (sub 10 ani). În acest sens, Cares şi col. (1971) consideră că aspectul radiologic al discului optic (deformat), cît şi marginile sale intacte, sînt o dovadă a existenţei sale timpurii sau congenitale. Verhoeff (1932) şi Hoyt (1969) consideră gliomul o formă de hamartom neneoplazic. Lloyd (1973, 1977), studiind histopatologic un număr de 29 cazuri, nu constată resturi de celule congenitale. Autorul consideră că discrepanţa care există totuşi între naştere şi debutul manifestărilor clinice la unii bolnavi, cît şi creşterea rapidă a unor glioame, este un indiciu a caracterului neoplazic al tumorii.

Caracterul ereditar al tumorii poate fi luat în considerare în unele cazuri, în special în cazul asocierii cu boala Recklinghausen.

Frecvenţa afecţiunii este relativ rară, fiind apreciată astfel : 4 cazuri din 669 857 bolnavi (Colins, 1900) ; 6 cazuri din 50 000 de bolnavi oculari (Spaulding, 1958) ; 41 de cazuri din 601 000 bolnavi, în 28 de ani (Lloyd,

Scanned with OKEN Scanner

1973) ; 27 din 750 tumori intracraniene (4,5% glioame) (Matson, 1969); 1 caz la 200 melanoame coroidiene (Fodor și col., 1980).

Vîrsta cu incidența cea mai crescută este sub 10 ani. Vîrsta medie de debut fiind de 5 ani. Din statistica lui Chutorian și col. (1970) efectuată pe 51 de glioame, un număr de 6 cazuri, erau de la naștere. Condon și col. (1967) publică un caz de gliom la un bolnav în vîrstă de 79 de ani.

Localizările cele mai frecvente sînt la nivelul chiasmei, comparativ cu localizările din zona retrobulbară a nervului optic. Cînd localizarea este la nivelul zonei retrobulbare, tumora se extinde mai frecvent în zona intracraniană a nervului, determinînd o atrofie papilară de tip primitiv. Cînd evoluează anterior, tumora poate invada papila, determinînd edem și hemoragii secundare. Bovie și col. (1964), Hale (1963) și Gartner (1966) consemnează un număr de 14 cazuri cu invadare a discului optic.

Simptomatologie. *Scăderea acuității vizuale* precede apariția exoftalmiei, mascînd de regulă debutul afecțiunii. Ea este consecința unei hipermetropii compresive sau a unei comprimări a fibrelor nervului optic. În majoritatea cazurilor scăderea acuității vizuale este gravă. Walsh și col. (1969) constată scăderea gravă a acuității vizuale la toți bolnavii care au avut o vîrstă suficient de mare pentru a fi testați. Dodge și col. (1958) au descris 5 cazuri de gliom al nervului optic cu exoftalmie monooculară și acuitate vizuală normală.

Cîmpul vizual poate prezenta modificări variabile în cazul lezării trunchiului nervului optic, scotomul central fiind o modificare frecventă. Apariția unor modificări de partea opusă constituie un semn de lezare a chiasmei.

Strabismul convergent constituie un semn revelator la un copil, fiind consecința cecității secundare.

Exoftalmia constituie un simptom major în acest context (fig. 2.113). Ea este unilaterală, directă, ireductibilă, nedureroasă și nepulsatilă, fără tulburări de motilitate oculară și cu evoluție lentă. La palparea orbitei se constată o rezistență în fundul orbitei, care permite decelarea tumorii care face corp comun cu globul ocular, fiind independentă de pereții orbitei.

Oftalmoscopia evidențiază leziuni variabile, în funcție de localizarea și evoluția tumorii.

În localizările posterioare se constată aspectul de atrofie primitivă a papilei nervului optic. Localizările apropiate feței posterioare a globului ocular prezintă edem papilar însoțit de hemoragii, exsudate și pliuri retiniene.

În localizările anterioare papila apare mărită, cu marginile șterse, avînd o proeminență de 3–4 dioptrii. Aspectul formațiunii este cel al unei mase cenușii, solide, dense, puțin vascularizată, cu proeminență vitreeană. În unele cazuri se poate extinde

Fig. 2.113. Gliom al nervului optic (OS). Exoftalmie unilaterală (Lloyd, 1977).

Scanned with OKEN Scanner

la retina limitrofă. Vasele centrale, mascate de tumoră, dau impresia unei emergențe papilare marginale. Dacă tumora este ombilicată, vasele pot apare în fundul depresiunii centrale. Uneori aspectul este asemănător cu cel al unei tromboze de venă centrală a retinei, cu hemoragii importante, consecința unei compresii vasculare secundare. În unele cazuri aspectul este aproximativ normal, neevidențiindu-se decît o ușoară turgescență venoasă.

Radiografia orbitei evidențiază o lărgire a canalului optic (fig. 2.114).

Fig. 2.114. Gliom al nervului optic. Mărirea găurii optice la OD (jos) față de OS normal (sus).

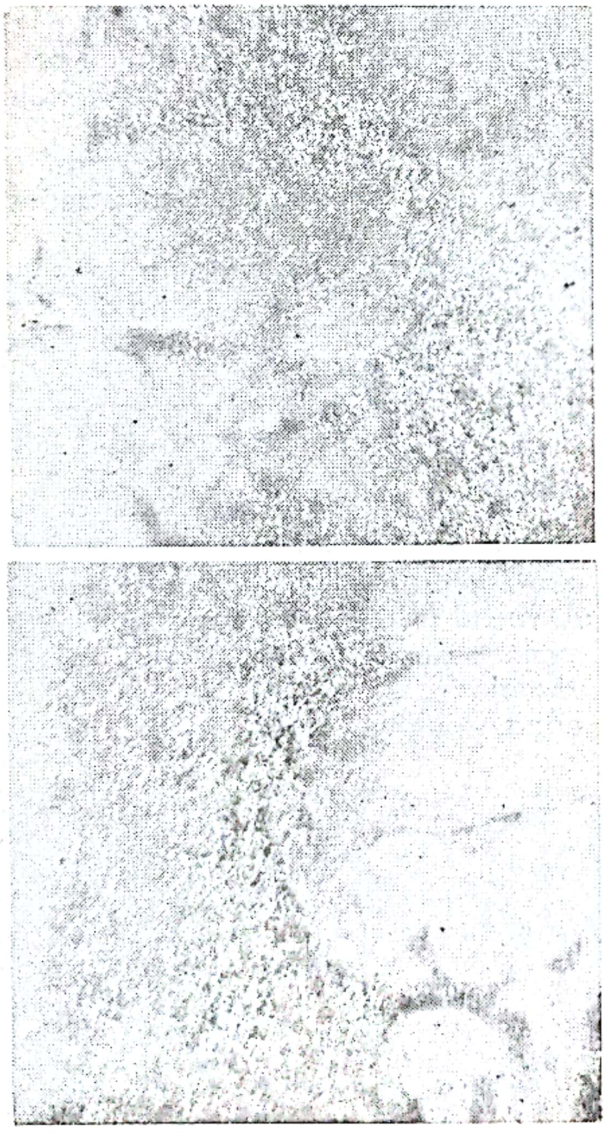

Pfeiffer (1933) consideră că o mărire a diametrului găurii optice de peste 4,65 mm este un indiciu de gliom al nervului optic, în special atunci cînd marginile foramenului optic sau a procesului clinoid anterior sînt erodate. În observațiile sale, foramenul era mărit în cazul tumorilor intracraniene. În cazul localizărilor tumorale dinăuntrul nervului optic și intraorbitar, găurile optice pot fi normale. Găurile optice normale nu exclud însă o extindere intracraniană a unui gliom optic. Cares și col. (1971) consideră că erodarea peretelui inferolateral al canalului optic este un semn de mare importanță diagnostică, întrucît neurofibromatoza, anevrismele infraclinoide și modificările orbitei nu produc această erodare.

Angiografia carotidiană prin deplasarea traiectului arterei oftalmice permite unele indicii asupra sediului tumoral.

Tomografia computerizată axială evidențiază modificările de diametru ale canalului optic (fig. 2.115).

Ultrasonografia „B", prin evidențierea acustică a tumorii, ajută la stabilirea diagnosticului (fig. 2.116). După cum se știe nervul optic normal se prezintă în ultrasonografia B sub forma unei ancoșe în marginea orbitară. În cazul gliomului se constată o modificare a aspectului normal, într-o măsură mai mică comparativ cu meningiomul tecii nervului optic.

Examenul biopsic este recomandat în unele cazuri. Acesta se efectuează de neurochirurg în condiții de securitate privind acuitatea vizuală, modificările de cîmp vizual sau unele tulburări neurologice. Lloyd (1977) recomandă biopsia singură în cazul în care nu sînt măriri ale nervului optic sau chiasmei, tumoră malformativă și pierderea acuității vizuale.

Examenul clinic general poate orienta diagnosticul în cazul asocierii cu

Scanned with OKEN Scanner

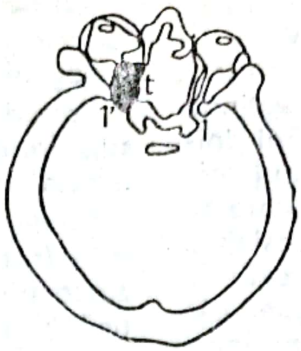

Fig. 2.115. Tomografie computerizată axială (tumoră de nerv optic OD). Canalul optic sting de mărime normală (1) ; canalul optic drept mărit de o formațiune omogenă și densă (1') ; tumoră (t) (după Bronner și col., 1976).

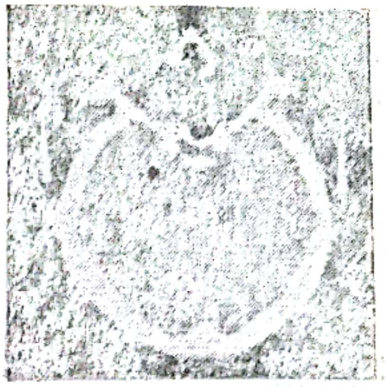

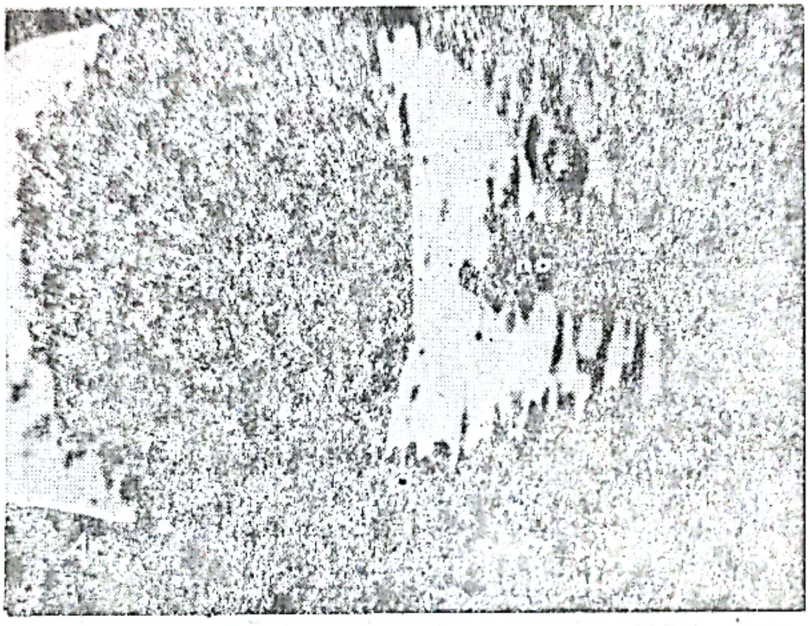

Fig. 2.116. Ultrasonografie „B". Aspect normal al nervului optic (A). Gliom al nervului optic (B) ; edem papilar (op) ; tumora nervului optic (t) (după Poujol și col., 1980).

Scanned with OKEN Scanner

neurofibromatoza Recklinghausen sau cu scleroza tuberoasă Bourneville.

Evoluţie. Tumora localizată pe traiectul nervului optic se poate extinde înaintea sau înapoia localizării iniţiale. Trebuie menţionat faptul că, spre deosebire de alte tumori care se dezvoltă printr-o mărire progresivă a tumorii iniţiale, gliomul se extinde antrenînd proliferarea nevrogliei din ţesuturile adiacente (glioză perinervoasă).

Evoluţia este lentă, pe o perioadă de mai mulţi ani, putînd invada întreg nervul optic, formînd o masă care rămîne încapsulată. Evoluţia intraorbitară prezintă pusee exoftalmice condiţionate de pusee neoplazice sau hemoragii intratumorale. Evoluţia intracraniană se însoţeşte de modificări ale cîmpului vizual de partea opusă, de genul hemianopsiei sau hemiacromatopsiei. Uneori se pot asocia modificări endocrine cu interesarea hipotalamusului, obezitate şi diabet insipid. Gradul evoluţiei poate fi în funcţie de structura anatomopatologică : rapidă în spongio- şi glioblastom ; lentă în astrocitom şi oligodendrocitom. Copiii prezintă în general glioame, iar adulţii glioblastoame, cu un grad de malignitate mai mare (fig. 2.117).

Fig. 2.117. Glioblastom cu monstruozităţi celulare şi aspect polimorf (Berdet, 1959).

Forme clinice. Se descriu următoarele forme clinice : simptomatice, topografice, evolutive şi asociate.

Forme simptomatice. Manifestate sub forma neuropatiei retrobulbare, exoftalmia putînd fi absentă.

Forme topografice : forme bilaterale (rare) ; forme multifocale (invazia ochiului opus pe cale chiasmatică) ; forme întinse cu interesarea retinei limitrofe ; forme papilare.

Forme evolutive. Transformarea chistică a unor glioame cu punct de plecare din conul retrobulbar şi cu dezvoltare anterioară.

Forme asociate : neurofibromatoza Recklinghausen, scleroza tuberoasă Bourneville.

Din cadrul acestor forme clinice, un loc deosebit îl reprezintă gliomul papilar, gliomul asociat şi gliomul de chiasmă.

a) *Gliomul papilar.* Prezenţa unei bogate trame nevroglice la nivelul papilei explică posibilitatea localizării gliomului la acest nivel. Se admit următoarele origini ale gliomului papilar : trama nevroglică de la nivelul papilei ; extinderea unui gliom juxtabulbar ; ţesutul glial de susţinere a retinei juxtapapilare.

Clinic, primele simptome se manifestă printr-o scădere unilaterală a acuităţii vizuale. La copil, prezenţa unui strabism poate constitui un simptom revelator.

Oftalmoscopic, formaţiunea apare de culoare alb-galben, cu suprafaţa neregulată, muriformă, de consistenţă densă, compactă şi puţin vascularizată. Poate proemina în vitros, depăşind în unele cazuri marginile papilei, mascînd sau deformînd traiectul vaselor retiniene centrale. Evoluţia este rapidă la subiecţii tineri şi mai lentă la adulţi, terminîndu-se prin hipertonie şi cecitate.

Scanned with OKEN Scanner

b) *Gliomul asociat.* Neurofibromatoza Recklinghausen și scleroza tuberoasă Bourneville se pot asocia cu gliomul nervului optic.

Marshall (1954) constată, pe un lot de 660 subiecți cu gliom al nervului optic și a chiasmei, 16,4% cazuri cu neurofibromatoză. Yanoff (1972), la 64 subiecți cu gliom al nervului optic, constată 9,4% cazuri cu neurofibromatoze.

Scleroza tuberoasă Bourneville este mai frecvent asociată cu gliomul nervului optic. Lagoz și Gomez (1967), în 71 cazuri cu scleroză tuberoasă, constată facoame neuroretiniene în 50% din cazuri, din care în 15% acestea erau dispuse bilateral. Mac Lean comunică observația unui copil cu astrocitom al papilei și care prezenta manifestări caracteristice bolii Bourneville.

c) *Gliomul de chiasmă.* Gliomul de chiasmă (astrocitom sau spongioblastom) poate avea o origine primară sau una secundară, prin extindere la nivelul altor structuri (hipotalamus, ventriculul III, nervul optic). Frecvența sa este relativ rară. Comparînd-o cu cea a melanomului malign coroidian, François (1978) o apreciază la 1/200.

Din punct de vedere evolutiv se constată două forme clinice :

– gliom de chiasmă cu evoluție posterioară, producînd infiltrarea planșeului ventriculului III, obliterarea foramenului interventricular Monro și leziuni hipotalamo-hipofizare (diabet insipid cu poliurie, izostenurie și polidipsie, fără eliminare de glucoză în urină). Clinic afecțiunea evoluează cu hidrocefalie internă și stază papilară ;

– gliomul de chiasmă cu evoluție anterioară, frecvent cu simptomatologie clinică mai complexă.

Diagnosticul clinic al gliomului de chiasmă poate fi efectuat pe baza următoarelor elemente :

1. Predilecție pentru vîrstele tinere, cu deosebire în prima decadă (80% din cazuri).
2. Asocierea cu boala Recklinghausen în 30–50% din cazuri.
3. Scăderea acuității vizuale în mod progresiv, cu interesarea ambilor ochi, fără a respecta o simetrie funcțională.
4. Atrofie optică bilaterală. În cazuri excepționale se poate constata edem papilar, exsudate și hemoragii retiniene (Myles și Murphy, 1973).
5. Modificările de cîmp vizual sînt reprezentate de deficite unilaterale temp rale sau hemianopsii bitemporale asimetrice. François (1978) constată modificări temporale ale cîmpului vizual în 60% din cazuri. Destul de frecvent se constată îngustări concentrice ale cîmpului vizual. Excepțional se constată hemianopsie omonimă, modificări altitudinale inferioare sau cvadranopsie inferioară bitemporală.

În unele cazuri modificările de cîmp vizual nu sînt caracteristice, ele putînd prezenta scotoame, strîmtorări cvadrantice sau chiar să lipsească în totalitate. Atunci cînd cîmpul vizual este afectat uni- sau bitemporal, modificările se extind în mod neregulat, de-a lungul meridianului vertical. Totodată absența hemianopsiei bitemporale nu trebuie interpretată ca un semn al absenței afectării chiasmei de către tumoră.

6. Exoftalmia este adesea bilaterală, cu evoluție lentă și cu afectarea motilității oculare doar în fazele tardive.
7. Evoluția modificărilor se desfășoară foarte lent.
8. Modificări radiologice la nivelul șeii turcești (alungire în omega), datorită distrucțiilor peretelui anterior al șeii și a porțiunii inferioare a clinoidelor.

Scanned with OKEN Scanner

9. Mărirea găurilor optice, uni- sau bilaterale.

10. Tomografia axială computerizată relevă modificările existente la nivelul zonei afectate.

11. Pneumoencefalograma şi tomocisternografia pot evidenţia deplasarea sau dilatarea (hidrocefalie) ventriculului III, modificările chiasmei sau prezenţa supraselară a tumorii. Angiografia carotidiană este adesea normală.

12. În unele cazuri se menţionează nistagmusul, paralizia muşchilor oculari externi, discretă simptomatologie hipofizară sau hipotalamică, semne neurologice datorită hipertensiunii intracraniene.

Diagnosticul diferenţial se face cu craniofaringiomul, meningiomul şi gliomul optic. În craniofaringiom şaua turcească este normală, uneori fiind calcifieri supraselare. Meningiomul tecii nervului optic afectează vîrstele mai mari, este unilateral, cu exoftalmie accentuată şi cu paralizia muşchilor oculari externi, modificări unilaterale a găurilor optice. Gliomul nervului optic este unilateral, scăderea acuităţii vizuale (datorită atrofiei nervului optic) constituie un semn precoce ; exoftalmie constituită tardiv, paralizia musculaturii extraoculare (rară), dilatarea găurilor optice (unilateral).

Anatomie patologică. *Macroscopic*, gliomul se manifestă sub forma unei expansiuni fusiforme care interesează trunchiul nervos. Tumora este bine delimitată, cu consistenţă moale, formă ovoidă, suprafaţa netedă, acoperită de meningele destinse, dar rămase intacte (fig. 2.118). Culoarea este alb-galben, cu vascularizaţie redusă, fără aderenţă la ţesuturile vecine, clivîndu-se uşor. Uneori în interiorul tumorii există formaţiuni chistice, degenerate mixomatos.

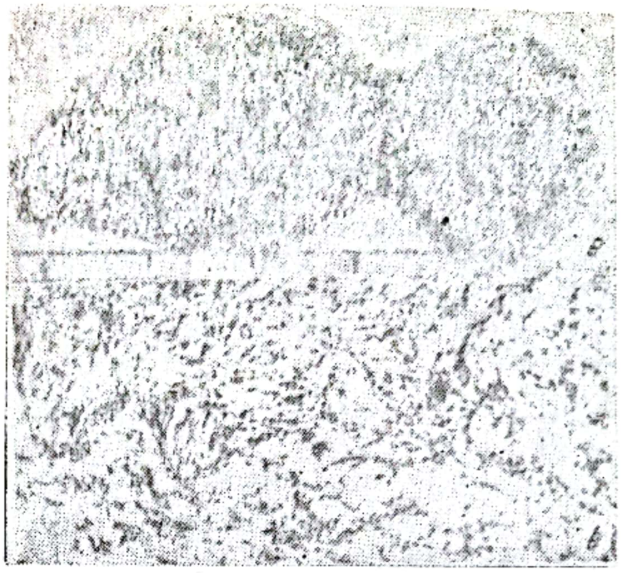

Fig. 2.118. Gliom al nervului optic. Aspect macroscopic (a) ; aspect microscopic (b) (Fodor şi Dinulescu, 1980).

Microscopic, gliomul se dezvoltă din celule nevroglice : astrocite şi oligodendrocite.

Astrocitomul poate fi format din trei variante astrocitare :

– astrocitom protoplasmic : celule mari, monstruozităţi celulare, tramă fibrilară de densitate variabilă (fig. 2.119) ;

– astrocitom fibrilar : celule mici, cu contur slab delimitat, nucleu mic şi alungit ovalar, tramă fibrilară densă (fig. 2.120) ;

– astrocitom gigantocelular cu celule mari, gigante.

Între astrocite se pot constata structuri intracitoplasmatice eozinofile, numite „fibrele Rosenthal" şi care reprezintă o degenerare a fibrelor astrocitare (fig. 2.121). Anderson (1970) demonstrează că celulele tumorale sintetizează o substanţă PAS – pozitivă care are tendinţa de a se acumula în centrul tumorii şi fiind hidrofilă determină o creştere rapidă a tumorii cu agravarea simptomatologiei.

Oligodendrogliomul este mai rar întîlnit, dar mai uşor de recunoscut. Se caracterizează prin celule mici, cu nucleu rotund, întunecat, limfocitoid,

Scanned with OKEN Scanner

Fig. 2.119. Astrocitom protoplasmic al nervului optic cu celule mari astrocitare stelate (după Offret şi col., 1974).

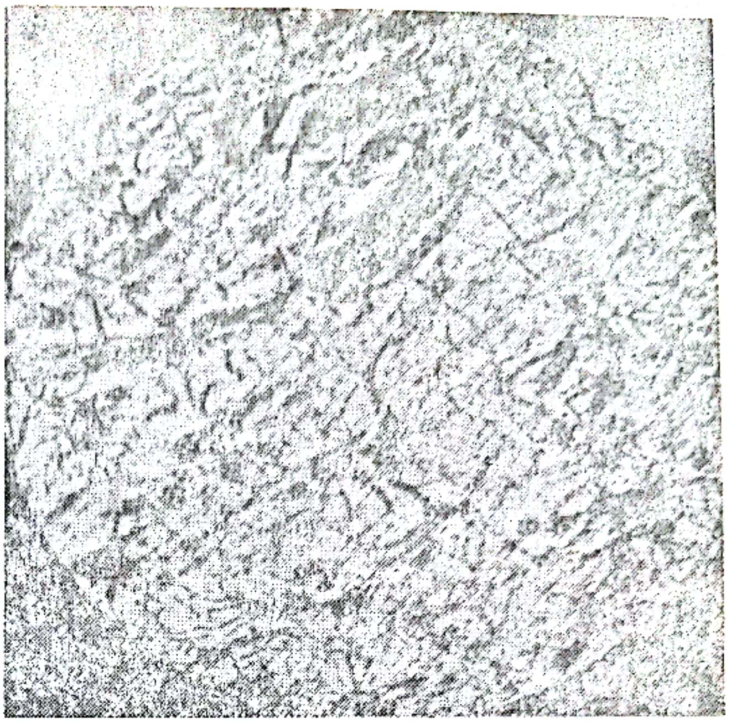

înconjurat de o citoplasmă clară, puţin distinctă, limitată de o membrană celulară netă cu aspect pe alocuri în „fagure de miere" (fig. 2.122).

Se mai pot observa zone de degenerescenţă mucoidă şi calcifieri. În centrul tumorii apar zone microchistice secundare necrozei tumorale. Aceste spaţii conţin mucopolizaharide, pozitive în parte la coloranţi pentru hialuronidază. Se menţionează faptul că în aceeaşi tumoră pot fi atît zone cu proliferări ale astrogliei, cît şi ale oligodendrogliei. În aceeaşi tumoră se pot vedea diferite tipuri, în funcţie de celulele predominante (astrocitom, oligodendrogliom, spongioblastom).

Fig. 2.120. Astrocitom cu predominanţă fibrilară (după Offret şi col., 1974).

Hudson (citat de Fodor, 1980) consideră gliomul nervului optic drept o gliomatoză degenerativă, care implică o creştere generalizată a nevrogliei. Se presupune în acest sens că pierderea vederii se datorează leziunii degenerative din nerv, iar proliferarea tumorală constituie o manifestare secundară. În acest sens Davis consideră că evoluţia gliomului se efectuează în 5 faze : hiperplazie astrocitară şi oligodendroglială ; extinderea procesului la nivelul leptomeningelui cu hiperplazie tumorală a celulelor arahnoidiene ; proliferare simultană a tuturor elementelor histologice ; apariţia fenomenelor necrotice, cu interesarea ambelor tipuri de celule ; malignizarea tumorii cu dispariţia oricărei structuri nervoase sau meningiene.

Tratament. *Tratamentul chirurgical* este în funcţie de localizarea, extinderea tumorii şi gradul de afectare a globului ocular.

Scanned with OKEN Scanner

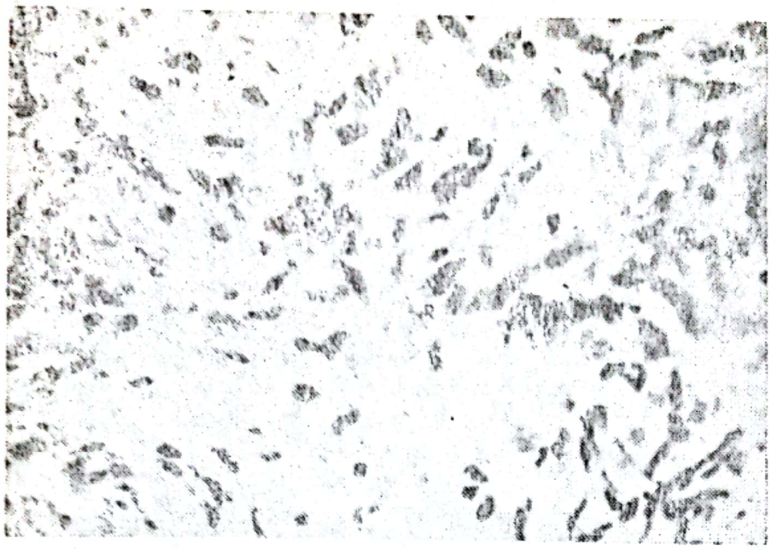

Fig. 2.121. Astrocitom cu fibre Rosenthal (R) (după Lloyd, 1977).

În localizările strict orbitare se practică extirparea tumorii, utilizîndu-se, de regulă, calea de acces laterală, prin operația Krönlein. În privința globului ocular, unii autori practică enucleerea, alții consideră că menținerea globului ocular favorizează o dezvoltare armonioasă a orbitei, cu deosebire la subiecții tineri.

În localizările intracraniene, calea de acces este neurochirurgicală. Extirparea nervului optic se practică la cîțiva milimetri înainte de chiasmă, conservîndu-se astfel fibrele retiniene heterolaterale. În unele cazuri particulare, cu extindere masivă la nivelul orbitei, se practică exenterația orbitei.

Fig. 2.122. Oligodendrogliom cu celule mici, nucleu rotund, citoplasmă clară, limitată de o membrană celulară distinctă (după Berdet, 1959).



Radioterapia este indicată ca o completare a tratamentului chirurgical, în cazurile cu extindere mare, cînd operația este contraindicată sau în caz de recidive. După Lloyd (1977) se administrează o doză de 5 000–5 500 rad, timp de 5–6 săptămîni. Unele tumori par să răspundă favorabil la acest tratament, cu o ameliorare temporară a vederii. După Taversa (1956) 8 din 15 cazuri tratate cu iradiere au prezentat o ameliorare accentuată a acuității vizuale. Radioterapia este recomandată și preoperator în cazul în care găurile optice sînt lărgite (radiologic), sugerînd deci o eventuală atingere craniană. Mulți autori consideră însă că aspectul general al bolii constituie o contraindicație pentru iradiere.

Prognosticul bolii depinde de localizarea tumorii. Atît recidivele, cît și malignitatea sînt rare.

Majoritatea glioamelor de nerv optic au o evoluție lentă, în timp. Se cunosc supraviețuitori de lungă durată după eliminarea parțială sau biopsia tumorii. Durata de supraviețuire cea mai lungă este de 41 ani, tumora fiind găsită la autopsie la

Scanned with OKEN Scanner

41 ani după diagnosticul prezumtiv. Se cunosc mulți bolnavi care au supraviețuit 20 de ani după diagnosticul clinic (Hoyt, 1969). Tumorile congenitale cresc foarte încet și au o morbiditate scăzută.

Gliomul de chiasmă are un prognostic mai nefavorabil, fiind în majoritatea cazurilor neoperabil. Unele forme pot rămîne staționare sau să progreseze foarte încet. Din 41 de bolnavi, Lloyd nu a putut constata un indicator valabil în privința prognosticului : vîrsta, sexul, simptomele, rezultatele radiologice sau histologice ale cazurilor care au prezentat variații foarte mici ale acuității vizuale, nu prezentau nici o corelație cu aceeași parametri de la alți bolnavi, la care tumorile creșteau rapid și afectînd vederea. În majoritatea seriilor mari se comunică unele cazuri de moarte prin atingerea hipotalamusului de către o tumoră sau hidrocefalus obstructiv. Atrofia nervului optic prezintă un prognostic mai nefavorabil comparativ cu edemul papilar de la o tumoră situată anterior în nervul optic. Prognosticul cel mai bun este în cazurile în care tumora rămîne complet în orbită, în nervul optic, cînd gaura optică de partea respectivă este normală și întreaga tumoră poate fi rezecată. Dacă tumora rămîne limitată la un singur nerv în porțiunea sa intracraniană și nu în chiasmă, rezecția formațiunii tumorale dă rezultate bune. Localizările tumorale situate posterior sînt inoperabile, deși evoluția lor poate fi încetinită prin operație.

Meningiomul nervului optic

Termenul de meningiom aparține lui Cushing (1922), el reprezentînd o tumoră de origine mezenchimală, cu punct de plecare din cele trei învelișuri : dura mater, arahnoida și pia mater. Structura sa prezintă un polimorfism deosebit, manifestat uneori prin prezența concomitentă de elemente gliale, endoteliale și fibroblastice. După Fodor și col. (1980) forma cea mai frecventă este constituită de meningoendoteliom.

Dezvoltîndu-se din structura tecii nervului optic el poate invada, în mod secundar, spațiul orbitei sau să comprime nervul optic, ducînd la atrofia sa. În mod obișnuit, între tumoră și nervul optic există un spațiu de clivaj, dovada originii sale din învelișurile meningiene.

Nervul optic poate fi afectat în porțiunea sa intraorbitară și intracanaliculară prin localizări primitive ale tumorii. Porțiunea intracraniană este afectată în mod secundar, prin meningioamele dezvoltate la acest nivel. Se admite că frecvența meningioamelor nervului optic, comparativ cu cele dezvoltate în cutia craniană este mai mică. Existența menigioamelor localizate la nivelul nervului optic și a celor craniene pune sub semnul întrebării existența formelor primitive de la nivelul nervului optic, ele fiind considerate forme secundare proceselor intracraniene (meningele intracranian).

1. **Meningioamele primitive**

a) *Meningiomul segmentului intraorbitar al nervului optic.* Acesta reprezintă 5% din procesele expansive ale orbitei (Reese, 1963). Frecvența lor este mai mare la femei. Spre deosebire de meningioamele intracraniene, care apar la vîrsta adultă, între 30 și 40 de ani, meningioamele intraorbitare apar mai precoce. Karp și col. (1974) constată o frecvență de 40% la bolnavii cu o vîrstă de sub 20 de ani.

Scanned with OKEN Scanner

Clinic afecțiunea prezintă o simptomatologie asemănătoare gliomului nervului optic. Exoftalmia unilaterală constituie un simptom important. Ea este axială, unilaterală, nereductibilă și precedă apariția scăderii acuității vizuale.

Oftalmoscopic, papila este la început de aspect normal, iar ulterior în funcție de localizarea tumorii, poate prezenta edem sau atrofie optică. Spre deosebire de motilitatea oculară intrinsecă care este normală, motilitatea oculară extrinsecă poate fi afectată precoce.

Radiologic se pot constata modificări osoase doar în momentul în care porțiunea posterioară tumorii interesează vîrful orbitei sau canalul nervului optic.

b) *Meningiomul segmentului intracanalicular al nervului optic.* Acesta prezintă o frecvență mai scăzută comparativ cu cel al localizărilor porțiunii intraorbitare ale nervului optic. Graig și col. (1949) arată că, din 17 observații cu meningiom intraorbitar, 3 au evoluat primitiv la nivelul canalului optic. Evoluția în acest caz este sub formă de neuropatie retrobulbară, cu scăderea accentuată a vederii, decolorare papilară, scotom central și fără exoftalmie. Radiologic, atunci cînd dimensiunile tumorii sînt mari, poate apare o lărgire a canalului optic.

2. **Meningioame cu puncte de plecare din structurile vecine.**

a) *Meningiomul micii aripi a sfenoidului.* Frecvent întîlnit la bolnavii în jurul vîrstei de 30 ani, avînd o evoluție lentă cu exoftalmie precoce. Frecvența modificărilor osoase de vecinătate le conferă o anumită particularitate cu edem papilar, hiperemie, dilatarea venelor retiniene. Tulburările vizuale apar într-un stadiu evolutiv tardiv. Evoluția meningiomului de la nivelul aripei mici a sfenoidului se poate efectua în treimea internă, medie și externă.

b) *Meningiomul treimii interne.* Evoluează în unghiul sfenocavernos, în imediata vecinătate a nervului optic. Din acest motiv, pot apare modificări precoce de cîmp vizual, cu hemianopsie nazală de aceeași parte sau chiar neuropatie retrobulbară cu atrofie optică și scăderea acuității vizuale. Alteori poate să apară un sindrom Foster Kennedy. Exoftalmia este unilaterală, ireductibilă, cu coborîrea ochiului sub axul orizontal. Tumora determină compresiunea formațiunilor care trec prin fanta sfenoidală, cu sindrom senzitivo-motor. Din cauza compresiunii pe lobul frontal și temporal, apar mai tîrziu tulburări neuropsihice cu crize epileptice, stări de vis, crize uncinate, sindrom piramidal frust controlateral și sindrom infundibulotuberian.

c) *Meningiomul treimii medii a aripii mici a sfenoidului.* Determină atrofia optică unilaterală sau sindrom Foster Kennedy, halucinații olfactive sau gustative, hemipareză.

d) *Meningiomul treimii externe a crestei sfenoidale.* Produce exoftalmie cu coborîrea ochiului sub axul orizontal. Exoftalmia este ireductibilă cu evoluție lentă. Radiologic, hiperostaza este maximă la nivelul planșeului orbitar și al peretelui extern al orbitei. Pot evolua sub o formă plată sau rotundă. Prin dezvoltarea lor dau compresia lobului temporal.

e) *Meningiomul de tuberculum selar și al clinoidelor anterioare.* Se extinde repede, evoluînd cu edem papilar

Scanned with OKEN Scanner

prin HIC. În mod secundar evoluează spre interiorul canalului optic cu scăderea progresivă a vederii de partea respectivă. În cazurile în care tumora se extinde deasupra şeii turceşti, aceasta determină compresiunea chiasmatică cu modificări caracteristice de cîmp vizual. Stern (1973) descrie un meningiom situat la joncţiunea cranioorbitară, la nivelul clinoidelor anterioare cu invaginare în canalul optic şi alteraţii radiologice ale canalului.

Radiografic apar modificări în peste 50% din cazuri. Ele diferă în funcţie de sediu, volum şi structură microscopică. În ordinea frecvenţei se întîlnesc modificări osoase determinate de hipervascularizaţie, modificări osoase datorită tumorii şi calcifieri. Modificările osoase datorită hipervascularizaţiei se observă în 70% din cazuri. Şanţurile vasculare la nivelul pereţilor cranieni sînt accentuate. Orificiul cranian al arterei care nutreşte meningiomul este mult dilatat. Osul prezintă un aspect poros în vecinătatea tumorii, iar amprentele vasculare arată cum vasele dispuse „în mătură" abordează meningiomul. Venele au acelaşi aspect ca şi arterele cu o dilatare exagerată a venelor diploei în vecinătatea meningiomului.

Modificările osoase datorită tumorii constau într-o subţiere progresivă şi globală a peretelui osos adiacent tumorii cu un proces de eroziune. Se văd penetraţiile meningiomului atunci cînd traversează dura mater în canalele Havers pe care le dilată. Se produce fie un proces de eroziune, fie de stimulare osteogenică.

Arteriografia carotidiană arată o deplasare posterioară a arterelor cerebrale anterioare care delimitează o curbură cu concavitatea anterior. Arteriografia precizează numărul şi poziţia pediculilor arteriali precum şi raportele pe care le prezintă artera cerebrală anterioară cu polul posterior al tumorii, element important pentru diagnostic.

Examenul ultrasonografic poate furniza date utile. Electroencefalograma arată anomalii situate în regiunea anterioară şi la baza craniului. Bilateralizarea lor arată o extindere a tumorii dincolo de linia mediană.

Diagnosticul diferenţial cuprinde gliomul şi meningioamele din boala Recklinghausen. Spre deosebire de gliom, meningiomul prezintă o frecvenţă mai mică la vîrstele tinere. Karp şi col. (1974) constată, în 25 de cazuri de meningiom intraorbitar a nervului optic, 4 cazuri de neurofibromatoză.

Evoluţia este lentă, progresivă, iar starea generală a bolnavilor bună.

Anatomie patologică. Macroscopic, tumora este bine delimitată, încapsulată. Tumora comprimă nervul optic fără a-l infiltra. Forma meningiomului poate fi rotundă sau polilobată, cu o mică bază de inserţie. Uneori baza este întinsă, dînd meningiomului o formă turtită. Acestea iau numele de meningioame în placă şi se găsesc dispuse la nivelul sfenoidului. Walsh (1970) arată că meningioamele primi-

Fig. 2.123. Meningiom cu polimorfism structural şi aspect sinciţial (după Berdet, 1959).



Scanned with OKEN Scanner

Fig. 2.124. Meningiom cu aspect sinciţial. Dispoziţie circulară a celulelor în jurul unui vas (după Berdet, 1959).

tive orbitare care apar la subiecţii tineri sînt mai agresive comparativ cu cele care apar la persoane în vîrstă. Meningiomul se transformă excepţional în sarcom, situaţie întîlnită mai frecvent la tineri (Hogan şi col. 1966).

Microscopic se deosebesc patru tipuri fundamentale din care trei benigne :
bogată în fibre de reticulină şi vase (fig. 2.123 ; 2.124). Acesta se transformă deseori în psamom ;

– meningiom fibromatos, mai puţin frecvent, prezintă fascicule şi vîrtejuri de fibroblaste centrate pe o zonă de degenerescenţă hialină ;

– meningiom endoteliomatos sau sinciţial, format din celule endoteliale voluminoase, dispuse în cuiburi, insule sau lobuli deseori cu aspect sinciţial, separate printr-o tramă conjunctivă

– meningiom angiomatos sau angioblastic, forma cea mai rară, caracterizat prin prevalenţa capilarelor ;

– meningiom degenerat sarcomatos.

Tratamentul rămîne dificil : volet frontal cu decolarea nervului optic.

Tumorile vasculare

Formaţiunile vasculare tumorale localizate la nivelul nervului optic şi a papilei sînt constituite din : hemangiom şi formaţiuni vasculare minore.

Structurile neovasculare, secundare unor procese patologice (retinopatia diabetică, obliterările de ram venos retinian), localizate la nivelul papilei, nu constituie din punct de vedere clinic şi histologic tumori vasculare papilare.

Hemangiomul papilei

Hemangiomul constituie forma principală de tumoră vasculară localizată la nivelul papilei şi nervului optic.

Dintre caracteristicile clinice generale amintim : structură histologică axată predominant pe anomalii de ţesut vascular şi mai puţin pe proliferări de ţesut vascular normal ; caracter multiplu şi policentric (localizări şi evoluţie concomitentă şi în alte organe) ; predilecţie pentru vîrste adulte (rar sub 30 de ani) ; frecvenţă egală la ambele sexe.

Histopatologic, se cunosc două forme de hemangiom al papilei nervului optic : hemangiom capilar şi hemangiom cavernos.

a) *Hemangiomul capilar.* Denumit şi hemagiom polimorf, se întîlneşte frecvent la nivelul papilei, cu localizare unilaterală, rar bilateral şi cu primele manifestări clinice la vîrstele tinere.

Unii autori (Darr şi col., 1966 ; Oosterhuis şi Rubinstein, 1972) consideră frecvenţa localizărilor angiomului la nivelul papilei mai mică comparativ cu localizările periferice. Gass şi col. (1980) apreciază că, din 20 de cazuri cu hemangiom capilar retinian,

Scanned with OKEN Scanner

în 50% din cazuri existau şi localizări la nivelul nervului optic sau al retinei juxtapapilare. Autorii consideră că frecvenţa scăzută a localizărilor papilare este mai mult aparentă, aceasta fiind datorită dificultăţilor de diagnostic.

o proeminenţă moderată, dar care în unele cazuri poate depăşi 7–8 dioptrii.

Culoarea hemangiomului în formele tipice, cu localizări endofitice, este roşie sau roşie-orange. În formele profunde suprafaţa retinei, mo-

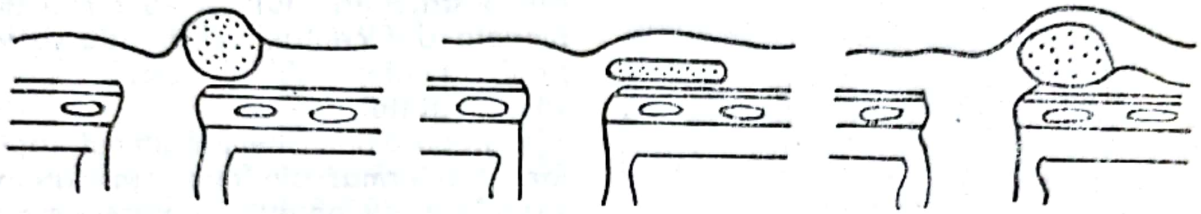

Fig. 2.125. Diagrama tipurilor de hemangiom retinian papilar juxtapapilar : endofitic (stînga) ; sesil (centru) ; exofitic (dreapta) (după Gass şi col., 1980).

Oftalmoscopic aspectul este în funcţie de forma şi localizarea formaţiunii : endofitică, sesilă şi exofitică (fig. 2.125).

– Hemangiomul endofitic localizat de regulă la nivelul suprafeţei papilei nervului optic şi a retinei juxtapapilare se poate constata destul de uşor oftalmoscopic.

– Hemangiomul sesil şi exofitic, localizat în straturile intermediare sau profunde ale retinei juxtapapilare, prezintă dificultăţi în diagnosticul oftalmoscopic, putînd fi confundat adesea cu alte afecţiuni : edem papilar, papilite, coroidite, neovascularizaţie coroidiană, hemangiom coroidian.

Modificările secundare papilare şi juxtapapilare (proliferări gliale, hemoragii, exsudate lipidice, decolări seroase) pot influenţa orientările diagnostice.

Localizarea hemangiomului este frecventă la nivelul sectorului papilar temporoinferior, acoperind doar excepţional suprafaţa papilei. În unele cazuri invadează retina juxtapapilară.

Mărimea formaţiunii este în funcţie de stadiul evolutiv. În general ea nu depăşeşte un diametru papilar, avînd

dificată de obicei şi de culoare gri, împiedică vizibilitatea hemangiomului. Gass şi col. (1980), descriind 6 cazuri cu hemangiom papilar şi juxtapapilar, sesil şi exofitic, constată oftalmoscopic o îngroşare şi opacifiere a retinei juxtapapilare. Biomicroscopic autorii constată la nivelul formaţiunii o reţea vasculară superficială dilatată, avînd o direcţie spre straturile profunde.

Angiofluorografia constituie un element de diagnostic important. În formele endofitice reţeaua vasculară patologică este evidenţiată începînd cu faza arteriovenoasă. În faza venoasă tardivă, întreg sectorul vascular apare sub forma unei fluorescenţe difuze, fără a depăşi, în mare măsură, limitele formaţiunii. Zona din papilă care nu corespunde hemangiomului nu se impregnează cu fluoresceină (fig. 2.126).

În hemangiomul sesil sau exofitic, angiofluorografia, în special prin tehnica stereoangiofluorografiei, aduce unele elemente de diagnostic şi diagnostic diferenţial, ea precizînd zona şi profunzimea reţelei capilare patologice. Diagnosticul diferenţial în aceste cazuri trebuie efectuat cu

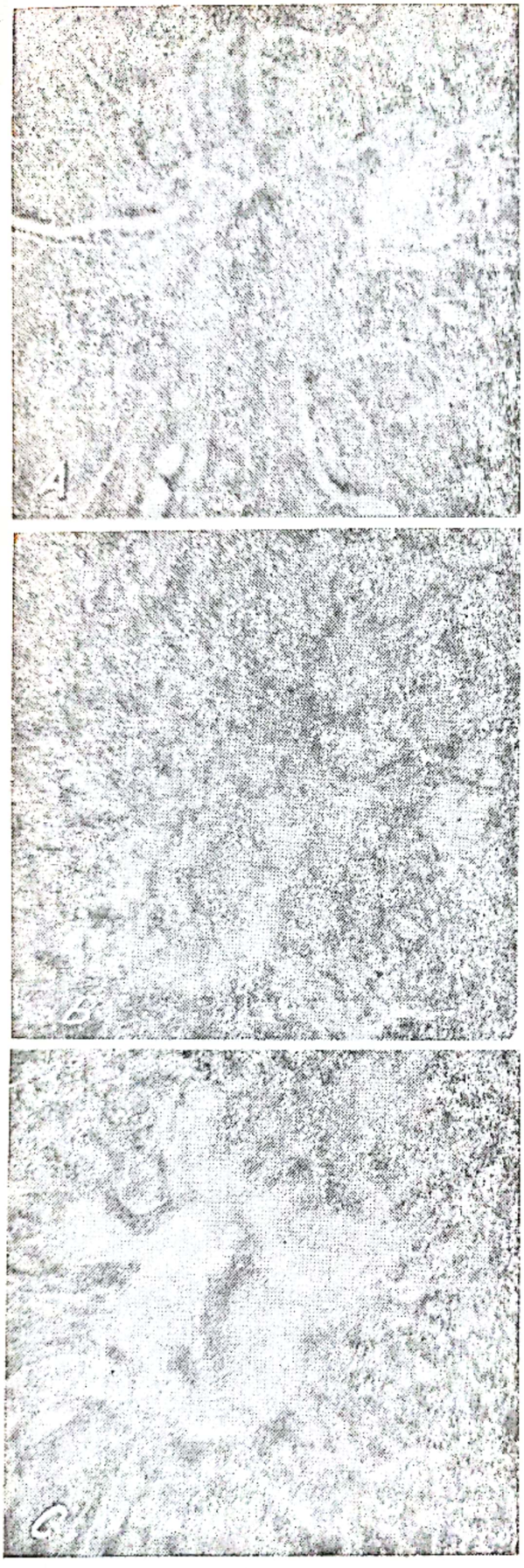

membrana neovasculară coroidiană juxtapapilară, hemangiomul coroidian, coroidita juxtapapilară, drusenul papilar profund. Spre deosebire de hemangiomul cu localizare exofitică în care rețeaua vasculară are o structură fină, difuză, în cazul membranei neovasculare coroidiene rețeaua capilară are o structură radiară, cu punct de plecare din centru, terminîndu-se la periferia temporală a membranei cu vase dilatate.

Histopatologic, hemangiomul capilar este format din mici formațiuni vasculare, cu pereții subțiri, corespunzătoare unor capilare mai mult sau mai puțin tipice, prin proliferarea unor celule angioblastice alungite, sărace în citoplasmă și cu nucleu bogat în cromatină. Aceste angioblaste au tendința de a prolifera și a se dispune în mase compacte sau în travee între formațiunile vasculare.

Hemangiomul capilar al papilei se poate asocia cu boala von Hippel-Lindau sau cu alte localizări retiniene periferice. Franceschetti și Babel (1954) au fost primii care au considerat hemangiomul papilar ca o formă monosimptomatică a bolii von Hippel-Lindau. Ulterior o serie de autori (Hogan și Zimmerman, 1962 ; Voger, 1965 ; Sellois și Archer, 1969 ; Oosterhuis și Rubinstein, 1972 ; Nicholson și col., 1976 ; De Laey și col. 1978) publică unele cazuri de asociere dintre hemangiomul retinian și cel cerebral avînd unele corelații genealogice. Schindler și col. (1975) constată, din 55 cazuri cu hemangiom capilar al papilei, 24 cu localizări multiple și corelații genealogice.

Gass și col. (1980), din 6 cazuri cu hemangiom al papilei, nu constată corelații genetice sau implicații în alte organe. Într-un singur caz constată asocierea unui hemangiom periferic.

Fig. 2.126. Hemangiom papilar endofitic. Angiofluorografie : timp arteriovenos (A) ; timp venos (B) ; timp tardiv (C).

Scanned with OKEN Scanner

Privită prin prisma evoluției, autorii consideră că nu ar fi exclusă apariția unor leziuni similare și în alte organe, știut fiind că localizările oculare preced apariția altor localizări.

Evoluția afecțiunii este lentă, fără o tendință evidentă de creștere. Laudbo (1972) descrie cazul unor leziuni care nu s-au modificat pe parcursul a 12–15 ani. În unele cazuri tumora se poate complica cu hemoragii vitreene, exsudate, transformări gliale, degenerescență maculară, glaucom secundar sau dezlipire de retină. Localizările din partea temporală a papilei prezintă o tendință crescută de a da complicații oculare și în special funcționale. Schindler și col. (1975) constată, la 9 cazuri cu hemangiom capilar al papilei din 55 de cazuri, dezlipire totală de retină.

b) *Hemangiomul cavernos*. Hemangiomul cavernos constituie o formă rară de hamartom vascular (39 cazuri publicate – Salvanet și col. 1979) cu localizări retiniene multiple și în alte organe.

Clinic afecțiunea prezintă unele caracteristici :

– predilecție pentru femei (60% din cazuri), vîrste tinere (sub 30 de ani) ;

– localizări unilaterale, fără o preferință deosebită pentru papila nervului optic sau alte zone retiniene ;

– scăderea acuității vizuale depinde de localizările de la nivelul papilei nervului optic de complicațiile secundare maculare ; în localizările papilare poate apare o mărire a petei oarbe ;

– oftalmoscopic în localizările papilare se remarcă o formațiune vasculară tumorală, cu baza de implantare mare, formată dintr-o aglomerare de canale venoase, de calibru mare, în care se constată un aspect stagnant al circulației sanguine și o sedimentare eritroplasmatică.

Angiofluorografia aduce elemente importante de diagnostic. Metoda pune în evidență faptul că, spre deosebire de hemangiomul capilar, acesta este relativ mai izolat de restul circulației retiniene, circulație care nu prezintă modificări angiofluorografice. La nivelul formațiunii tumorale nu apar modificări în timpul coroidian. În timpul vascular retinian apare impregnarea cu fluoresceină. Aceasta se produce lent, sectorial, incomplet, unele zone de la nivelul formațiunii, rămîn „opace". Stagnarea colorantului este prelungită la nivelul formațiunilor anevrismale, acestea dezvoltîndu-se în zonele laterale, marginale prin raport cu tranzitul sanguin din vasele principale. O consecință a vitezei de circulație încetinită de la nivelul formațiunilor anevrismale este apariția unei sedimentări eritroplasmatice, colorantul menținîndu-se doar în zona superioară. Extravazarea fluoresceinei nu se produce (eventual în mică măsură), spre deosebire de hemangiomul capilar unde este accentuată.

Afecțiunea se poate asocia cu localizări tegumentare sau cerebrale. Nu coexistă cu boala von Hippel-Lindau.

Evolutiv nu s-au constatat măriri de volum la nivelul tumorii. Frenckel și Russe (1967) comunică o dezvoltare a tumorii într-un caz cu localizare retiniană. Prognosticul este bun deși în unele cazuri sînt semnalate hemoragii vitreene.

Histopatologic (Hogan și Zimmerman, 1962 ; Cogan și Boniuk, 1962)

Scanned with OKEN Scanner

se consideră hemangiomul cavernos al papilei, cît și în cel cu alte localizări retiniene, un hamartom vascular specific, deosebit de alte malformații vasculare (telangiectazii, angiomatoze retiniene, angiom racemic). Este format din acumulări de anevrisme saculare, vase dilatate cu pereții subțiri (redus la un endoteliu) și care pot comunica unele cu altele. În această structură vasculară este intersectată o trămă fibroasă sau glială, responsabilă uneori de hemoragiile vitreene. Limitanta internă de la nivelul tumorii este dispărută.

Indicațiile terapeutice au un caracter eclectic, atît în ceea ce privește momentul intervenției, cît și a metodei întrebuințate.

Este recomandabilă o intervenție terapeutică numai în cazul apariției tulburărilor clinice, cauzate de complicații maculare secundare, hemoragii vitreene, edem al papilei nervului optic. De cele mai multe ori însă ochii sînt enucleați în stadiul complicațiilor tardive, cu diagnostic de tumoră intraoculară sau glaucom hemoragic. În acest stadiu fiind dificil de a se recunoaște caracterul tumorii vasculare, deoarece proliferarea neovasculară este în mijlocul unei proliferări gliale retiniene, cu abundente macrofage cu conținut lipidic, zone hemoragice și insule de degenerescență chistică.

Hemangiomul capilar se recomandă a fi tratat prin fotocoagulare cu xenon sau argon. Unii autori au întrebuințat și radioterapia. Succesul intervenției prin fotocoagulare depinde de forma și localizarea hemangiomului papilar sau juxtapapilar. Unele formațiuni endofite sau exofite, bombate, nu permit o distrugere în întregime a rețelei capilare patologice. Aplicarea terapiei prin fotocoagulare vizează fie distrugerea formațiunii vasculare (intensități medii, zone izolate, ședințe repetate la intervale de luni), fie creerea unui baraj la nivelul retinei intacte, între zona juxtapapilară și regiunea macularã. Posibilitatea instalării unor pliuri maculare în urma procesului de fotocoagulare este posibilă.

Rezultatele terapeutice sînt în general staționare din punct de vedere funcțional, metodele neputînd opri cursul unor eventuale noi complicații.

Hemangiomul cavernos nu se recomandă a fi abordat terapeutic în cazul unei staționări clinice, în absența tulburărilor exsudative sau hemoragice. În cazul apariției unei complicații se recomandă fotocoagularea în ședințe multiple, cu intensități medii, prin formarea unor baraje circulare. Metodele terapeutice prin crioaplicație, diatermie și în special chirurgicale sînt contraindicate.

Formațiuni vasculare minore

Unii autori descriu o serie de neoformații vasculare minore, localizate la nivelul papilei, izolate și asimptomatice, și care de cele mai multe ori reprezintă forme monosimptomatice sau minore din cadrul diferitelor afecțiuni : bucle vasculare, telangiectazii, varice a discului optic (fig. 2.127).

Jaffe și col. (1978) descriu, la un bătrîn de 74 ani, un varice localizat la nivelul discului optic fără modificări funcționale. Determinările angiofluorografice nu au putut preciza originea sa, ea fiind presupusă ca aparținînd venei centrale retiniene sau capului nervului optic.

Scanned with OKEN Scanner

Fig. 2.127. Bucle venoase prepapilare (A). „Varice" prepapilare (B).

Facomatozele papilare

Sub denumirea de facomatoză se grupează un număr de afecțiuni avînd unele corelații anatomoclinice, eredofamiliale și congenitale, cu interesarea țesuturilor de origine neuroectodermică și a elementelor vasculare.

Din grupa facomatozelor fac parte patru sindroame clinice :

– neurofibromatoza Recklinghausen ;

– scleroza tuberoasă Bourneville ;

– boala von Hippel-Lindau ;

– boala Sturge-Weber-Krabbe.

Primele două afecțiuni au o predominanță neuroglioblastică, iar ultimele două o predominanță angiomatoasă. Între aceste forme clinice se semnalează unele cazuri cu o simptomatologie de trecere.

Neurofibromatoza Recklinghausen

Afecțiunea constituie o polidisplazie complexă, eredofamilială congenitală, cu interesarea sistemului neuroectodermic. Modificările în dezvoltare apar în viața embrionară, apărînd de la naștere și determinînd modificări clinice mai tîrziu (Lesoutivier și col., 1976).

Clinic, afecțiunea se caracterizează prin modificări oculare, cutanate, neurologice și viscerale.

– Modificările oculare se integrează în cadrul modificărilor neuroectodermice difuze ale afecțiunii. Întreaga structură a ochiului și anexelor sale pot prezenta unele modificări patologice.

– Sistemul nervos periferic prezintă nevrom plexiform al pleoapei superioare sau un neurofibrom primitiv al orbitei, evidențiabil radiologic (lărgirea cadrului orbitar, mărirea găurii optice și fantei sfenoidale), flebografie și arteriografie orbitară pozitivă.

Sistemul nervos central poate fi afectat printr-un gliom de nerv optic. Tumora are o frecvență de 75% din tumorile nervului optic, din care 38% fac parte din boala Recklinghausen.

Scanned with OKEN Scanner

Diagnosticul clinic se integrează în diagnosticul gliomului nervului optic descris mai sus.

Alături de alte localizări oculare (conjunctivă, episcleră, scleră, cornee, iris sau corp ciliar, care pot prezenta noduli fibromatoşi sau hipertrofii ale nervilor) retina şi papila pot prezenta formaţiuni tumorale.

Oftalmoscopic acestea apar sub forma unor pete gri sau alb-gri, uneori chistice, localizate în straturile fibrelor nervoase, sub limitanta internă.

Angiofluorografic ele sînt evidenţiabile, nereprezentînd însă nici o impregnare cu fluoresceină (fig. 2.128).

În sprijinul diagnosticului modificărilor oculare un interes îl prezintă şi simptomatologia determinată de alte localizări :

– tegumentare (tumori cutanate, tumori nervoase subcutanate şi pigmentare) ;

– neurologice (forme periferice şi forme centrale) ;

– viscerale (osoase, toracice, digestive, urogenitale, endocrine).

Fig. 2.128. Boala Recklinghausen (noduli fibromatoşi retinieni). Angiofluorografie (Popescu şi Munteanu, 1980).

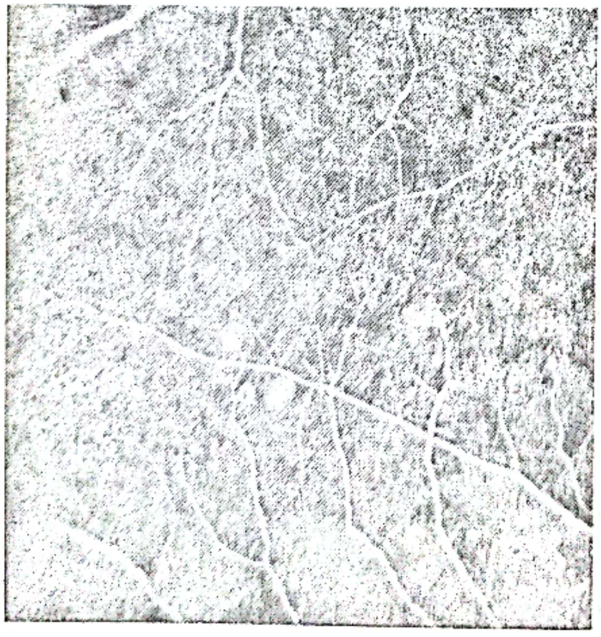

Scleroza tuberoasă Bourneville

Afecţiune congenitală din grupa facomatozelor ectoblastice (facomatoză neurogliomatoasă) cu transmitere autosomal dominantă) cu expresivitate variabilă.

În formele clinice complete afecţiunea prezintă modificări oculare, cutanate şi neurologice, viscerale şi vasculare.

Modificările oculare sînt constatate la nivelul papilei şi retinei. Localizările retiniene sînt sub forma unor formaţiuni facomatoase. Acestea se constată între vîrsta de 6 şi 25 de ani, într-o frecvenţă de 30–50% din cazuri. Oftalmoscopic apar sub forma unor pete rotunde sau ovale, alb-galbene, cu marginile neregulate, avasculare, cu suprafaţa uşor proeminentă, omogenă sau granulară. Situate înaintea vaselor retiniene şi cu o suprafaţă care nu depăşeşte jumătate diametru papilar (fig. 2.129).

Localizările papilare sau juxtapapilare au o suprafaţă mai mare (1,2 DP), mai mult sau mai puţin proeminente, nodulare sau verucoase, alb-galbene, strălucitoare, adesea pedunculate. Asocierea într-un număr frecvent de cazuri cu drusenul papilar face să se considere aceste formaţiuni ca o formă frustă a acestor facomatoze (François, 1974).

Restul modificărilor clinice au localizări diferite : tegumentare (adenoame sebacee, tumori fibromatoase cutanate, tumori mucoase, tumori periungheale – Koenen) ; neurologice (epilepsie în 80% din cazuri, tulburări mentale şi înapoiere intelectuală, calcificări intracraniene) ; viscerale (renale şi urogenitale, cardiace, pulmonare) ; vasculare (angiohamartom).

Scanned with OKEN Scanner

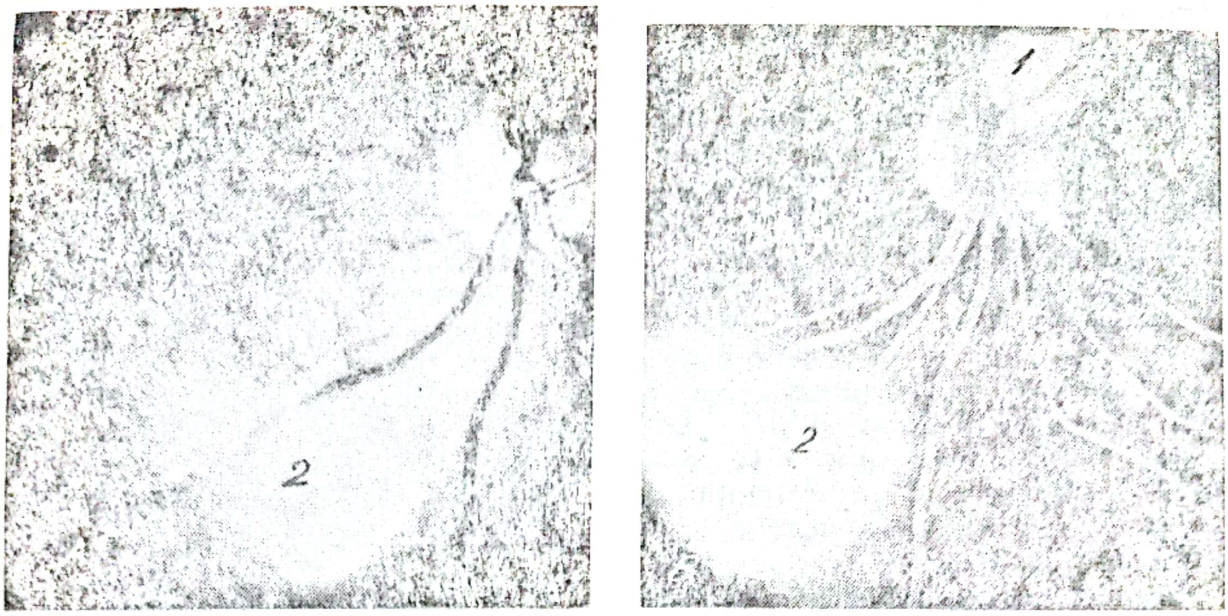

Fig. 2.129. Boala Bourneville. Retinografie (A). Angiofluorografie (B). Facom papilar (1); facom retinian (2).

Anatomopatologic fiecare localizare constituie o disgenezie particulară, angiofibrom cutanat, hamartom renal, tumoră cerebrală de origine glială. Facomul retinian, constituie o tumoră bine delimitată, cu o structură microscopică similară unui astrocitom cu celule mari, monstruoase, ovalare, globuloase, cu citoplasmă periferică, uneori vacuolizată, asemănătoare cu astrocitele gigante (fig. 2.130).

Angiomatoza von Hippel

Aceasta constituie o afecțiune cu caracter ereditar (20% din cazuri) cu transmitere autosomală dominantă cu expresivitate variabilă. Afecțiunea poate fi asociată cu localizări cerebrale, constituind boala von Hippel-Lindau (25% din cazuri) sau alte localizări viscerale (rinichi, pancreas, suprarenale).

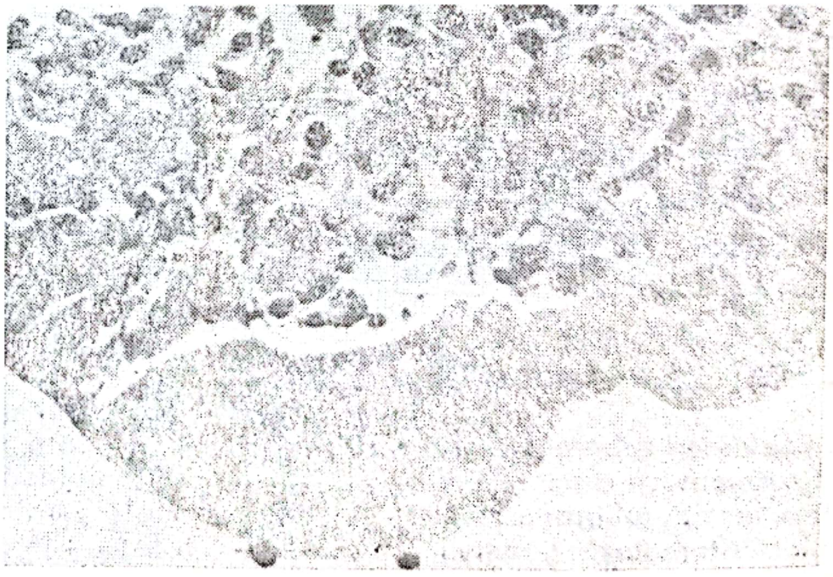

Fig. 2.130. Facom al papilei. Celule gliale fusiforme și celule mari monstruoase ovalare cu citoplasmă vacuolizată (Offret și col., 1974).

Scanned with OKEN Scanner

Oftalmoscopic, hemangioblastomul retinian este bilateral într-o treime din cazuri. Localizările lui pot fi la nivelul periferiei sau a papilei. Inițial se constată dilatări și tortuozități importante la nivelul unui cuplu de vase retiniene, localizate frecvent temporal. Vena și artera comunică periferic prin capilare dilatate, care formează angioblastomul. În fazele de debut acesta are aspectul unei pete roșii-portocalii, ovală sau rotundă, care ulterior se mărește ajungînd la 2–3 DP (fig. 2.131). În fazele avansate se constată exsudate în zona formațiunii angiomatoase. Angiofluorografia conferă informații diagnostice deosebite.

Din cele expuse mai sus rezultă că neurofibromatoza, scleroza tuberoasă și angiomatoza retinocerebrală formează împreună un grup de displazii care au o serie de caractere comune. În toate aceste afecțiuni există localizări retiniene, nervoase și viscerale, cu tendință proliferativă și caracter familial.

Dar în timp ce neurofibromatoza are în primul rînd o proliferare glială, aceasta trece pe al doilea plan în scleroza tuberoasă și este foarte scăzută în angiomatoza retinocerebrală. În schimb participarea mezodermică este foarte importantă în angiomatoză, destul de pronunțată în scleroza tuberoasă și minimă în neurofibromatoză (tabelul nr. 2.21).

TABELUL Nr. 2.21

PROLIFERAREA GLIALĂ MEZODERMICĂ ÎN FACOMATOZE

Proliferare	Neurofibromatoză Reklingausen	Scleroza tuberoasă Bourneville	Angiomatoză
Glială	+++	++	+
Mezodermică	+	++	+++

Scleroza tuberoasă este o spongioblastomatoză a sistemului nervos central, iar neurofibromatoza este o spongioblastomatoză a nervilor periferici.

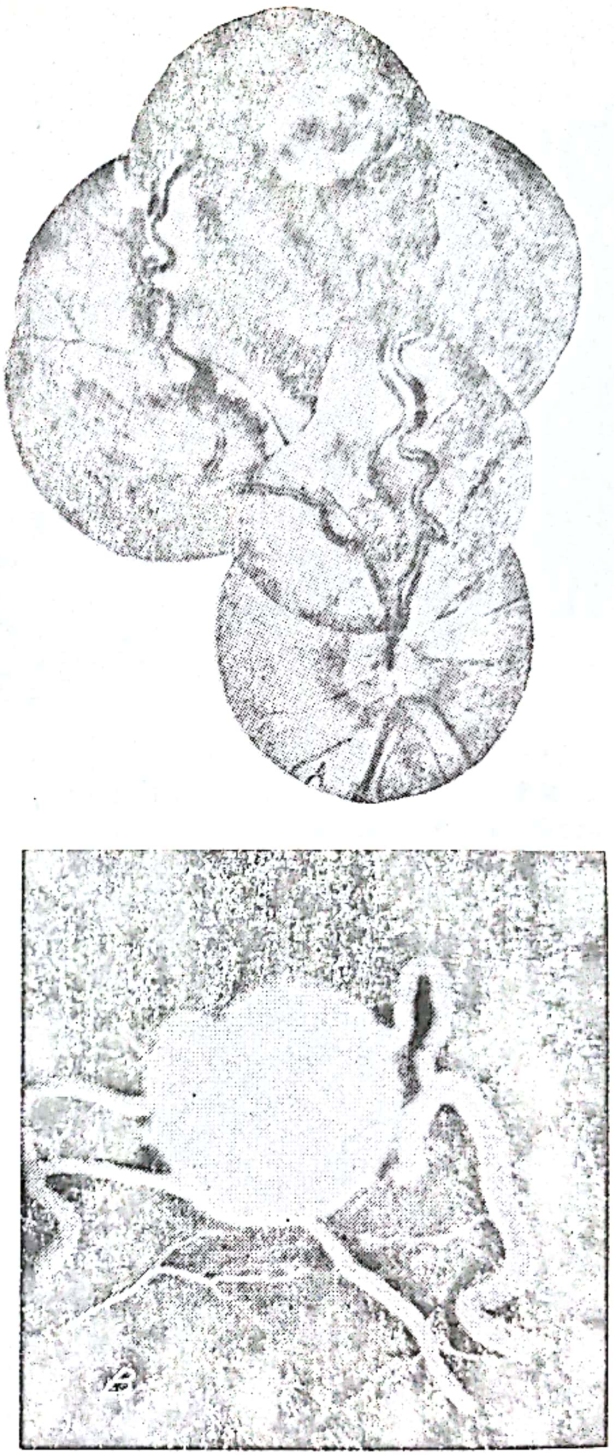

Fig. 2.131. Angiomatoză von Hippel. Retinografie (A). Angiofluorografie (B) (Munteanu, 1981).

Momentul displazic este mai primitiv în scleroza tuberoasă decît în neurofibromatoză, fapt care face să fie unele detalii diferite de structură histologică în aceste două afecțiuni.

Scanned with OKEN Scanner

Tumorile pigmentate ale papilei nervului optic

În literatură sînt descrise trei categorii de tumori pigmentate ale papilei nervului optic : melanocitomul, melanomul coroidei juxtapapilare, hiperplaziile şi tumorile epiteliului pigmentar din retina juxtapapilară.

Toate aceste categorii de tumori constituie aspectul oftalmoscopic de „tumoră neagră" a papilei. Întrucît majoritatea prezintă analogii clinice, dar în acelaşi timp şi diferenţieri histologice, problema unui diagnostic diferenţial şi a atitudinii terapeutice rămîne importantă şi adesea dificilă.

Melanocitomul

Melanocitomul reprezintă forma de tumoră pigmentată primitivă a papilei, fiind descrisă de Zimmermman şi Garron (1962). Localizată frecvent la nivelul papilei, formaţiunea a fost constatată şi în alte zone : coroidă, corp ciliar, iris. Analogiile sale clinice cu melanomul juxtapapilar, cît şi varietăţile clinice proprii, îngreunează diagnosticul diferenţial, motiv pentru care Bonamour şi col. (1968) consideră că un diagnostic de certitudine nu poate fi bazat decît pe trei considerente : clinice, histologice şi etiologice.

Avînd o predilecţie pentru rasa neagră şi fundurile de ochi puternic pigmentate, tumora prezintă o frecvenţă scăzută. În Japonia, Takahashi (1979) descrie un număr de 11 cazuri. La noi, Munteanu şi col. (1980) au comunicat 3 cazuri.

Criteriile de diagnostic clinic au oscilat în funcţie de cunoştinţele clinice şi histologice achiziţionate. Reese (1963) a stabilit, pentru prima dată, unele criterii clinice de diagnostic raportîndu-le în special la diagnosticul diferenţial cu melanosarcomul juxtapapilar : lipsa tulburărilor de acuitate vizuală ; suprafaţă şi proeminenţă mică ; culoare neagră ; uniformă ; lipsa decolării de retină juxtapapilară ; evoluţie staţionară ; corelaţii cu unele cazuri cu pigmentaţie accentuată. Acest tablou clinic poate fi întîlnit doar în unele cazuri tipice, cu localizări preliminare, simptomatologia putînd oscila însă în cazurile atipice, în special în cele cu localizări laminare sau postlaminare. Ţinînd cont de aceste elemente aspectul clinic al melanocitomului papilar este următorul :

— Lipsa tulburărilor vizuale. De cele mai multe ori tumora este descoperită în cursul unui examen oftalmoscopic. În unele cazuri, cu stadii evolutive avansate sau cu localizări laminare sau postlaminare, datorită comprimării fibrelor optice la acest nivel, pot apare modificări de acuitate vizuală şi cîmp vizual (strîmtorări concentrice, scotom central şi paracentral, mărirea petei oarbe).

— Suprafaţă mică, localizată la nivelul papilei, excentric (frecvent în cadranul inferotemporal), nedepăşind decît rar marginea papilei, şi fără a produce decolări retiniene în această zonă. Proeminenţă mică. Coloraţie neagră, densă şi uniformă (mai accentuată decît în melanosarcom). La suprafaţa tumorii nu se constată neovascularizaţie sau hemoragii.

— În cazurile atipice aceste aspecte clinice pot fi modificate : infiltraţii în regiunea juxtapapilară pe suprafeţe mai mari ; proeminenţa crescută în corpul vitros ; hemoragii peripapilare, edem papilar ; modificări ale pigmentaţiei (hipopigmentaţie).

Angiofluorografia prezintă următoarele caracteristici : hipofluorescenţa papilei (efect de mascare) în zona de localizare a tumorii (fig. 2.132) ; evidenţiere netă, prin contrast, a conturului tumorii ; lipsa tulburărilor de permeabilitate din partea patului ca-

Scanned with OKEN Scanner

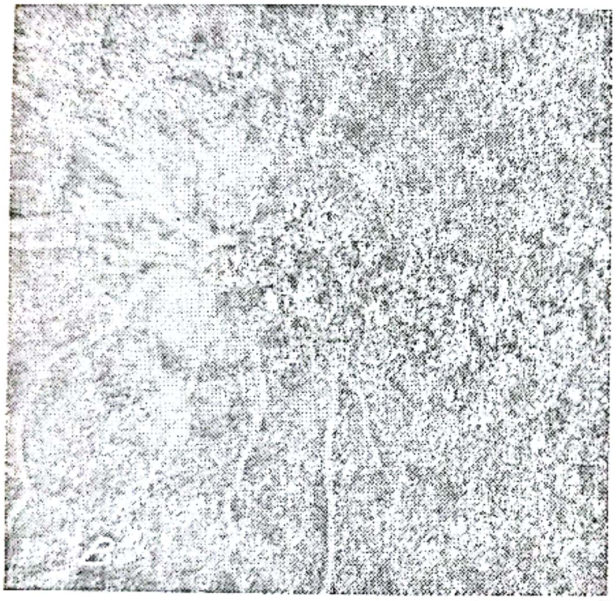

Fig. 2.132. Melanocitom al discului optic : localizare preliminară (A) ; localizare laminară (B) (după Munteanu și col., 1981).

pilar și peridiscal. În cazurile atipice, se pot constata tulburări de permeabilitate capilară atît la nivelul papilei, cît și peripapilar.

Modificările aspectului clinic dintre cazurile tipice și cele atipice sînt corelate cu diferența dintre localizările prelaminare și cele laminare sau postlaminare. În cazul tumorii dezvoltate în regiunea prelaminară, fibrele nervului optic nu sînt afectate datorită mobilității lor. În schimb, în tumorile localizate în regiunea laminară sau postlaminară, datorită compresiei exercitată de tumoră la nivelul septurilor nervului optic, au loc modificări degenerative ale fibrelor optice, cît și strîmtorări ale capilarelor sanguine.

Anatomie patologică. Originea histologică nu este precizată, argumentele oscilînd între o origine coroidiană (juxtapapilară) sau una primitivă papilară. După Shields (1978), tumora reprezintă o variantă a unui nev pigmentar benign, cu caracteristici clinice și histologice individualizate. Pînă de curînd se considera structura melanocitomului cu o uniformitate celulară și pigmentară, fără elemente de malignitate. Recent Juarez și Tso (1980), efectuînd un studiu în microscopie electronică asupra structurii melanocitomului, constată două tipuri de celule : un tip de celule predominant, rotunde cu un conținut bogat în melanină, cu diferențieri avansate, inactive metabolic, considerate celule de tip benign. Al doilea tip de celule au fost mai mici, fusiforme și mai puțin pigmentate. Ele prezentau un nucleu mare, proeminent, numeroase mitocondrii, reticul endoplasmic proeminent, ribozomi liberi. Aceste aspecte indică o activitate metabolică celulară activă, fapt care ar putea explica natura proliferativă a acestor tumori.

Evoluția afecțiunii este benignă, tumora nemodificîndu-și aspectul clinic decît foarte rar și pe durate de timp foarte lungi. În cazurile în care a fost efectuată enucleerea, nu s-au constatat recidive locale sau orbitare, cît și metastaze. În unele cazuri s-au constatat modificări accentuate de volum și tulburări funcționale pe o perioadă de timp mai scurtă.

Scanned with OKEN Scanner

Melanomul malign coroidian juxtapapilar

Posibilitatea invadării papilei de către un melanom malign juxtapapilar, deşi rară, poate fi constatată în unele cazuri. Invazia papilei are loc prin punctele de minimă rezistenţă, în special în zona în care membrana Bruch se termină, permiţînd astfel infiltrarea de către tumoră. Invadarea papilei poate avea loc la suprafaţă în formele tumorale tip „plat" sau la periferie, sub forma unui pedicul, cu extindere tumorală ulterioară. Histologic, tumora păstrează caracteristicile citologice şi pigmentare ale melanomului malign coroidian.

Diagnosticul clinic se bazează pe metodele de explorare specifice formelor de melanom malign coroidian (oftalmoscopie, ultrasonografie, retinografie în infraroşu, angiofluorografie etc.).

Aspectul oftalmoscopic este în funcţie de forma procesului patologic (tumorală sau difuză). În forma tumorală, formaţiunea este localizată la marginea papilei, acoperind uneori întreaga sa suprafaţă. Culoarea variază de la gri la gri-maron, fără a depăşi însă intensitatea melanocitomului. Proeminenţa în corpul vitros poate fi uneori importantă, amintind aspectul unei „ciuperci". La suprafaţa sa pot fi constatate vase de neoformaţie, hemoragii şi uneori „circulaţie dublă". Oricare ar fi zona cuprinsă din papilă, formaţiunea tumorală este extinsă şi în retina juxtapapilară, dînd un aspect de decolare de retină secundară (fig. 2.133).

În forma difuză nu se constată denivelarea suprafeţei papilare, aceasta prezentînd doar o pigmentaţie anormală, însoţită uneori de o degenerescenţă cistoidă a retinei. În unele cazuri modificările circulatorii de la nivelul papilei, datorită compresiei tumorale, pot simula un aspect de stază papilară.

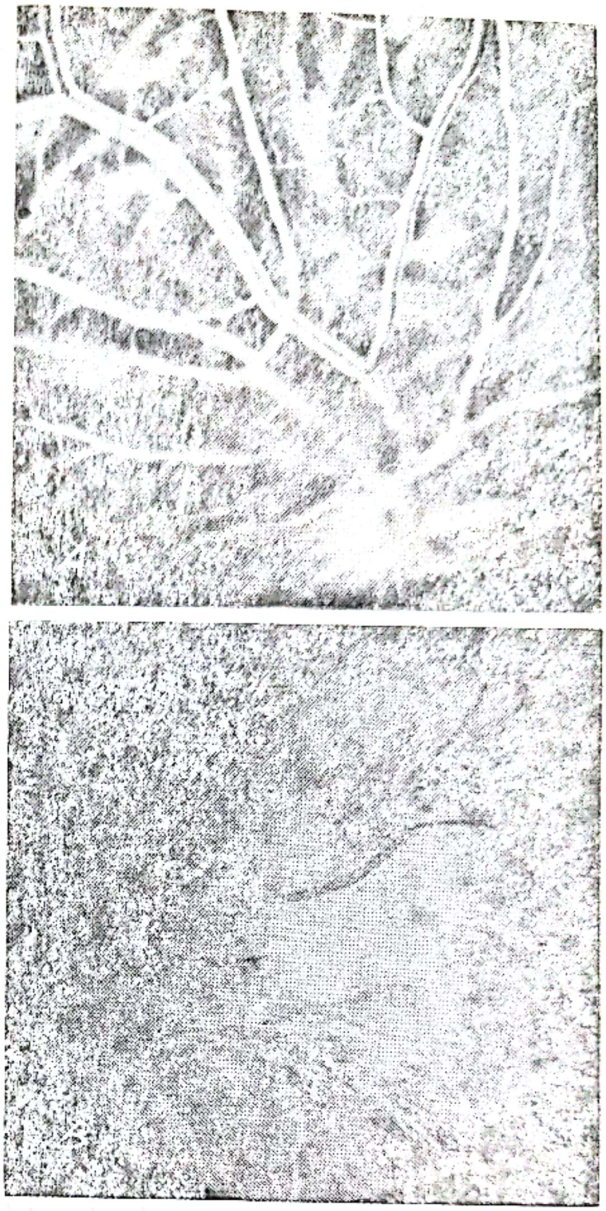

Fig. 2.133. Melanom malign coroidian juxtapapilar (variante clinice).

Aspectul clinic evolutiv, prin modificările rapide, atestă în scurt timp certitudinea diagnosticului.

Dintre metodele de examen paraclinic, ultrasonografia şi retinografia în infraroşu pot aduce rezultate concludente, cu deosebire în formele plate.

Scanned with OKEN Scanner

Angiofluorografia furnizează date în privința diagnosticului diferențial, metoda menținîndu-și particularitățile specifice melanomului malign coroidian : hiperfluorescență crescută în zona peridiscală și debut întîrziat la nivelul papilei. Vascularizație „dublă" ; puncte de hiperfluorescență și acumulări pigmentare diseminate ; difuziunea fluoresceinei în fazele tardive.

Hiperplaziile, tumorile și hamartomul epiteliului pigmentar juxtapapilar

Gruparea într-un singur subcapitol a celor trei categorii de afecțiuni este dictată de lipsa unei delimitări clinice și histologice ferme dintre acestea.

Pe de altă parte localizarea juxtapapilară implică adesea papila nervului optic, impunînd dificile probleme de diagnostic diferențial.

a) **Hiperplaziile epiteliului pigmentar.** Deși Reese (1963) descrie hiperplaziile epiteliului pigmentar și tumorile epiteliului pigmentar ca entități distincte, el nu a adus suficiente argumente clinice și histopatologice pentru a le diferenția. Din punct de vedere etiopatogenic, hiperplaziile epiteliului pigmentar se prezintă sub trei forme : secundare unui proces patologic (inflamator, traumatic), congenitale și primitive.

Aspectul oftalmoscopic similar între hiperplaziile și tumorile epiteliului pigmentar se caracterizează prin următoarele : formațiune localizată juxtapapilar, cu interesarea suprafeței papilare ; culoare gri-maron, cu aspect dens, bombat, compact ; dimensiuni variabile ; blocarea fluorescenței de fond cu lipsa tulburărilor de permeabilitate (fig. 2.134).

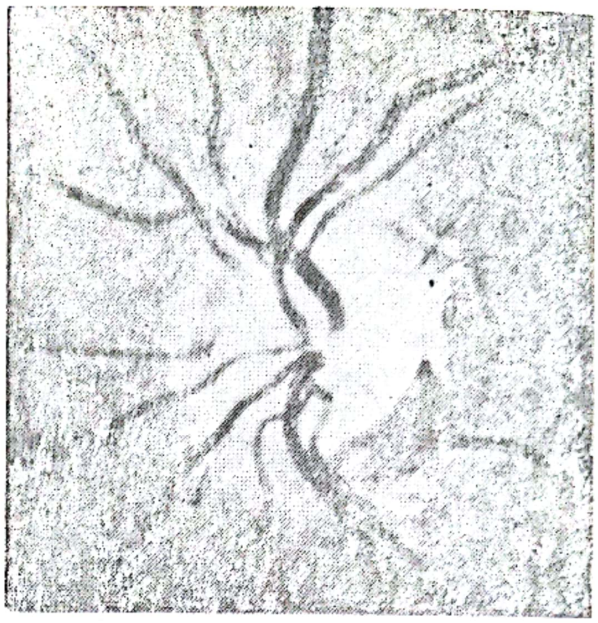

Fig. 2.134. Hiperplazia epiteliului pigmentar juxtapapilar.

Evoluția afecțiunii manifestată prin creșteri de volum poate fi rapidă, ducînd la confuzii cu melanomul juxtapapilar.

Vogel și col. (1973), revenind asupra unor aspecte privind hiperplaziile epiteliului pigmentar juxtapapilar, sintetizează aspectul clinic astfel : scăderea acuității vizuale cu mărirea petei oarbe ; culoare gri-maron spre negru ; proeminență mică, contur slab delimitat avînd în exterior un halou de culoare mai deschisă ; exsudate intraretiniene și vase de neoformație în retina adiacentă ; cute retiniene interpapilomaculare ; angiofluorografic se evidențiază uneori extravazate fluoresceinice.

b) **Hamartomul retinian juxtapapilar.** Prin implicațiile sale asupra papilei nervului optic și similitudinile clinice cu hiperplaziile și tumorile epiteliului pigmentar impune dificile probleme de diagnostic diferențial.

Termenul de hamartom a fost introdus de Albrecht (1904) și aplicat unui grup de tumori cu dezvoltare histolo-

Scanned with OKEN Scanner

gică neobișnuită (amestec anormal de țesuturi, din care unul prezintă o exacerbare neobișnuită).

În oftalmologie, afecțiunea este semnalată de Gass (1973) prin publicarea unui număr de 5 cazuri. Mac Lean (1976) totalizează din literatură un număr de 20 cazuri. La noi, Munteanu (1981) publică un caz.

Din punct de vedere clinic se constată următoarele aspecte : predilecție pentru sexul masculin ; instalarea tulburărilor vizuale cu debut la adultul tînăr ; localizări frecvente juxtapapilare, comparativ cu cele periferice. Oftalmoscopic, formațiunea tumorală are o proeminență redusă (1,5–2 dioptrii) ; zonă pigmentară (în pete), periferic și o zonă cu pigmentație mai redusă, de culoare gri-albastră, dispusă central ; glioză retiniană ; vase retiniene tortuoase ; membrane preretiniene ; cute retiniene ; modificări chistice secundare și hemoragii. Angiofluorografia (fig. 2.135) evidențiază mascarea fluorescenței coroidiene în zonele periferice ale formațiunii (hiperplazii ale epiteliului pigmentar,

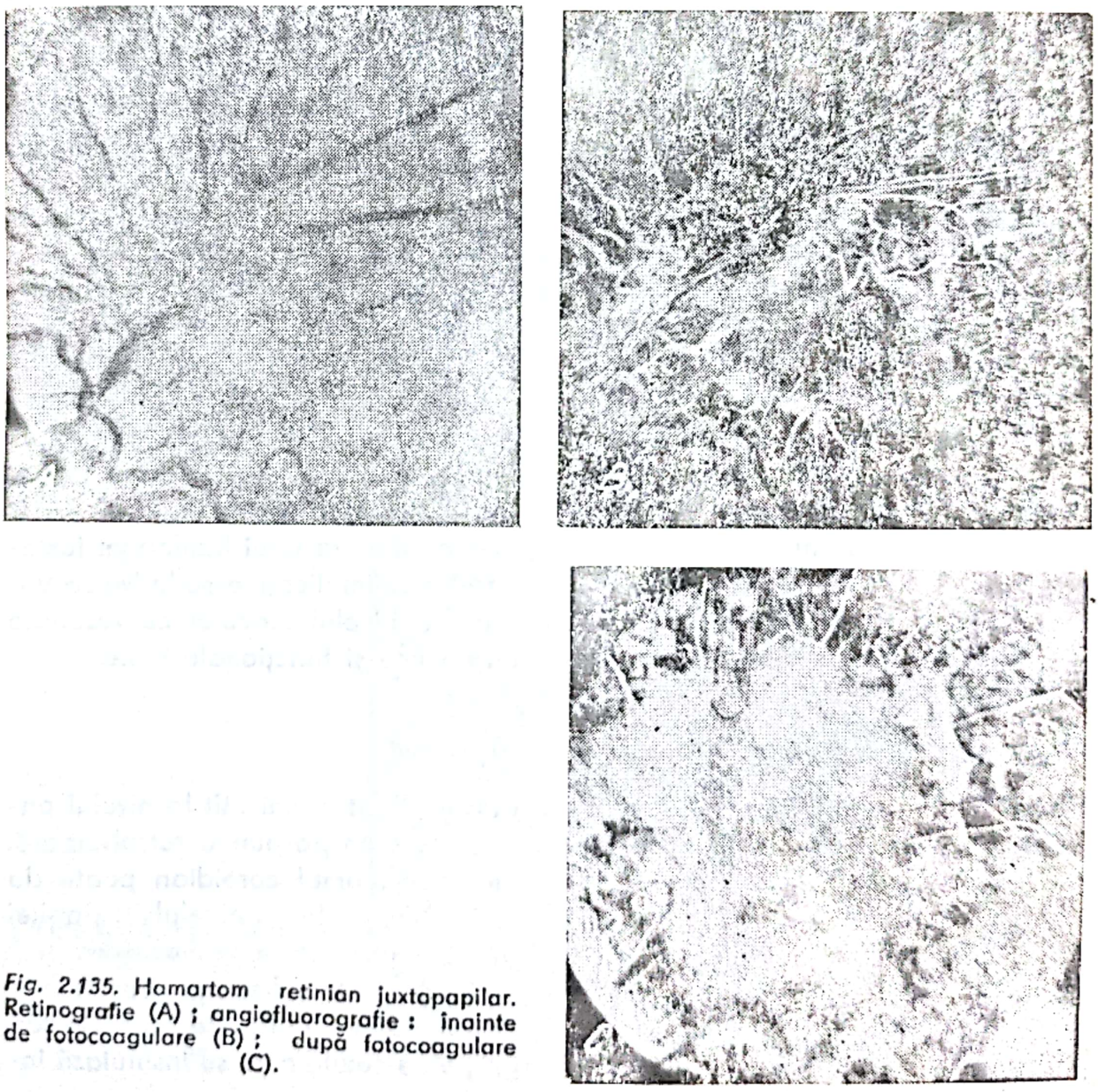

Fig. 2.135. Hamartom retinian juxtapapilar. Retinografie (A) ; angiofluorografie : înainte de fotocoagulare (B) ; după fotocoagulare (C).

Scanned with OKEN Scanner

hemoragii) ; evidenţierea calibrului şi modificărilor de traiect vascular retinian. În zona centrală (hipopigmentată) se evidenţiază reţeaua vasculară capilară patologică, sub forma unei „crizanteme" cu intense tulburări de permeabilitate.

Examenele histologice efectuate (Cardel şi col., 1961 ; Juarez şi Tso, 1980 ; Machemer, 1964 ; Shields, 1980) consemnează lipsa unei delimitări tumorale ferme, cu infiltrare în retina adiacentă, proliferări ale celulelor epiteliului pigmentar, modificări de calibru şi structură parietală a capilarelor sanguine, transformări fibrogliale cu remanieri secundare ale straturilor retiniene profunde, caracter benign al straturilor histologice.

Laqua şi Wessing (1979) publică 6 cazuri pe care le consideră malformaţii congenitale ale epiteliului pigmentar. Autorii susţin că pentru tumorile juxtapapilare ale epiteliului pigmentar inclusiv a hamartomului epiteliului pigmentar sînt caracteristice următoarele aspecte : procese de gliază intense, dezorganizarea retinei, extinderea epiteliului pigmentar anterior (în straturile profunde ale retinei), semne de activitate proliferativă. Spre deosebire de acestea, hiperplaziile epiteliului pigmentar prezintă o retină mai organizată, lipsa extinderii epiteliului pigmentar în straturile anterioare ale retinei şi a fenomenelor proliferative, degenerarea celulelor fotosensibile.

După părerea noastră argumentele clinice şi histopatologice aduse de autori nu sînt complete. Totodată ele au doar o importanţă teoretică. Importantă este problema diagnosticului diferenţial, întrucît un diagnostic precis poate evita o terapeutică extremă (enucleerea) în cazul confuziei cu melanomul malign coroidian. În ordinea importanţei diagnosticul trebuie efectuat cu melanomul malign coroidian, melanocitomul discului optic, nevul coroidian, hepertrofia epiteliului pigmentar, hemangiomul juxtapapilar, retinoblastomul, leziunile postinflamatorii şi posttraumatice.

Atitudinea terapeutică este conservatoare. În cazul în care hamartomul afectează funcţia vizuală, prin extindere masivă spre papilă sau spre maculă, poate fi efectuată fotocoagularea.

Noi am efectuat (Munteanu, 1981) fotocoagularea unui hamartom juxtapapilar cu implicaţii exsudative secundare la nivelul maculei cu rezultate anatomice şi funcţionale bune.

Tumori metastatice

Sînt menţionate tumori metastatice la nivelul nervului optic. Cel mai frecvent se întîlnesc metastaze carcinomatoase cu aspect de nevrită retrobulbară. Ele sînt descoperite la necropsie în carcinomatoze generalizate. Walsh (1957) citează metastaze de la un cancer gastric. Metastaze sarcomatoase se pot întîlni atît la nivelul papilei cît şi în porţiunea retrobulbară. Melanosarcomul coroidian poate da metastaze la nivelul papilei (fig. 2.136).

Retinoblastomul se poate extinde la nivelul papilei. În aceste cazuri se văd grupe de celule care se insinuiază în-

Scanned with OKEN Scanner

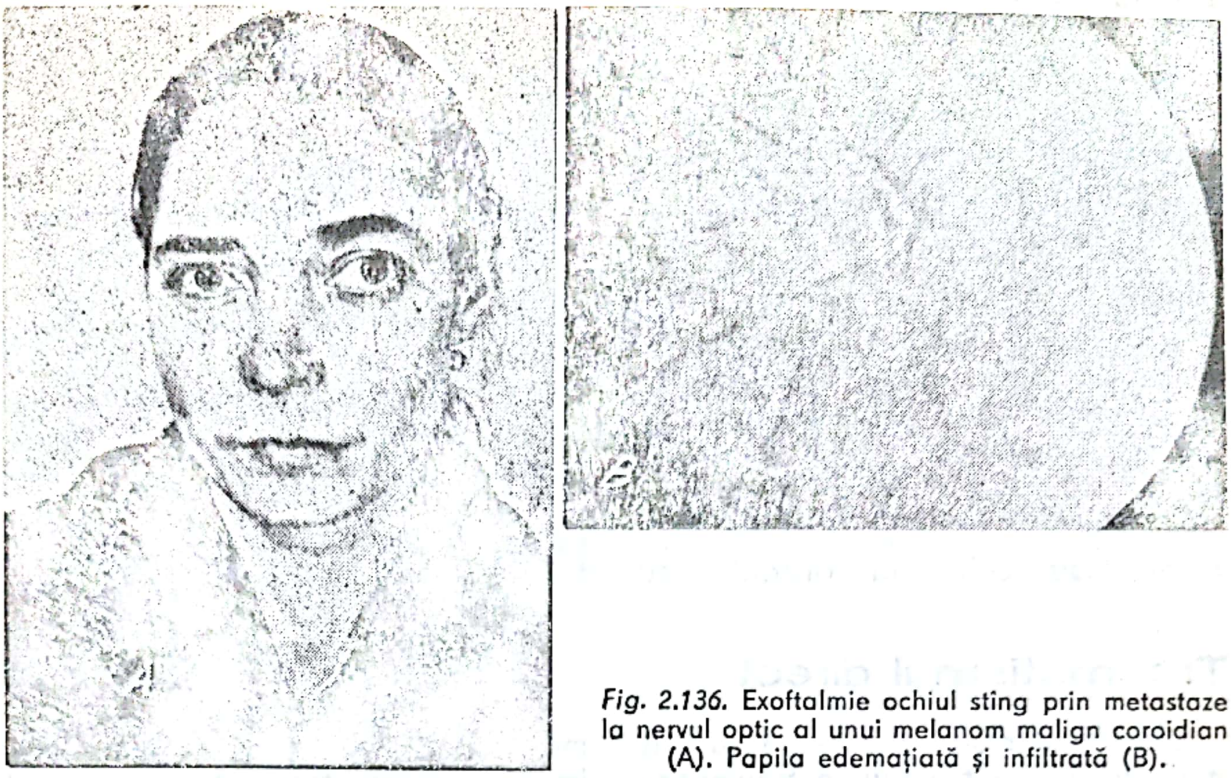

Fig. 2.136. Exoftalmie ochiul sting prin metastaze la nervul optic al unui melanom malign coroidian (A). Papila edematiată şi infiltrată (B).

tre epiteliul pigmentar şi membrana Bruch. Se afirmă că fotocoagularea ar produce distrugerea membranei Bruch şi aceasta ar favoriza invadarea coroidei de către celulele tumorale. Extinderea tumorii se face prin continuitate pe traiectul vaselor, al nervilor şi de aici a tecilor meningeale cu apariţia celulelor tumorale în spaţiul subarahnoidian aşa cum am întîlnit şi noi în una din observaţii (fig. 2.137). Astfel se explică apariţia metastazelor la formaţiunile cerebrale de la baza craniului.

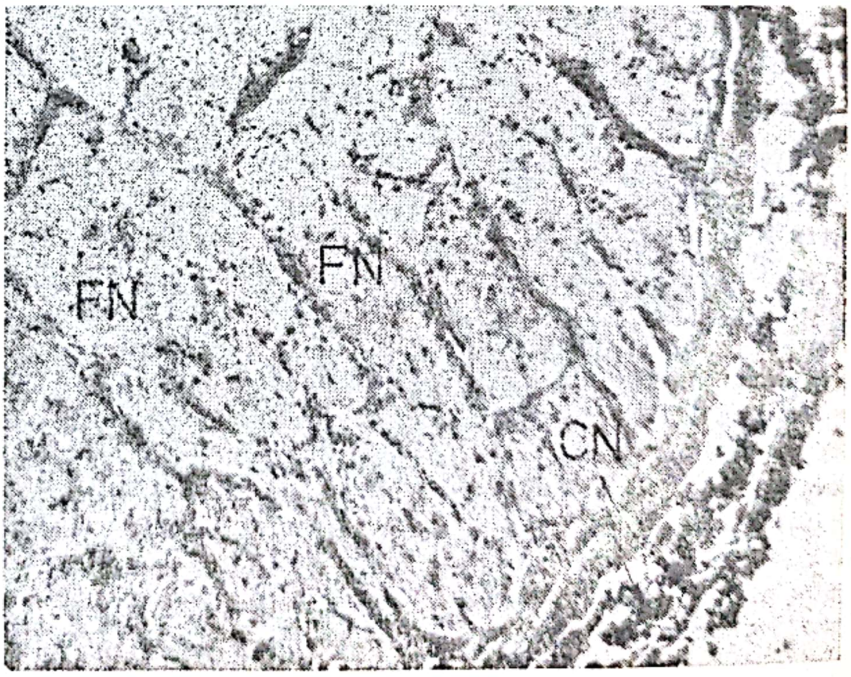

Fig. 2.137. Retinoblastom cu metastaze la nivelul nervului optic. FN — fascicule nervoase ; CN — celule neoplazice în tecile meningeale.

Scanned with OKEN Scanner

Neuropatia optică traumatică

Traumatismele nervului optic pot fi directe şi indirecte. Traumatismul direct se produce prin penetrarea unui agent vulnerabil, ascuţit prin orbită. Traumatismul indirect are loc în leziuni orbitare, faciale, craniene sau chiar la distanţă cu lezarea nervului optic prin fragmente osoase.

Frecvenţa traumatismului nervului optic reprezintă 1,5% din totalul traumatismelor craniene. În ultimii doi ani, din 6 000 bolnavi internaţi au fost constatate 9 traumatisme de nerv optic (0,15%).

Traumatismul direct

Lezarea nervului optic este cu atît mai gravă cu cît acţiunea traumatismului este mai complexă. Concomitent se întîlnesc leziuni musculare, vasculare şi nervoase. Subiectiv, bolnavul acuză, după traumatism, o diminuare sau pierdere completă a vederii la unul din ochi. Pupila este în midriază, imobilă la lumina zilei, dar cu reflexul consensual păstrat. Cele 9 observaţii ale noastre sînt ilustrate în tabelul nr. 2.21.

Oftalmoscopic papila poate fi normală (obs. 1) sau atrofică (obs. 2, 5, 7). Uneori din cauza hemoragiilor retinovitreene, fundul de ochi nu se luminează (obs. 9). Oricare ar fi aspectul oftalmoscopic, lezarea nervului duce la atrofie optică, mai mult sau mai puţin rapidă, în funcţie de sediul leziunii raportat la papilă.

Leziunile nervului optic pot fi sistematizate în trei categorii mari :

a) *Tulburări imediate şi definitive.* Nervul optic este secţionat, sfîşiat sau comprimat. Aceste posibilităţi pot coexista în acelaşi moment patologic sau să fie izolate. Vederea este pierdută de partea lezată cu reflexul fotomotor direct absent. Oftalmoscopic imediat după traumatism aspectul este normal, dar după 3 săptămîni, se constată atrofia optică simplă (fig. 2.138).

În cazul în care pachetul vascular este lezat, oftalmoscopic se constată un aspect al sindromului de anemie a retinei, asemănător emboliei de arteră centrală. În cazul cînd nervul optic este lezat numai în parte, apar deficite de cîmp vizual.

b) *Tulburări imediate, dar urmate, în parte, de vindecare.* Ele sînt datorită comprimării prin hematom al orbitei, al tecii nervului optic sau unui hematom intracranian. Oftalmoscopic se constată hemoragii retiniene. Aspect de obliterare de venă centrală, tulburări vasomotorii sau edematoase ale papilei şi mai tîrziu decolorări papilare cu mobilizări pigmentare pe papilă sau peripapilare.

c) *Tulburări de vedere survenite mult timp după traumatism.* Acestea ridică unele probleme, cu deosebire din punct de vedere medicolegal. Se pot explica prin fenomene de degenerare, care survin în urma hemoragiilor

Scanned with OKEN Scanner

TABELUL Nr. 2.21

TRAUMATISMELE DE NERV OPTIC
(1979–1980)

Nr. crt.	Bolnav sex virstă	Diagnostic	Clinic	Acuitate	Oftalmoscopic
1.	G.N.; B. 18 ani	Traumatism direct, ochiul sting	Plagă palpebro-orbitară cu secțiunea N.O.	VOS = O	Oftalmoscopic inițial normal. Puls venos spontan. Atrofie optică după 3 săpt.
2	B.A.; B. 45 ani	Traumatism direct, ochiul sting	Plagă palpebrală, retinopatie traumatică, glaucom secundar	VOS = PMM	Papilă decolorată, fără excavație. Rupturi coroidiene. Leziuni atrofice coriioretiniene
3	C.I.; B. 48 ani	Taumatism indirect, ochiul sting	Contuzie forte regiunea frontală stg.	VOS = PMM	Atrofie optică simplă
4	P.M.; B. 35 ani	Traumatism indirect, ochiul drept	Accident cu tractorul. Paralizie facială stingă	VOD = O	Atrofie optică simplă (OD)
5	T.M.; B. 17 ani	Traumatism direct, ochiul drept	Plagă palpebro-orbitară cu secțiunea N.O.	VOD = O	Atrofie optică simplă
6	D.I.; B. 67 ani	Traumatism indirect, ochiul drept	Fractura malarului cu interesarea planșeului orbitei	VOD = O	Atrofie optică simplă
7	I.Gh.; B. 18 ani	Plagă palpebrală, corp străin orbitar ochiul drept	Fractura marginii inferioare a orbitei (explozie)	VOD = O	Edem ischemic papiloretinian. Hemoragii retiniene, atrofie optică (2 săpt.)
8	I.M.; B. 35 ani	Traumatism indirect	Traumatism reg. front. accident.	VOD = O	Atrofie optică simplă
9	M.M.; B. 58 ani	Traumatism direct	Plagă orbitară (corn de bou)	VOS = O	Hemoftalmie. Rupturi coroidiene. Atrofie optică

interstițiale ale nervului, a calusului care se formează ulterior. O eschilă osoasă poate să nu lezeze nervul imediat, dar cicatricea periostală sau fenomenele de meningită localizată îl strangulează prin bride arahnoidiene.

Corpii străini ai papilei și nervului optic. Un corp străin poate să ajungă pînă la papilă și să se fixeze pe papilă sau să pătrundă în profunzimea nervului optic. Cecitatea poate rezulta prin lezarea vaselor centrale a retinei.

Oftalmoscopic alături de atrofia optică se văd hemoragii retiniene și edem al papilei. Toleranța corpului străin este în funcție de compoziția sa chimică, septicitate, volum, forță de pătrundere și distrucțiile provocate.

Scanned with OKEN Scanner

Fig. 2.138. Atrofie optică prin secțiunea nervului optic.

Corpii străini septici determină reacții inflamatorii cu proliferare glială importantă, simulînd o neoformație papilară care proemină cu 5–6 dioptrii.

Examenul radiologic permite localizarea corpului străin profund, atunci cînd nu este văzut la nivelul papilei. Examenul cîmpului vizual precizează gradul și întinderea fasciculului lezat.

Tratamentul constă în extracția imediată a corpului străin, cînd există reacție inflamatorie orbitară însoțită de dureri, exoftalmie, cu limitarea mișcărilor globului ocular, cît și apariția reacției meningeale. Uneori în absența acestor elemente intervenția poate fi totuși indicată întrucît persistența corpului străin în orbită poate determina infecții tardive. Acest pericol se mărește atunci cînd corpul străin a traversat orbita și se găsește în sinusuri sau în cazul unor fracturi multiple cu eschile osoase.

Lezarea nervului optic în intervenții rinologice. Cura radicală a unei pansinuzite, după tehnica lui De Lima, poate fi urmată de cecitate. Prin chiuretarea oarbă a etmoidului și sfenoidului, utilizînd ca reper os planum se poate depăși cadrul sfenoetmoidal cu perforarea lamei papiracee a etmoidului și lezarea nervului optic. Se produce concomitent enoftalmie prin lezarea filetelor simpatice, paralizie de III, IV, leziunea nervului nazal și cecitate.

Smulgerea nervului optic. Se întîlnește în traumatisme orbitare grave ca urmare a pătrunderii în orbită, transconjunctival sau transpalpebral, a unui corp străin voluminos și ascuțit (corn de bou, umbrelă, baston de schi). Smulgerea nervului optic se produce la nivelul papilei, punct slab al trunchiului nervos, nervul optic fiind mai subțire la traversarea canalului scleral.

Se produce o rotare forțată și o distorsie brutală a nervului cu creșterea bruscă a presiunii intraorbitare și proiectarea înainte a globului ocular. Mărirea conținutului orbitar, prin prezența corpului străin, constituie de asemenea un factor important în mecanismul complex de avulsie a nervului optic. Studii histologice au arătat rezistența mare a durei mater și în unele cazuri s-a constatat că nervul este smuls înăuntrul tecilor. În alte cazuri au fost găsite smulse și tecile. Urmările leziunii papilare sînt condiționate de întinderea leziunii, de forța de pătrundere a agentului contondent și de reacțiile locale. S-au descris cazuri în care acuitatea vizuală nu a fost total compromisă și au rămas numai unele defecte de cîmp vizual.

Nervul fiind menținut fix la nivelul lamei criblate, se rupe parțial sau total. În unele cazuri se menționează o ruptură a lamei criblate, aceasta constituind un punct slab, deoarece nu este alcătuită decît din 1/3 din numărul fibrelor sclerale. Oftalmoscopic, după resorbția hemoragiilor, se constată o excavație largă papilară în care nu se mai recunoaște emergența vaselor centrale (fig. 2.139).

Scanned with OKEN Scanner

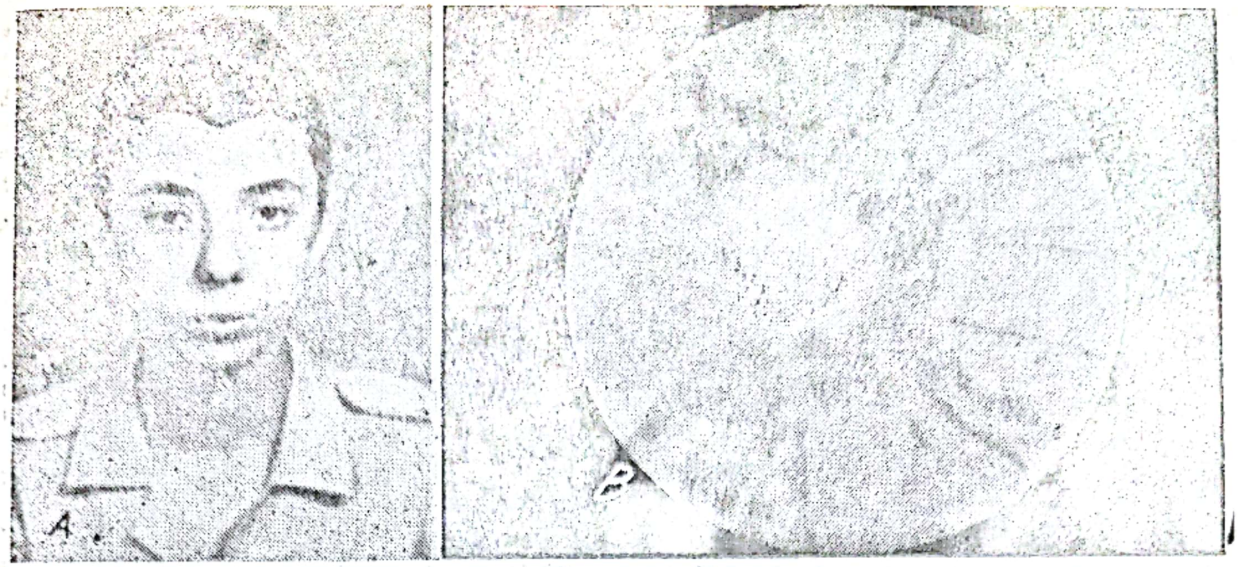

Fig. 2.139. Avulsia nervului optic. Exoftalmie OD cu deplasarea globului în jos și în afară prin introducerea accidentală a degetelor în spatele globului la un joc de handbal (A); dezinserția papilei cu excavație albă central. La periferia papilei vasele retiniene secționate (B).

Traumatismul indirect

Este mai frecvent întîlnit. Turner (1943), analizînd 1 550 de traumatisme craniene, arată că frecvența lezării nervului optic este a treia după aceea a nervului olfactiv și facial. În cazuistica lui Davidson, din 42 traumatisme indirecte ale nervului optic, 12 erau bilaterale.

Traumatismul indirect este produs în fracturi frontale cu interesarea regiunii sprîncenoase. Nervul optic poate fi rănit în toate fracturile orbitei (directe, indirecte, fracturi prin contra șoc și prin înfundare). Partea superioară a canalului optic fiind intim aderentă cu periostul și tecile nervului, poate fi lezată mai des în caz de fractură (fig. 2.140).

Mai rar, lezarea nervului optic se produce prin traumatisme temporale, occipitale, faciale (fig. 2.141). Uneori cecitatea se constată în ochiul contralateral, în relație cu sediul traumatismului, de cele mai multe ori cu pierderea cunoștinței.

Fig. 2.140. Traumatism frontal sting. Atrofie optică.

Semnele pupilare și oftalmoscopice nu diferă de acelea produse prin lezarea directă a nervului optic. Deficitul vizual este imediat și complet, cu

Scanned with OKEN Scanner



Fig. 2.141. Traumatism facial cu fractura marginii inferioare a orbitei drepte. Atrofie optică. Gaură optică fără modificări (A, B).

pierderea reflexului fotomotor direct, dar cu păstrarea celui consensual. Atunci cînd se produce un simplu hematom, care se resoarbe în zilele următoare, recuperarea vederii poate fi posibilă.

Anatomopatologic, Walsh şi Lindenberger (1962), studiind 140 traumatisme ale nervului optic, constată leziuni primare şi secundare :

– leziuni primare (hemoragii intraoptice la nivelul nervului sau ale tecilor în porţiunea intracanaliculară sau intracraniană ; dilacerări ale nervului optic sau ale tecilor ; necroză contuzivă cu pierderea bruscă a vederii) ;

– leziuni secundare, considerate ca urmare a postedemului sau tulburărilor vasculare (edem cu tumefierea nervului şi strangularea în canalul optic ; necroză secundară a unor hematoame ; ramolisment cu infarct al nervului determinat de tromboze vasculare).

Patogenic, dilacerarea nervului intracanaliculară este explicată de faptul că, în timp ce nervul este fixat înăuntrul canalului optic, de peretele osos, el este mobil la nivelul orificiului orbitar. În această situaţie nervul este uşor comprimat prin edem şi hemoragie. Oricum, edemul şi leziunile vasculare sînt acelea care determină scăderea ireversibilă a vederii. În unele cazuri, explorarea canalului optic arată prezenţa unui calus osos în forma unor fracturi minime ignorate. Procesele de arahnoidită şi gliază reactivă explică în unele cazuri deficitele vizuale apărute tardiv. Tomografia cu tehnici cicloidale sau în spirală a adus în ultimul timp unele clarificări diagnostice.

Tratamentul diferă în funcţie de gradul şi întinderea leziunilor. Ham-

Scanned with OKEN Scanner

mer și Ambos (1971) opiniază pentru explorarea transfrontală urgentă. În 15 traumatisme optice au obținut ameliorări după deschiderea tecilor nervului optic cu evacuarea colecției hemoragice în 5 cazuri. De asemenea este indicată intervenția în cazurile în care vederea începe să scadă la cîteva zile de la traumatism, deși rezultatele nu sînt cele scontate. Concepția de a nu se interveni imediat este împărtășită însă de majoritatea autorilor (Seitz, 1963 ; Comberg, 1968) și este justificată atunci cînd : bolnavul este inconștient și starea generală nu permite explorarea nervului optic ; dacă deficitul vizual a apărut imediat după traumatism cu areflexie pupilară, se recomandă așteptarea de cîteva zile în vederea posibilității unei recuperări funcționale primare, fără intervenție chirurgicală.

În cazul unor leziuni radiologice bine individualizate, cu apariția unor deficite vizuale în primele zile de la traumatism, decompresiunea nervului optic poate da rezultate. Calea de abord diferă în funcție de întinderea leziunilor, cu trepanarea canalului optic pe cale transfrontală (M. Rusu, 1975 ; G. Săndulescu, 1975), transetmoidală (Fukado, 1971), sau ablația pe o porțiune a canalului optic pînă la 2/3 din întinderea sa (Steimler și col., 1973).

Atrofia optică în sindromul Purtscher

Un sindrom ischemic neuroretinian poate să apară în traumatismele grave toracice. Angiopatia traumatică Purtscher se caracterizează prin edem retinian de stază, căruia îi urmează apariția de exsudate localizate în vecinătatea marilor vase, între mac ulă și papilă, alternînd cu hemoragii în flacără, de diferite mărimi. Vasele sînt dilatate, iar tulburările vizuale sînt direct proporționale cu leziunile nervului optic. Se produce un spasm arterial la nivelul nervului optic și al retinei. Consecutiv leziunilor ischemice apar tulburări vasculare cu o creștere a permeabilității capilare și consecutiv apariția de edem, exsudate și hemoragii. Atrofia optică este secundară sindromului de ischemie traumatică și reprezintă forma majoră a sindromului Purtscher (fig. 2.142).

Același mecanism este explicat prin sindromul de hipertensiune hidrostatică la piloții care catapultează în spațiul supersonic și prezintă uneori pierderea cunoștinței cu apariția de mici hemoragii și exsudate retiniene. Leziuni asemănătoare au fost descrise de Leopold (1975) prin pierderea rapidă a altitudinii cu helicopterul, la piloții de vînătoare sau la alpiniști (François, 1976).

Artofii optice în traumatisme perinatale

Craniul copilului în timpul nașterii este supus la o forță deformantă puternică ; chiar atunci cînd nașterea este normală, dar mai ales atunci cînd există o distocie de cap sau bazin. Chiar dacă compresiunea exercitată asupra craniului se efectuează progresiv aceasta poate fi totuși nocivă. Se menționează rupturi ale venelor perisagitale, rupturi și obstrucții a sinusurilor laterale, a venelor profunde tributare, venei Galen sau a sinusului longitudinal. Toate aceste leziuni se manifestă prin hemoragii cerebrale. Se apreciază că 48% din noii născuți morți prezintă hemoragii

Scanned with OKEN Scanner

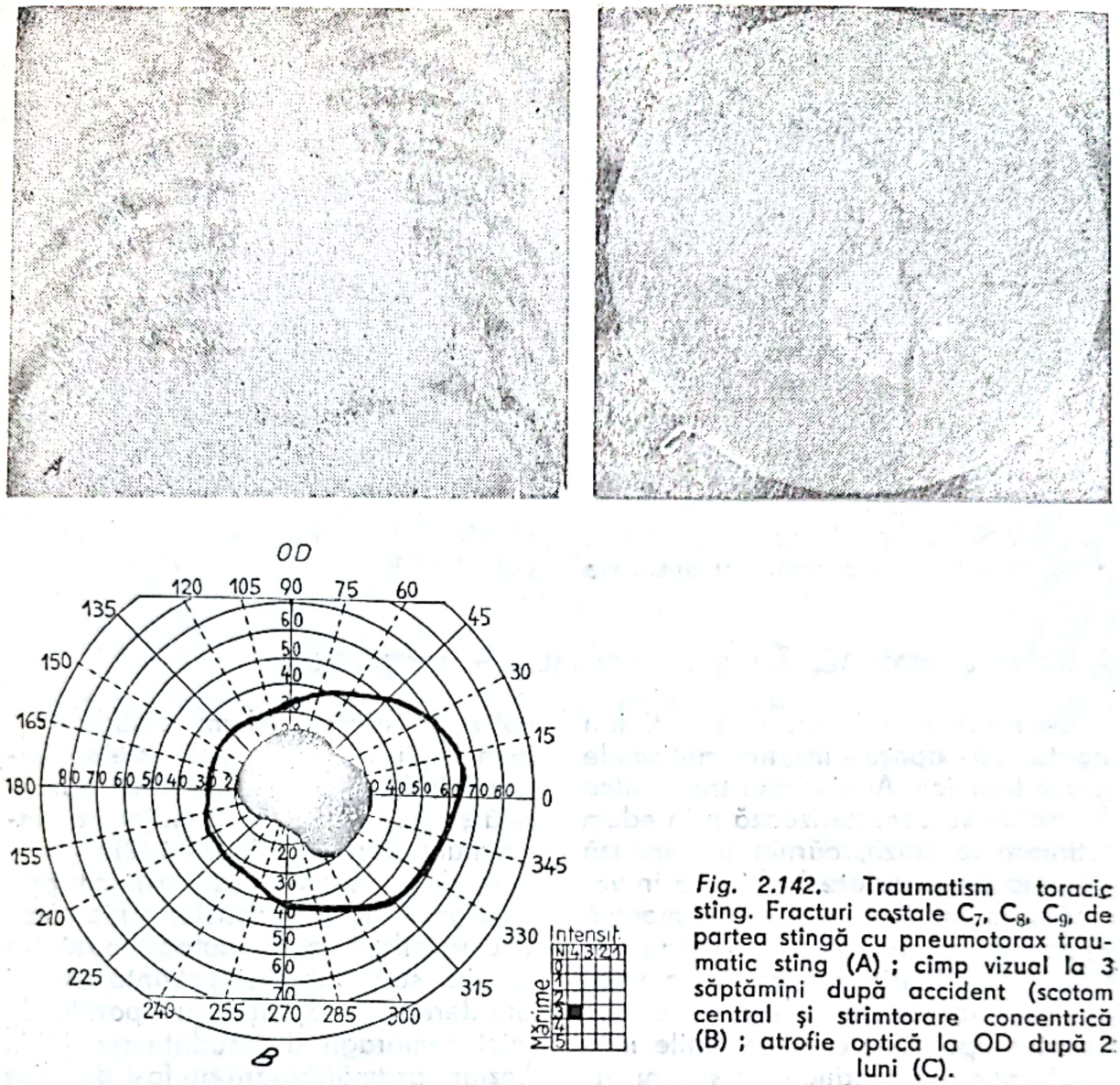

Fig. 2.142. Traumatism toracic stîng. Fracturi costale C_7, C_8, C_9, de partea stîngă cu pneumotorax traumatic stîng (A) ; cîmp vizual la 3 săptămîni după accident (scotom central şi strimtorare concentrică (B) ; atrofie optică la OD după 2 luni (C).

cerebrale şi 10% din restul noilor născuţi. Aceste traumatisme pot determina episoade grave de anoxie şi hipoxie accentuate de o apnee neonatală prelungită sau de o apnee temporară cardiacă. Nu este exclus ca un număr de atrofii optice să fie determinate de traumatisme survenite în cursul naşterii. Edemul papilar este mai rar întîlnit. În hemoragii a tecilor nervului optic papila apare albăstruicenuşie. Atrofia optică poate să fie uni sau bilateral. Mai frecvent se poate întîlni însă o cecitate corticală. După naştere traumatismele craniene la copil se manifestă cu hematom subdural. Ele pot fi urmarea unor traumatisme accidentale sau să survină ca urmare a unor lovituri premeditate (sindromul copilului bătut). Atrofia optică este în general rară, mai frecvent fiind cecitatea occipitală (Maione, 1979).

Scanned with OKEN Scanner

Neuropatia optică atrofică

Din grupa neuropatiilor optice atrofice prezentăm „neuropatia optică atrofică ereditară primitivă".

Referindu-se la atrofiile optice ereditare, François (1977) departajează două categorii :

– atrofii optice ereditare secundare : afecțiunilor neurologice (eredoataxia, paraplegia spastică, leucodistrofia), malformațiilor craniene (oxicefalia, osteoporoza) ;

– atrofii optice ereditare (aparent) primitive.

Elementul comun al atrofiilor optice primitive îl reprezintă atrofia optică de natură ereditară. Afecțiunile se pot asocia cu manifestări neurologice sau pot evolua numai sub formă de atrofie optică.

Atrofia optică ereditară primitivă prezintă mai multe forme clinice :

– sindromul optico-oto-diabetic ;
– atrofia optică Behr ;
– atrofia optică cu ereditate autosomală recesivă ;
– atrofia optică cu ereditate legată de sex ;
– atrofia optică juvenilă cu ereditate dominantă ;
– atrofia optică Leber.

Sindromul optico-oto-diabetic

Sindromul a fost descris de Wolfram (1938), fiind pînă în prezent comunicate peste 150 de cazuri.

Din punct de vedere clinic sindromul este constituit din simptome principale, secundare și asociate.

Atrofia optică bilaterală de tip primitiv. Debutează la vîrsta de 2–24 ani, cu o frecvență crescută înainte de 15 ani. Scăderea acuității vizuale se accentuată rapid, neproducînd însă în final cecitate. Cîmpul vizual prezintă strîmtorări concentrice, iar simțul cromatic este modificat (discromatopsii cîștigate în ax verde-roșu).

Diabet zaharat juvenil, cu debut între vîrsta de 2 și 18 ani, frecvent înaintea vîrstei de 10 ani. De multe ori diabetul este constatat înaintea atrofiei nervului optic.

Diabet insipid (în unele cazuri).

Surditate neurogenă. Pierderea auzului este bilaterală, simetrică, adesea parțială, la început doar pentru tonurile înalte. Hipoexcitabilitatea vestibulară poate fi prezentă sau poate lipsi. De obicei surditatea progresează, iar în unele cazuri poate lipsi.

Alte anomalii oculare : cataractă, migrări pigmentare cu tendința de rarefiere spre periferie, pigmentări maculare.

Adaptabilitatea la întuneric, în unele cazuri a fost constatată modificată.

Studiile ERG (Niemeyer și Marquardt, 1972 ; Brunete și Little, 1974 ; François, 1977) evidențiază în unele cazuri afectarea conurilor (degenerescență retiniană secundară atrofiei nervului optic), în altele a conurilor și bastonașelor, iar în altele un traseu normal.

Scanned with OKEN Scanner

În unele cazuri sînt asociate diferite anomalii sistemice :

– anomalii renale : hidronefroza, malformații ale conductului urinar ;

– anomalii neurologice : disfuncție hipotalamo-pituitară, epilepsie, modificări EEG, ataxie Friedreich, hiporeflectivitate tendoniană, neuropatie periferică, hiposomie, insuficiență de termoreglare, disfuncție autonomă, spină bifidă ;

– anomalii sexuale : întîrziere în dezvoltarea sexuală, hipogonadism.

În unele cazuri se poate constata : hiperalaninuria, distiroidism, agenezia sinusurilor frontale, hipogreutate, tuberculoză pulmonară, arahnoidită optochiasmatică.

J. François (1977) consideră că aceste modificări nu fac parte din sindromul optico-oto-diabetic, ele reprezentînd asocieri prin coincidență, deși prezența lor poate fi o dovadă a unei legături genetice între mai multe gene patologice recesive.

Asocierea cu alte sindroame este frecvent semnalată :

– sindromul Bardet-Biedl cu retinopatie pigmentară, diabet zaharat, surditate neurogenă și obezitate (Alstrom și col., 1959) ;

– boala Refsum cu retinopatie pigmentară atipică, diabet zaharat juvenil și surditate (Heycock și Wilson, 1958) ;

– ataxia Friedreich a fost constatată în asociere cu atrofia nervului optic, diabet juvenil. Jarnerot (1973) constată la un frate și o soră o asociere între atrofia nervului optic, diabet zaharat, ataxie, anemie sideroblastică de tip talasemic, cu modificări osoase.

Părerea actuală este că deși există numeroase asociații morbide, acestea sînt în realitate expresia aceleiași maladii ereditare. În forma descrisă de Sylvester (1958) surditatea a evoluat lent cu ataxie. În forma descrisă de Rosemberg și col. (1967) surditatea și atrofia optică au evoluat cu neuropatia periferică. A mai fost descrisă atrofia optică asociată cu tetraplegia spastică, surditatea progresivă și debilitate mentală.

Din punct de vedere genetic, afecțiunea se transmite autosomal recesiv (fig. 2.143). Sexul feminin este afectat în proporții egale cu cel masculin. Consanguinitatea este semnalată într-o proporție de 15%. După François poate fi o genă unică, cu efect pleiotrop, întrucît cele patru simptome principale (atrofia nervului optic, diabetul zaharat, diabetul insipid, surditate) se întîlnesc în mod constant. Ereditatea poligenică sau plurifactorială este mai puțin probabilă.

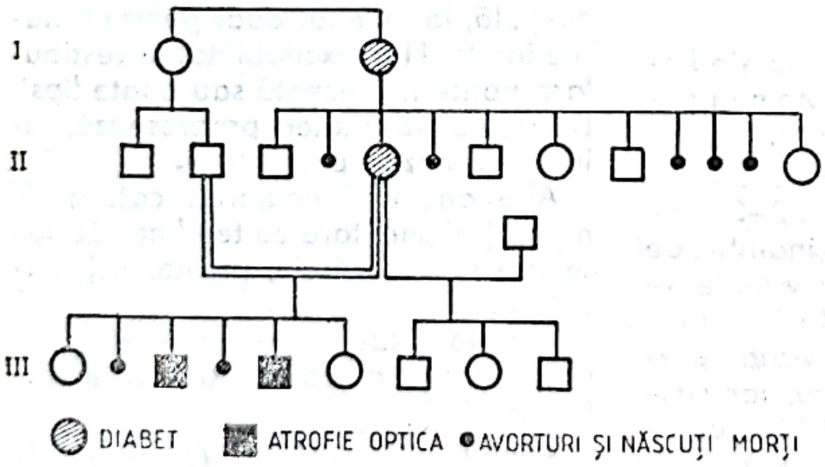

Fig. 2.143. Ereditate autosomală recesivă în sindromul optico-oto-diabetic (François, 1977).

Scanned with OKEN Scanner

Atrofia optică Behr

Afecțiunea a fost descrisă de Behr (1909), debutînd în copilărie, în jurul vîrstei de 1–9 ani, avînd următorul aspect clinic :

– Atrofie optică primitivă bilaterală cu scăderea acuității vizuale sub 1/10 ; cîmp vizual cu scotom central și limite periferice normale. Modificările vizuale se instalează rapid, avînd o tendință de stabilizare, iar în unele cazuri de ameliorare. Electroretinograma este normală.

– Nistagmus în 50% din cazuri și strabism în 75% din cazuri.

– Modificări neurologice piramidale, care amintesc de boala Friedreich. Ataxia ereditară Friedreich, afecțiune degenerativă a măduvii spinării, apare în copilărie și se caracterizează prin ataxie de tip spinal, tulburări de sensibilitate profundă, abolirea reflexelor osteotendinoase, semne piramidale, tulburări trofice cu cifoscolioză, picior scobit, boltă palatină ogivală.

Sindromul Behr constituie o formă de tranziție între atrofia optică ereditară simplă și eredoataxia Friedreich. Există și forme extensive, cerebeloase, asemănătoare sindromului Pierre Marie.

Genetic, afecțiunea se transmite autosomul recesiv, neprezentînd predilecție pentru un anumit sex. În antecedente se constată frecvente cazuri de consanguinitate. François (1968) constată mai mult de 50 de familii în care 2 sau 3 subiecți prezentau atrofie optică. Observații asemănătoare au fost publicate de Dunn și Dolman (1972) ; Landrigan și col. (1973).

Atrofia optică cu ereditate autosomală recesivă

Constatată la naștere sau în primii ani de viață, afecțiunea are o frecvență rară, caracterizîndu-se prin următorul aspect clinic :

– atrofie totală a nervului optic, cu o papilă decolorată în totalitatea sa, uneori semnalîndu-se o excavație ;

– acuitate vizuală scăzută, cu grade de scădere diferite, ajungînd în unele cazuri la cecitate ;

– cîmpul vizual, în cazul cînd există o oarecare acuitate vizuală, prezintă modificări periferice, iar simțul cromatic prezintă o discromatopsie, care poate evolua spre o acromatopsie incompletă ;

– ERG normală, uneori supranormală ;

– modificările neurologice sau sistemice sînt rare ;

– ereditate autosomală recesivă, cu prezența consanguinității în 50% din cazuri.

Atrofia optică cu ereditate legată de sex

Lyeen și Oliber (1947) au prezentat un număr de 8 bărbați dintr-o familie de patru generații, care prezentau : atrofia nervului optic, corioretinită și cataractă secundară.

Snyder (1970) constată într-o familie un număr de bărbați cu atrofia nervului optic, anemie hemolitică congenitală, insuficiența glucozo-6-fosfatdehidrogenazei (tip Worcester).

Scanned with OKEN Scanner

Volker-Dieben (1974) a descris o familie în care un număr de 8 bărbaţi prezentau atrofie a nervului optic. Debutul afecţiunii era în copilărie, avînd o evoluţie lentă. Acuitatea vizuală scăzută, cîmpul vizual periferic normal, pata oarbă mărită, simţul cromatic cu modificări nesistematizabile. ERG subnormală cu unda b scotopică prezentă şi unda b fotopică absentă. Potenţialul evocat vizual cu timpul de latenţă prelungit.

Angiofluorografic s-a constatat scăderea fluorescenţei discului optic, dar spre deosebire de atrofia dominantă a nervului optic în care în stadiul angiofluorografic tardiv apare o fluorescenţă, în atrofia optică legată de sex aspectul iniţial nu este modificat.

Atrofia optică juvenilă cu ereditate dominantă

O lungă perioadă de timp toate atrofiile ereditare ale nervului optic au fost denumite „atrofii Leber". După Jager (1977), în ultimii 30 de ani s-a putut efectua o distincţie între atrofia dominantă a nervului optic şi boala Leber.

Frecvenţa afecţiunii este mai mare comparativ cu boala Leber şi atrofia optică cu transmitere recesivă. Jager (1974) constată în clinica din Heidelberg, pe o perioadă de timp de 7 ani, un număr de 90 cazuri cu atrofie dominantă şi un număr de 7 cazuri cu boală Leber.

Genetic afecţiunea reprezintă un mod tipic de transmitere autosomală dominantă. François (1976) constată în literatură 120 familii în care afecţiunea se transmite autosomal dominant (fig. 2.144). Incidenţa nu prezintă deosebiri între sexe. Penetraţia este de sută la sută, boala nu „sare" peste nici o generaţie. În unele cazuri însă, expresivitatea clinică a afecţiunii este diferită.

Debutul afecţiunii este în jurul vîrstei de 2–3 ani, rar mai tardiv. La vîrsta şcolară subiecţii sînt conştienţi de deficienţa lor vizuală. În general scăderea acuităţii vizuale anticipează apariţia atrofiei.

Acuitatea vizuală scade în jurul valorii de 1/10. Gradul de scădere a

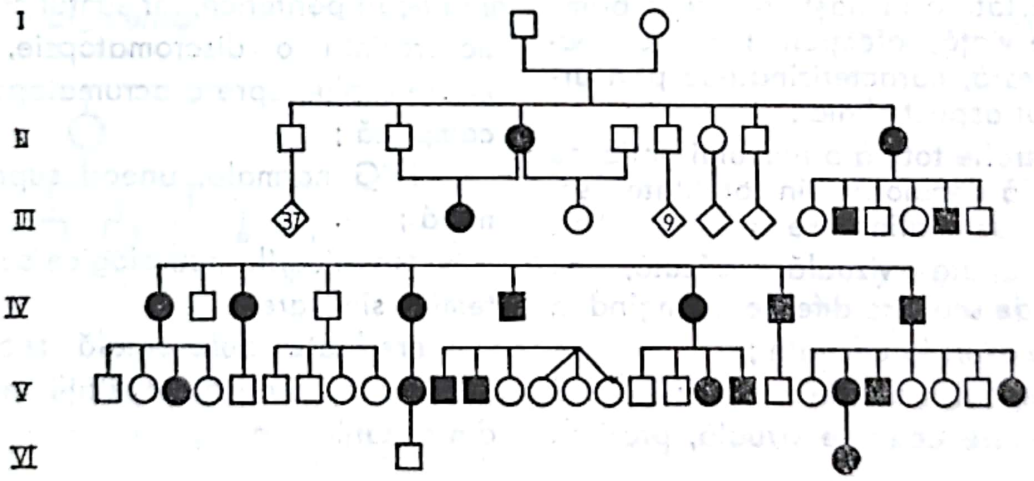

Fig. 2.144. Atrofie optică juvenilă cu ereditate dominantă (după Scott, 1941).

Scanned with OKEN Scanner

acuității vizuale este diferit. Evolutiv scăderea acuității vizuale își poate modifica aspectul. Volker-Debeh (1977), axat pe baza unui studiu amplu, consideră că pînă în jurul vîrstei de 25 ani se poate menține o acuitate vizuală utilă. În următorii 20 de ani însă, are loc o reducere progresivă a acuității vizuale, astfel că în jurul vîrstei de 45 ani aceasta poate ajunge la 0,1 sau 0,2. Statisticile lui Kjer (1959, 1972) constată aceeași deteriorare a acuității vizuale, în funcție de vîrstă. După acești autori, bolnavii cu acuitate vizuală bună (0,2) reprezintă 40%, iar cei cu acuitate vizuală sub 0,1 numai 15%. Iamachi și col. (1977) sînt de altă opinie. În studiile lor, efectuate pe 278 bolnavi, subiecții cu acuitate vizuală mai bună de 0,3 erau în procent de 5,8%, iar cei cu acuitate vizuală sub 0,1 reprezentau 90,6%.

Cîmpul vizual poate prezenta unele strîmtorări periferice și o mărire a petei oarbe. Dacă acuitatea vizuală este mult scăzută se poate constata un scotom central, paracentral sau centrocecal, uneori numai pentru culori. După Aulhorn (1973), în perimetria statică se pot evidenția unele defecte de tip „sită" situate în special între punctul de fixație și pata oarbă.

Simțul cromatic prezintă modificări care variază în funcție de scăderea acuității vizuale. Majoritatea bolnavilor prezintă o insuficiență cromatică, tip tritan. În unele cazuri se constată defecte de tip proton, cît și defecte de tip deutan. Discromatopsia este asemănătoare cu cea din tritanopia congenitală, fapt care l-a determinat pe Krill și col. (1971) să afirme că atrofia optică dominantă și tritanopia congenitală constituie una și aceeași afecțiune.

Oftalmoscopic se constată o decolorare a discului optic, cu deosebire în sectorul temporal.

Studii angiofluorografice au fost efectuate de Kok Van Alphen (1972) în cazuri de atrofie juvenilă dominantă cu tulburări cromatice de tip

Fig. 2.145. Atrofie optică juvenilă cu ereditate dominantă. Retinografie (A) ; angiofluorografie (B).

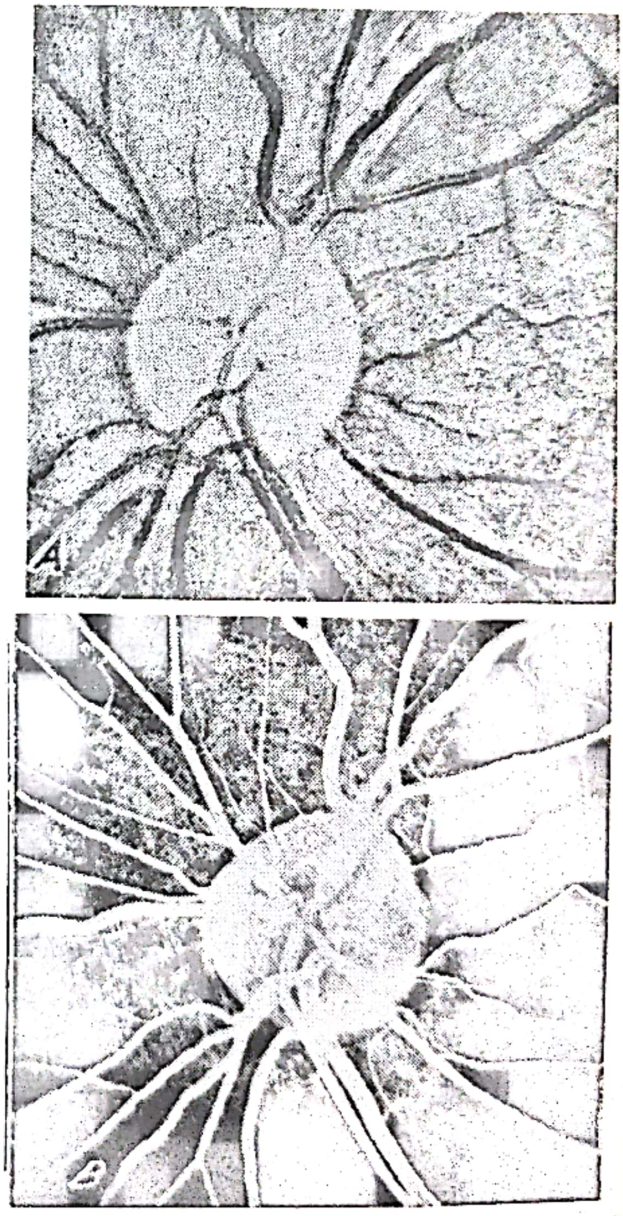

Scanned with OKEN Scanner

protan. Autorul constată o hipovascularizaţie a discului optic, manifestată printr-o diminuare a fluorescenţei papilare în fazele iniţiale ale angiofluorografiei (timpul arterial) şi o fluorescenţă difuză tardivă. Totodată se constată o corelaţie între aspectul angiofluorografic şi acuitatea vizuală. Cazurile cu acuitate vizuală relativ bună (0,3) prezentînd o vascularizaţie mai conservată, cu deosebire la nivelul patului capilar profund (fig. 2.145).

Diagnosticul diferenţial se efectuează cu următoarele afecţiuni : tumorile chiasmei, pseudoglaucomul asociat cu excavaţia papilei, atrofia congenitală dominantă a nervului optic, atrofia infantilă dominantă asociată cu fenomene de surdomutism, eredodegenerescenţele sistemului nervos central cu transmitere dominantă, asociate cu atrofia nervului optic (ataxia cerebrală, atrofia musculară peroniană).

Scanned with OKEN Scanner

Partea a treia

Afecţiunile chiasmei

Scanned with OKEN Scanner

Afecțiunile primitive ale chiasmei

Afecțiunile chiasmatice pot fi împărțite în două grupe principale: afecțiuni primitive ale chiasmei și afecțiuni perichiasmatice.

– Afecțiunile primitive ale chiasmei sînt reprezentate de leziuni ale substanței albe din care face parte și chiasma: afecțiuni de etiologie inflamatorie și gliomul de chiasmă.

– Afecțiunile perichiasmatice sînt reprezentate de afecțiuni ale structurilor endocrine și vasculare vecine, care influențează în mod secundar chiasma. Din această categorie fac parte procese tumorale, afecțiuni vasculare, arahnoidita optochiasmatică și traumatismele de chiasmă. În cadrul aceleiași grupe am prezentat și atrofia de chiasmă optică, cît și leziuni optochiasmatice în cadrul malformațiilor cranioencefalice și a tulburărilor metabolice.

Afecțiuni de etiologie inflamatorie

Regiunea chiasmatică și perichiasmatică poate fi în mod electiv afectată prin afecțiuni inflamatorii. În afară de arahnoiditele optochiasmatice, care fac obiectul unui capitol special, acestea sînt procese infecțioase sau inflamatorii care afectează electiv și de la început nervul optic intracranian și chiasma.

Neuropatia chiasmatică virotică

Sub denumirea de nevrită chiasmatică Röenne descrie o afecțiune evolutivă, cu scăderea vederii și etiologie virală.

Debutul este brusc, cu cefalee și dureri orbitare. Cîmpul vizual este strîmtorat în cele două jumătăți temporale, în mod asimetric. Se asociază de obicei cu un scotom central mare (pînă la 30°). Alterațiile de cîmp vizual prezintă modificări de la o zi la alta. Papilele pot rămîne mult timp intacte pentru a se decolora mai tîrziu. Uneori se asociază și cu alte localizări nervoase, în special la nivelul măduvei. Neuropatia evoluează în cîteva luni determinînd atrofii optice parțiale. În unele cazuri poate retroceda.

Scleroza în plăci

Afectarea chiasmei în cursul sclerozei în plăci este rară și are loc în special atunci cînd zonele de demielinizare au predilecție pentru aria periventriculară. Riise (1970) atribuie sclerozei în plăci numai două cazuri din 128 hemianopsii bitemporale. Lindemberg, Walsh și Sacks (1973) afirmă din contra că joncțiunea optochiasmatică este un sediu de predilecție pentru această afecțiune (fig. 3.1).

Morfopatologic, se pot constata plăci de scleroză diseminate neregulat, continuîndu-se spre bandelete și nervii optici. Dacă s-ar examina cu atenție cîmpul vizual ele ar putea fi

Scanned with OKEN Scanner

decelate clinic mai frecvent. Tulburările de cîmp vizual nu se deosebesc de acelea provocate de leziuni expansive, variind în funcție de localizare și extinderea plăcilor de demielinizare. Atunci cînd plăcile de demielinizare sînt extinse nu este posibil de a se evidenția hemianopsia bitemporală. Dacă leziunea interesează centrul chiasmei, ea provoacă un scotom central bitemporal în cadran sau hemianopsic. În cazul localizărilor retrochiasmatice, scotomul este omonim. În alte observații scotomul central poate fi la un ochi, iar deficitul temporal periferic, de partea opusă. Acest scotom de joncțiune (Traquaire) este caracteristic pentru o leziune situată pe nervul optic la joncțiune cu chiasma. Dar scotomul de joncțiune apare mult mai frecvent în procesele expansive decît în cele inflamatorii. Sacks și Meten (1975) menționează o simplă depresiune bilaterală a izopterelor paracentrale în sectoarele temporale superioare. Sindromul chiasmatic se recunoaște mai frecvent la bolnavi la care scleroza în plăci este deja diagnosticată pe baza sindromului clinic neurologic. În celelalte cazuri, în care examenul neurologic nu este concludent, se impune o cercetare chiasmatică completă și chiar craniotomie exploratorie, dacă degradarea cîmpului vizual se agravează sub corticoterapie. Pentru scleroza în plăci pledează vîrsta tînără a subiecților între 20 și 40 de ani.



Fig. 3.1. Scleroză în plăci la nivelul chiasmei (Lindemberg, 1973).

Granulomul maladiei Besnier-Boeck-Schaumann

Sindromul chiasmatic apare atunci cînd se instalează o leptomeningită sarcoidozică cu interesarea celui de-al treilea ventricul, al hipofizei și al hipotalamusului, sau atunci cînd granulomul sarcoidozic se extinde de la nervul optic la chiasmă (Kirkhan, 1973). În aceste cazuri se constată amauroză de o parte și hemianopsie temporală cu o bună acuitate vizuală de partea opusă.

Radiografia craniană poate evidenția o lărgire a canalului optic, iar pneumoencefalografia arată o creștere de volum a chiasmei. Interesantă este observația lui Walsh (1939), la o femeie de 34 ani la care primele simptome au apărut cu 16 ani în urmă, cu tulburări menstruale. După doi ani apar tulburări vizuale cu atrofie optică și uveită de partea stîngă, edem papilar la ochiul drept cu deficit de

Scanned with OKEN Scanner

cîmp vizual în cadranul temporal superior, dar cu acuitate vizuală bună. Doi ani mai tîrziu apar leziuni cutanate de sarcoidoză şi noduli coroidieni în ochiul stîng, instalîndu-se atrofia globului. Nouă ani mai tîrziu se instalează diabetul insipid. Enucleaţia ochiului stîng atrofic a evidenţiat leziuni tipice de reticuloendotelioză.

Diagnosticul de sarcoidoză se pune prin imagini pulmonare caracteristice şi biopsia unui limfonodul mediastinal. În cazuri rare boala se poate manifesta cu o interesare primitivă a sistemului nervos central.

Leziuni chiasmatice în encefalita epidemică

În cursul unor nevraxite infecţioase se constată afectarea substanţei albe a creierului. Intraoperator nervul optic este edemaţiat, cu edem cerebral şi arahnoidian. Afecţiunea evoluează favorabil sub corticoterapie. Brégeat le numeşte neuroopticopatii reacţionale.

Leziuni ale chiasmei în sinuzite

Dacă nervii optici pot fi lezaţi în cursul sinuzitelor posterioare este fără îndoială că acelaşi lucru se întîmplă şi cu chiasma. Sînt descrise colecţii subdurale care pot simula o tumoră şi unele arahnoidite optochiasmatice de origine sinusală.

Neuropatia chiasmatică toxică

Neuropatia chiasmatică cu hemianopsie bitemporală a fost descrisă în cursul tratamentului prelungit cu placidyl şi catron (fenilprazină) (Ytteborg, 1966) şi prin clorochină (Goldhammer şi Smith, 1974). În cursul intoxicaţiei cu alcool etilic Schatz şi Schlesinger (1976) descriu hemianopsie bitemporală cu scotom central monolateral. În general toate substanţele cu acţiune neurotoxică pot produce leziuni chiasmatice.

Neuropatia chiasmatică vasculară

Vasele nutritive ale chiasmei pot fi lezate în mod primitiv în cadrul arteriosclerozei, arteritei, cît şi a bolilor colagenului. Un sindrom ischemic al chiasmei a fost descris în cursul bolii Sheehan. Afecţiunea se caracterizează prin amenoree, agalactie, căderea perilor pubieni şi axilari şi evoluţie spre caşexie. Cauza este o necroză parţială a hipofizei anterioare consecutivă unei anemii cauzate de hemoragii postpartum mari. Ocluzia vaselor primitive ale chiasmei poate fi produsă şi secundar prin compresiunile exercitate pe chiasmă de vasele poligonului Willis, lezate în neoplazii endo- şi periselare.

Gliomul de chiasmă

Glioamele primitive ale chiasmei sînt rare. Mai frecvent se întîlnesc tumori ale retinei şi nervului optic cu tendinţă de a evolua centripet şi a invada secundar chiasma. Primele observaţii au fost descrise de Von Graefe (1864). Vlioamele rămîn adesea necunoscute, întrucît diagnosticul clinic este acela de tumoră a regiunii infundibulotuberiene, multe din ele fiind constatate la necropsie.

Etiologie. Se întîlnesc în special la copil şi sînt reprezentate de astrocitoame şi spongioblastoame. Glioa-

Scanned with OKEN Scanner

mele de chiasmă se asociază frecvent cu neurofibromatoza Recklinghausen, avînd o frecvență care variază între 65 și 70% (Tym, 1961). Ele pot constitui primul simptom al unei neurofibromatoze și atunci cînd se acceptă diagnosticul de gliom trebuie cercetate întotdeauna petele pigmentate „café au lait" și prezența de neurofibroame cutanate.

Frecvența. Este o tumoră cu o frecvență foarte scăzută (de 200 de ori mai rară ca melanomul malign coroidian). Ele reprezintă aproximativ 2% din glioame și 5% din tumorile regiunii infundibulotuberiene.

Vîrsta. Se întîlnește la copil între vîrsta de 4 și 12 ani, în special în primii cinci ani de viață și numai în mod excepțional la adult. Au o origine congenitală, ca și neurofibromatozele. Sexul este egal reprezentat.

Simptomatologie. Simptomele gliomului de chiasmă sînt formate de semne oculare, neurologice (hipotalamice) și radiologice.

a) *Simptome oculare.* Acestea sînt caracterizate prin scăderea acuității vizuale, modificări ale cîmpului vizual și ale fundului de ochi. În unele cazuri se asociază tulburări de motilitate pupilară și oculară.

— Scăderea acuității vizuale se produce lent și progresiv. Ea afectează în general ambii ochi, evoluînd însă asimetric. Rar diminuarea vederii începe brusc, cu un mare scotom central.

— Modificările de cîmp vizual au un aspect asimetric, uneori hemianopsic. Se pot întîlni hemianopsii bitemporale sau hemianopsii omonime (fig. 3.2).

Modificările de cîmp vizual pot apare sub forma de hemianopsii altitudinale sau de hemianopsie în cadran care progresează treptat. Uneori se constată o cecitate totală la unul din ochi și hemianopsie temporală la celălalt, fiind dificil de stabilit dacă aceasta rezultă din extinderea unei tulburări bitemporale sau laterale omonime. Se observă o hemianopsie bitemporală completă de o parte, incompletă de cealaltă parte, unde în mijlocul zonei oarbe există o semilună de vedere. Limitele cîmpului vizual apar uneori net verticale, alteori se observă strîmtorări periferice neregulate. De cele mai multe ori însă ele

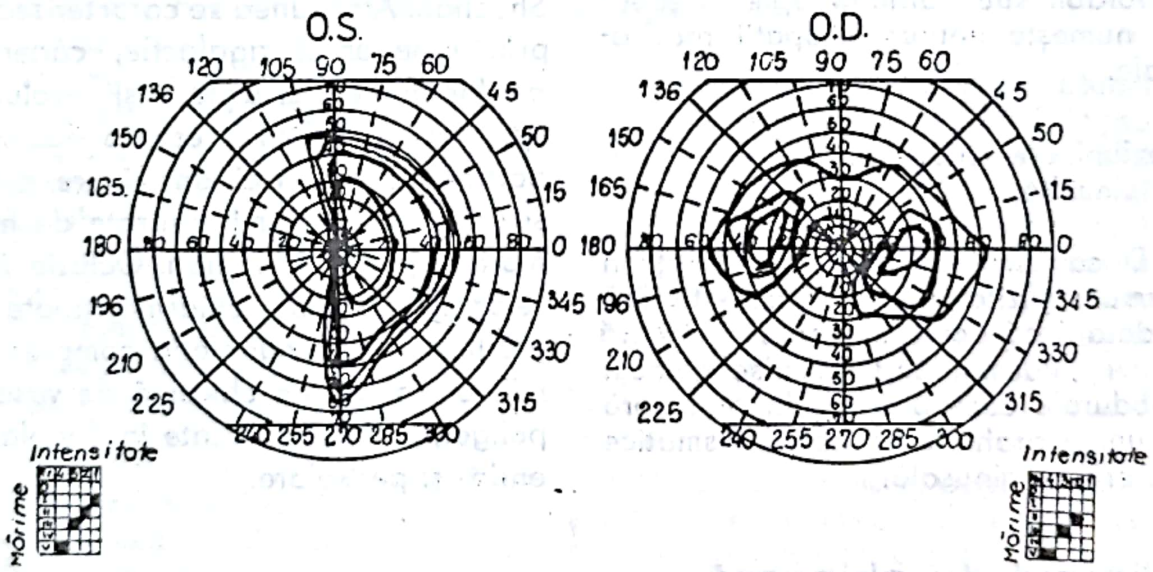

Fig. 3.2. Gliom de chiasmă. Strîmtorare neregulată a cîmpului vizual (după Guillaumat și col., 1959).

nu sînt bine delimitate şi nu se pot stabili cu exactitate limitele zonei de vedere şi a zonei oarbe, limitele cîmpului vizual nemaicorespunzînd schemelor clasice. Această neregularitate a cîmpului vizual este întîlnită frecvent.

– Aspectul fundului de ochi nu este normal decît la începutul evoluţiei afecţiunii. Papila apare decolorată şi treptat se instalează atrofia optică primitivă bilateral. Papila este albă, dar cu margini şterse, constituind un amestec de atrofie şi edem. Edemul papilar este expresia hipertensiunii intracraniene prin compresiunea dată asupra celui de-al treilea ventricul, acesta întîlnindu-se însă mai rar. La nivelul papilei pot apare mase albe, proeminente determinate de propagarea pînă la globul ocular a unui gliom de chiasmă. Se mai menţionează o congestie venoasă care se poate supraadăuga ca şi aspectul de atrofie optică de tip primitiv.

Ca simptome pupilare se menţionează midriază şi o tulburare a reflexului fotomotor direct şi consensual, în funcţie de scăderea vederii.

S-au descris paralizii oculomotorii cu strabism divergent, deviaţie conjugată a capului şi ochilor, nistagmus spontan orizontal, fără leziuni vestibulare. Ele sînt determinate de hipertensiunea intracraniană consecutivă extinderii tumorii.

b) *Simptome neurologice.* Manifestările neurologice şi hipotalamice fac parte din tabloul clinic al acestor tumori. Hidrocefalia apare atunci cînd există o blocare a celui de-al treilea ventricul.

Simptome hipotalamice ca poliurie, polifagie şi uneori diabet insipid cu glicozurie şi tendinţă la obezitate apar în evoluţiile posterioare. Somnolenţa poate fi precoce. Ea se însoţeşte de tulburări psihice cu indiferenţă, pierderea memoriei, uneori alteraţii hipofizare cu infantilism, tulburări genitale de tip amenoree la adolescente, modificări ale tegumentelor şi fanerelor.

Hipertensiunea intracraniană se manifestă prin cefalee şi vărsături. Alteori este lentă şi nu se manifestă prin modificări radiologice sau la puncţie ventriculară. Poate determina simptome vestibulocerebeloase, frontale, modificări ale psihismului, tulburări piramidale, senzitive şi manifestări de nervi oranieni. Apariţia semnelor de trunchi cerebral cu tulburări de statică, tulburări sfincteriene, semne de compresiune bulbară, constituie elemente de gravitate. Aceste simptome nu sînt direct proporţionale cu mărimea gliomului şi nici cu invadarea lui, ci cu hipertensiunea intracraniană. Examenul lichidului cefalorahidian sau al lichidului ventricular arată o disociere albumino-citologică cu hiperalbuminoză care se întîlneşte frecvent în sindroamele tumorale.

c) *Manifestări radiologice.* Sînt cele mai caracteristice. Brégeat (1979) le împarte în semne radiologice de hipertensiune intracraniană şi semne considerate ca proprii glioamelor optochiasmatice.

– Semnele radiologice de hipertensiune intracraniană sînt discrete şi se manifestă prin amprente digitale accentuate pe faţa internă a bolţii craniene, disjuncţia suturilor, lărgirea foselor temporale, subţiere şi decalcifiere a bolţii craniene, a clinoidelor posterioare pînă la lama patrulateră. Se ajunge astfel la o dilataţie a fundului de sac supraoptic, determinînd o depresiune a tuberculului anterior şi o lărgire a şeii turceşti.

– Semnele caracteristice glioamelor optochiasmatice sînt reprezentate de dilatarea găurii optice şi deformarea şeii turceşti. Dilatarea găurii optice care apare precoce poate fi con-

Scanned with OKEN Scanner



Fig. 3.3. Gliom de nerv optic stîng (după Nicholson, 1977).

statată uni- sau bilateral, ea presupunînd o mărire a canalului optic (fig. 3.3).

Gaura optică mărită are un aspect, uneori, triunghiular. Ea nu constituie însă întotdeauna un semn caracteristic deoarece poate să apară mărită și în colesteatomul supraselar. În unele cazuri incipiente, mărirea canalului optic poate să lipsească, întrucît gliomul de chiasmă nu invadează nervul optic intracanalicular.

Tomografia canalelor optice efectuată în baleiaj hipocicloid sau spiral și în poziție Hirtz permite de a compara cele două canale concomitent și a studia dimensiunea și conformația pereților. Se știe că meningiomul dimpotrivă are tendință de a reduce concentric canalul optic, de a condensa pereții și a face un osteom. Dilatația găurii optice se întîlnește de asemenea în tumori orbitare ale nervului optic care evoluează spre chiasmă, dar în aceste cazuri nu se pot face confuzii deoarece există exoftalmie, iar tulburările oculomotorii lipsesc.

Deformarea șeii turcești se produce prin dezvoltarea tumorii. Apare o liză a clinoidelor anterioare și în partea anterioară a șeii turcești cu o imagine în omega pe radiografiile din profil (fig. 3.4).

Brégeat și col. (1954), prin măriri radiografice, descriu precoce aspectul de imagine selară dublă cu dezvoltare posterioară.

Deformarea șeii turcești nu trebuie considerată ca absolut caracteristică, ea putînd fi întîlnită și în colesteatomul supraselor. Gliomul de chiasmă poate produce uneori apacifieri supraselare. Fenomenul

Fig. 3.4. Deformarea șeii turcești în omega (după Guillaumat și col., 1959).

Scanned with OKEN Scanner

este rar întîlnit dar trebuie menţionat pentru diagnosticul diferenţial cu craniofaringiomul.

Tomografia clinoidelor anterioare arată pe imagini de faţă deformarea şeii turceşti. Pe imaginea din profil, clinoidele anterioare nu mai prezintă simetrie şi sînt depărtate de plafonul selar, iar peretele inferonazal este erodat.

Tomodensitometria arată, în funcţie de contrast, la nivelul regiunii optochiasmatice o tumoră mai densă şi mai omogenă cu îngroşarea bilobată a chiasmei, fapt care ajută la stabilirea diagnosticului (fig. 3.5).

Encefalografia din faţă permite de a aprecia extinderea posterioară a tumorii, spre talamus.

Radiografii executate cu ajutorul radiaţiilor gamma dau relaţii puţine din cauza sediului profund al tumorii, situaţiei pe linia mediană, cît şi a evoluţiei lente.

Ultrasonografia poate fi utilă în stabilirea diagnosticului (fig. 3.6).

Anatomie patologică. Macroscopic, chiasma este crescută de volum putînd atinge mărimea unei mandarine. În alte cazuri tumora apare lobulată, separată de ţesutul aparent sănătos prin şanţuri. Tumora este ne-

Fig. 3.5. Gliom de chiasmă cu calcifieri supraselare. Tomodensitometrie (după Dickens, 1977).

În alte cazuri se constată o lărgire a nervului optic intraorbitar, care alături de datele clinice ajută la stabilirea diagnosticului.

Encefalografia gazoasă a cisternei optochiasmatice în baleiaj hipocicloid permite un diagnostic mai precis. Atunci cînd datele obţinute prin tomodensitometrie sînt insuficiente şi nervii optici apar de aspect normal pe radiografia din profil se observă aspectul extracerebral al tumorii. Cisternele supraselare sînt injectate în partea lor posterioară. Aerul se insinuează între chiasma hipertrofiată şi diafragmul selar. Axa optică apare crescută de volum, în formă de trunchi de con, iar cele două recese anterioare ale ventriculului trei sînt depărtate.

tedă, bine delimitată, fără a fi încapsulată şi prezintă o oarecare mobilitate. Neurochirurgul poate uneori să o încline posterior sau inferior.

Anterior, nervul optic poate fi normal, servind în aceste cazuri ca element de orientare pentru chirurg. În alte cazuri unul din nervi este cuprins în tumora chiasmatică (fig. 3.7).

Uneori unul din nervii optici iese din masa tumorală, fiind diminuat de volum şi comprimat pe os.

Posterior este dificil de a se identifica limitele tumorii în profunzime, chiar în cazul înclinării lobului frontal. Tumora are aderenţă prin încrucişare cu artera cerebrală anterioară, care o separă de bandelete şi numai pe secţiuni sagitale se poate aprecia exact limita posterioară. În alte ca-

Scanned with OKEN Scanner



Fig. 3.6. Gliom de nerv optic. Ultrasonografie „B" (după Lloyd, 1977).

vascularizației superficiale și dacă se produc hemoragii intratumorale, tumora primește o culoare neagră. Consistența este dură fibroasă în formele infiltrative. Atunci cînd apar degenerescențe, consistența devine laxă sau moale.

Raporturi cu organele vecine. Cînd tumora este voluminoasă, ea deplasează clinoidele posterioare și partea superioară a lamei patrulatere. Cînd tumora interesează partea intracanaliculară se produce o uzură osoasă cu subțierea corticalei, cu procese de decalcifiere la nivelul micilor aripi. Raporturile tumorii cu cel de-al treilea ventricul explică prezența simptoamelor infundibulotuberiene. Astfel tumora poate acționa ca o neoformație a peretelui anterior al celui de-al treilea ventricul, cu hidrocefalie. Prin aplatizarea părții inferioare a celui de-al treilea ventricul și obstruarea găurii Monro se produce o reducere a volumului ventricular cu tulburare în circulația interventriculară și hipertensiune intracraniană. Extinderea posterioară poate comprima sau destinde tija pituitară.

Fața inferioară a lobului frontal vine în contact cu tumora în partea posterioară și internă. Meningele participă la procesul tumoral. Dura mater este tracționată, iar lobul fron-

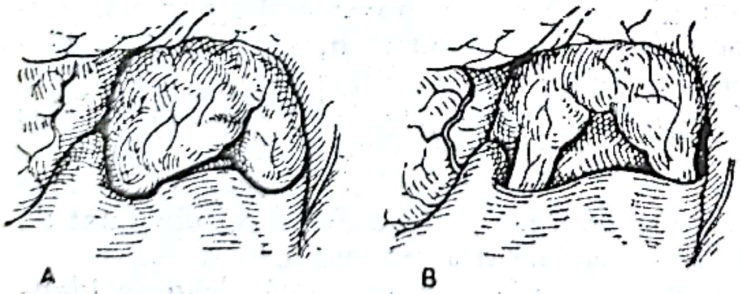

Fig. 3.7. Gliom cu localizare chiasmatică (A) și cu propagare la nervii optici (B).

zuri, nervul optic este mărit uniform de volum, pe tot traiectul intracranian, comparativ cu celălalt nerv care este normal.

Culoarea tumorii este cenușie. Uneori are culoare alb-rozie, datorită

tal poate prezenta leziuni de arahnoidită seroasă. În formele infiltrative se pot vedea aspecte de arahnoidită optochiasmatică, cu îngroșarea arahnoidei și creștere de lichid cefalorahidian în cisterna optochiasmatică.

Scanned with OKEN Scanner

Aspect microscopic. Tumorile primitive ale chiasmei şi nervului optic intracranian sînt din punct de vedere histologic glioame sub dependenţa nevrogliei. Există două tipuri de formaţiuni :

– oligodendrocitoame care corespund glioamelor pure ale copilului, tumori fibroase, dure, cu evoluţie lentă, ce infiltrează căile optice, fără a modifica forma lor anatomică ;

– astroblastoame, întîlnite mai frecvent la adolescent şi caracterizate printr-un aspect de tumori laxe sau fibroase.

În cazul gliomului de chiasmă, alături de oligodendrocite se întîlnesc şi astrocite, adesea în număr mic, dificil de pus în evidenţă, dar care determină o evoluţie rapidă a tumorii. Astroblastele au nucleul ovalar, protoplasma bipolară sau tripolară cu prelungiri lungi şi sinuoase. Ele înconjură uneori fibrele nervoase sau devin paralele cu septurile conjunctive, dar nu intră în raport cu vasele. Nucleul este rotund sau ovalar, bogat în cromatină (fig. 3.8).

Aspectul tumorii poate fi uneori polimorf. În unele locuri, fibrele suferă o degenerescenţă mucoidă cu aspect gelatinos sau o degenerescenţă chistică cu aspect boselat (fig. 3.9). Se pot întîlni depozite calcare în masele hialine care pun problema diagnosticului diferenţial cu craniofaringiomul. Alteori fibrele au o dispoziţie în palisadă. Acesta este un argument care serveşte de a apropia glioamele nervilor optici şi cele ale chiasmei de neurofibromatoza Recklinghausen.

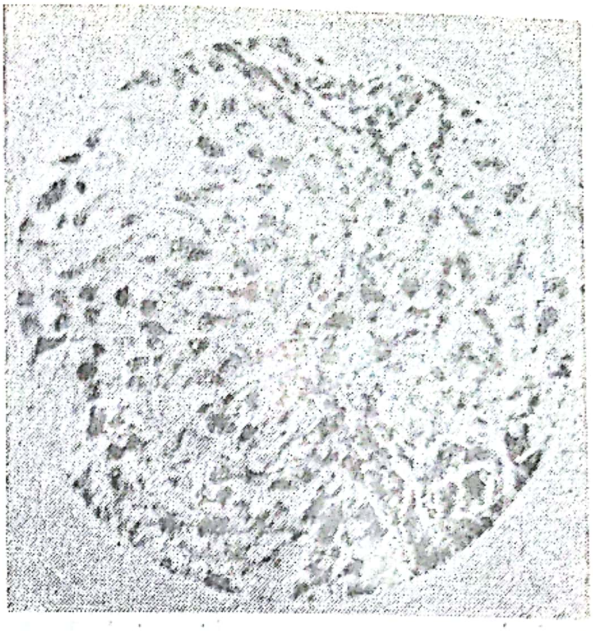

Fig. 3.8. Gliom de chiasmă constituit din astrocite mari (după Guillaumat şi col., 1959).

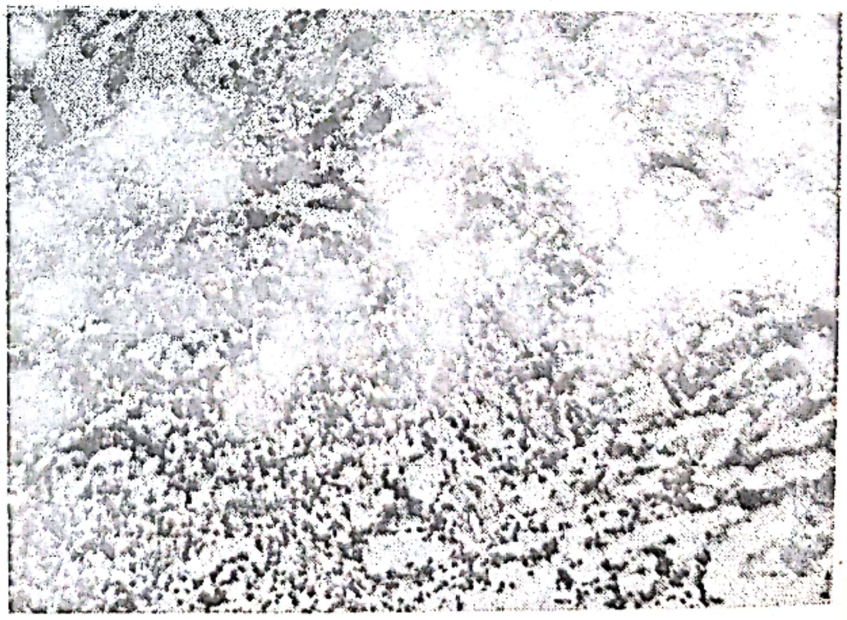

Fig. 3.9. Gliom de nerv optic cu degenerescenţă microchistică (Lloyd, 1977).

Scanned with OKEN Scanner

Evoluție. Aceasta este lentă putînd dura mai mulți ani. Din punct de vedere histologic sînt tumori benigne. Cel mai frecvent masa tumorală este orientată superior și posterior comprimînd cel de-al treilea ventricul, uneori chiar trunchiul cerebral. În unele cazuri tija hipofizei este infiltrată. Glanda hipofiză este respectată anatomic, dar nu și fiziologic. De menționat că glioamele celui de-al treilea ventricul, al spațiului perforat anterior sau a tijei pituitare nu au tendință de a invada chiasma. Gravitatea tumorii rezultă din comprimarea celui de-al treilea ventricul.

Forme clinice. Există două forme clinice : tumori cu evoluție lentă și tumori cu evoluție rapidă.

– *Tumorile cu evoluție lentă* infiltrează căile optice anterioare cu respectarea formei sale anatomice, dar cu aderențe la nivelul celui de-al treilea ventricul. Se întîlnesc la copilul mic în asociere cu neurofibromatoza. După un timp de evoluție se instalează atrofia optică unilaterală cu dilatarea canalului optic. Dacă chiasma și celălalt nerv optic nu este interesat se poate practica ablația oligodendrocitomului schwanoid. Dacă chiasma este interesată, copilul, devine orb și moare prin hidrocefalie.

– *Tumorile cu evoluție rapidă* se constată la adolescenți și adulți, ele producînd deformarea chiasmei. Comprimă cel de-al treilea ventricul, unde infiltrația ajunge pînă la trunchiul cerebral, producînd decesul bolnavului în aproximativ un an. Invadarea hipotalamică produce slăbire importantă și caşexie, ca și în tumorile maligne ale bazei craniului.

Histologic este o formă mai puțin pură, fiind în general glioblastom multiform, astroblastom sau astrocitom, pe alocuri păstrînd un aspect schwannoid. Dată fiind evoluția rapidă a tumorii, scăderea vederii se asociază cu tulburări neurohipofizare și hipertensiune intracraniană. Encefalografia gazoasă a cisternei optochiasmatice arată mărirea de volum a chiasmei, cu un contur neregulat, iar pe radiografia din profil se vede o imagine optochiasmatică de tumoră extracerebrală, în care spațiile supraselare sînt injectate cu aer în partea posterioară.

Diagnostic pozitiv. Se bazează pe triada simptomatică : tulburări vizuale, semne de alterație hipotalamică și modificări radiologice. Tumora evoluează în special la copil și se manifestă la subiecți cu neurofibromatoză. Triada simptomatică nu este totdeauna completă, în multe cazuri evoluînd numai cu tulburări de vedere. Explorarea radiografică a regiunii optochiasmatice, prin encefalografie gazoasă fracționată și tomodensitometrie, clarifică diagnosticul.

Diagnostic diferențial. Este diferit la copil și adult. La copil diagnosticul diferențial este mai dificil de făcut cu *craniofaringiomul cu localizare supraselară*. Ambele tumori prezintă manifestări clinice comune : sindromul de hipertensiune intracraniană, sindromul hipofizar și sindromul hipotalamic. Tulburările de cîmp vizual sînt asemănătoare. Ca și în gliom, în craniofaringiom poate apare o hemianopsie bitemporală, adesea neregulată, cu scotom central. Atrofia optică primitivă este mai rară în craniofaringiom, unde papila optică decolorată apare cu margini șterse, cu aspect de atrofie post-edem, aspect mai rar întîlnit în gliomul de chiasmă. Diagnosticul se clarifică prin examen radiografic. În craniofaringiom nu se constată deformarea în omega a șeii turcești, mărirea găurilor optice. Clasic se admite în glioamele de chiasmă o uzură a clinoidelor anterioare, în timp ce în craniofaringiom uzura este în special la nivelul clinoidelor posterioare. În craniofaringiom în 75% din cazuri se constată

Scanned with OKEN Scanner

calcifieri supraselare, excepționale în gliomul de chiasmă. Encefalografia gazoasă în craniofaringiom permite de a aprecia volumul tumorii și aspectul expansiunii pre- sau retrochiasmatic. În gliomul de chiasmă, cisternele supraselare sînt mai puțin injectate în partea lor posterioară, iar pe imaginea din față se vede aspectul voluminos al chiasmei cu contur bine delimitat.

Pinealomul ectopic poate prezenta o simptomatologie comună cu gliomul de chiasmă, dar acesta prezintă o frecvență mai mică. Pneumografia ajută la diagnosticul diferențial.

Colesteatomul supraselar determină atrofie optică primitivă la adolescent și copilul tînăr. Evoluția este foarte lentă, cu hemianopsie bitemporală. Șaua turcească este normală, lipsesc manifestările hipofizare, iar canalele optice sînt excepțional dilatate. Encefalografia gazoasă a cisternei optochiasmatice arată sediul tumorii supraselar cu extindere superior spre ventricul. La adult, diagnosticul diferențial se face cu adenomul de hipofiză, meningiomul de tubercul selar, de jugum sfenoidal și de față orbitară a lobului frontal.

Adenomul hipofizar determină hemianopsie bitemporală cu aspect regulat și progresiv, dar șaua turcească este mărită în toate diametrele, cu pereți subțiri. Expansiunea anterioară poate determina o dilatare a canalului optic. Aceasta cu atît mai mult cu cît gliomul de chiasmă poate determina o reacție hipofizară de vecinătate.

Meningiomul de tubercul selar produce scăderea asimetrică a acuității vizuale. Caracterul neregulat al hemianopsiei bitemporale și papilele atrofice cu margini șterse sînt manifestări care îl apropie de gliomul de chiasmă. Dar absența modificărilor de contur a șeii turcești în meningiom și prezența unui osteom la nivelul tuberculului selar ca și encefalografia gazoasă a cisternei optochiasmatice precizează sediul și limitele tumorii și ajută la clarificarea diagnosticului. De menționat totuși că, la adult, glioamele de chiasmă evoluează mult timp fără modificări de șa turcească. Meningiomul de jugum sfenoidal se observă la femei în jurul vîrstei de 40 de ani. Encefalografia gazoasă ajută la clarificarea diagnosticului.

Gliomul feței orbitare a lobului frontal poate produce simptome asemănătoare cu un gliom mare de chiasmă cu tulburări psihice și paralizie facială centrală.

Diagnosticul diferențial trebuie efectuat și cu alte neoformații ale regiunii ca, de exemplu, cu *cordomul, condromul, anevrismul de carotidă internă.*

Arahnoidita optochiasmatică poate da alterații asemănătoare de cîmp vizual, scotom central cu atît mai mult cu cît glioame de chiasmă pot evolua cu arahnoidită optochiasmatică. În glioamele hipotalamice sindromul de hipertensiune este mult mai accentuat, iar evoluția este fatală. În mod clasic, glioamele hipotalamice, ca și cele de spațiu perforat anterior sau de tijă pituitară, nu au tendința de a invada chiasma. Există glioame la nivelul celui de al treilea ventricul care infiltrează secundar chiasma, situație în care putem vorbi de glioame secundare ale chiasmei. Encefalografia gazoasă a cisternei optochiasmatice dă o imagine utilă pentru diagnosticul diferențial de glioame hipotalamice.

Aceste tumori care infiltrează hipotalamusul și căile optice sînt intracerebrale. Cisternele supraselare sînt mai dificil, dar mai larg injectate decît în gliomul optic, cît și faptul că ele sînt comprimate prin tumoră spre diafragmul selar.

Scanned with OKEN Scanner

Encefalografia permite de a se preciza extinderea posterioară în cisterna interpedunculară.

Gamma-encefalografia poate arăta caracterul unui focar glioblastomatos, adică reacţii tardive şi progresive cu margini şterse, în jurul unui focar maxim ca intensitate.

Tratament. Tratamentul gliomului de chiasmă este descurajator. Are scopul de a lupta contra hipertensiunii intracraniene şi de a acţiona asupra neoformaţiei. Nu se efectuează tratament la subiecţii care mai văd bine şi la cei la care evoluţia spre cecitate este lentă, iar practic ablaţia tumorii în afară de dificultăţile pe care le prezintă duce la cecitate imediată şi definitivă. Ablaţia tumorii în această perioadă nu se practică atunci cînd neoformaţia nu invadează nervii optici. Ablaţia tumorii rămîne indicată în unele varietăţi de tumori chistice. Mai tîrziu cînd bolnavul este orb se poate efectua ablaţia totală a tumorii. Tratamentul constă în extirparea chirurgicală, parţială a gliomului şi radioterapie în serii succesive (Pelletz şi col., 1971). Glaser şi col. (1971) consideră că nu există probe clinice evidente în favoarea unei eficienţe prin radioterapie.

Scanned with OKEN Scanner

Afecțiunile perichiasmatice

Afecțiunile perichiasmatice sînt constituite din procese neoplazice, vasculare și inflamatorii, dezvoltate la nivelul structurilor vecine chiasmei și care determină anumite leziuni în cazul extinderii lor într-o anumită direcție.

Afecțiuni tumorale

Tumorile hipofizei

Hipofiza este formată din două porțiuni principale : lobul anterior sau adenohipofiza, derivată din ectodermul intrabucal ; lobul posterior sau neurohipofiza, derivată dintr-o proeminență ventrală a neuroectodermului în dezvoltare, legat de hipotalamus prin *tuber-cinereum*.

Situată la baza creierului în șaua turcească a osului sfenoid, hipofiza prezintă raporturi anterioare, inferioare și posterioare cu osul, superioare cu chiasma și ventriculul trei, anterior cu lobul frontal, posterior cu regiunea pedunculară. Lateral ea prezintă raporturi cu loja cavernoasă și prin intermediul ei cu carotida internă și nervii oculomotori (fig. 3.10 ; 3.11).

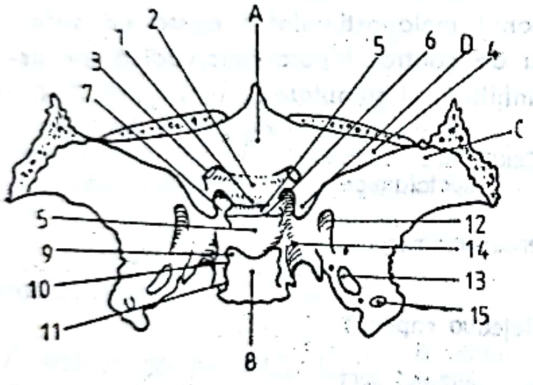

Fig. 3.10. Pereții osoși și regiunile vecine hipofizei : corpul sfenoid (A) ; fosa pituitară (B) ; marea aripă (C) ; mica aripă (D) ; tubercul selar (1) ; gutiera optică (2) ; canal optic (3) ; clinoida anterioară (4) ; șanțul sinusului coronar (5) ; creasta sinostozică (6) ; clinoida medie (7) ; lama patrulateră (8) ; clinoida posterioară (9) ; ancoșa superioară (10) ; ancoșa inferioară (11) ; gaura mare rotundă (12) ; gaura ovală (13) ; gutiera carotidiană (14) ; gaura mică rotundă (15).

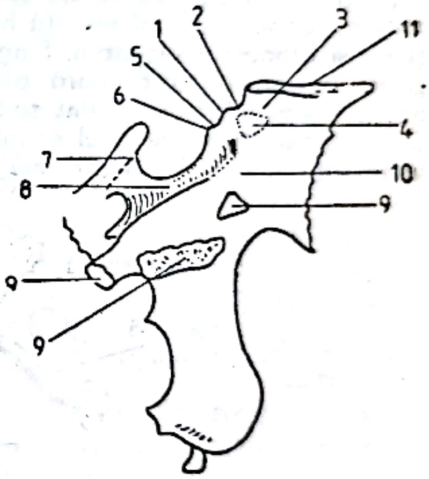

Fig. 3.11. Șaua turcească din profil și raporturile hipofizei : tubercul pituitar (1) ; gutiera optică (2) ; canal optic (3) ; rădăcina superioară și inferioară a micii aripi (4) ; șanțul sinusului coronar (5) ; creasta sinostozică (6) ; lama patrulateră (7) ; gutiera carotidiană (8) ; rădăcina superioară medie și posterioară a marii aripi (9) ; fanta sfenoidală (10) ; jugum sfenoidal (11).

Scanned with OKEN Scanner

Ținînd cont de situația anatomică a hipofizei, tumorile hipofizei se manifestă clinic, inițial, prin semne endocrine cu tulburarea uneia sau a mai multor funcții glandulare, iar mai tîrziu, atunci cînd tumora depășește loja osteofibroasă, prin tulburări vizuale de compresiune chiasmatică, tulburări oculomotorii și perturbări funcționale a regiunii hipotalamice și ale celui de-al treilea ventricul.

Morfofiziologie. În hipofiza anterioară se produc șapte hormoni proteici din care trei cu acțiune direct tisulară și patru cu acțiune asupra altor glande endocrine : hormonul de creștere (GH) ; prolactina (PRL), hormonul de stimulare melanocitică (MSH), tirotropina (TSH), corticotropina (ACTH), hormonul stimulator foliculinic (FSH), hormonul de luteinizare (LH).

Din punct de vedere clinic, hormonii adenohipofizari sînt : hormoni proteici puri (STH, ACTH, MSH) ; hormoni glicoproteici (FSH, LH, TSH).

Se admite faptul că celula specifică sintetizează, depozitează și secretă hormonii conținuți și granulele secretorii. Singura excepție poate să fie sursa celulară a gonadotrofinelor. Hormonii proteici sînt sintetizați în ribosomii atașați pe reticulul endoplasmatic de unde trec în cisterne. Veziculele din reticulul endoplasmic se deschid și se contopesc cu veziculele dense din complexul Golgi, se deshidratează și proteinele lor se condensează constituind granule secretorii. Acestea sînt depozitate în citoplasmă și secretate sub influența stimulantă a factorilor eliberatori.

Neurohipofiza este formată din tija neurală infundibulară și *pars nervosa*. Tija conține axoni care pornesc din celulele neurosecretorii ale hipotalamusului și se termină în lobul neural. Lobul posterior este constituit din terminațiile axonale butonale care conțin vezicule neurosecretorii. Neurohormonii hipotalamici, oxitocina (hormon antidiuretic) și vasopresina, sînt depozitați în veziculele neurosecretorii și sînt eliberați prin stimuli neuronali adecvați.

Controlul nervos al secreției hipofizare. Din multitudinea nucleilor hipotalamici, mai importanți pentru corelațiile neuroendocrine, sînt cei formați din neuroni neurosecretori peptidergici în care menționăm sistemul hipotalamo-adenohipofizar și sistemul hipotalamo-neurohipofizar.

Sistemul hipotalamo-adenohipofizar este reprezentat de o arie semilunară mediobazală hipotalamică, ai căror neuroni secretori peptidergici, sintetizează factori hipofizotropi de stimulare sau eliberare *(realising factors)* și inhibitori *(inhibiting factors)* a secrețiilor adenohipofizare (fig. 3.12).

Pentru hormonul de creștere, prolactina și hormonul melanostimulator există un sistem dublu de control hipotalamic, adică un sistem inhibitor și stimulator.

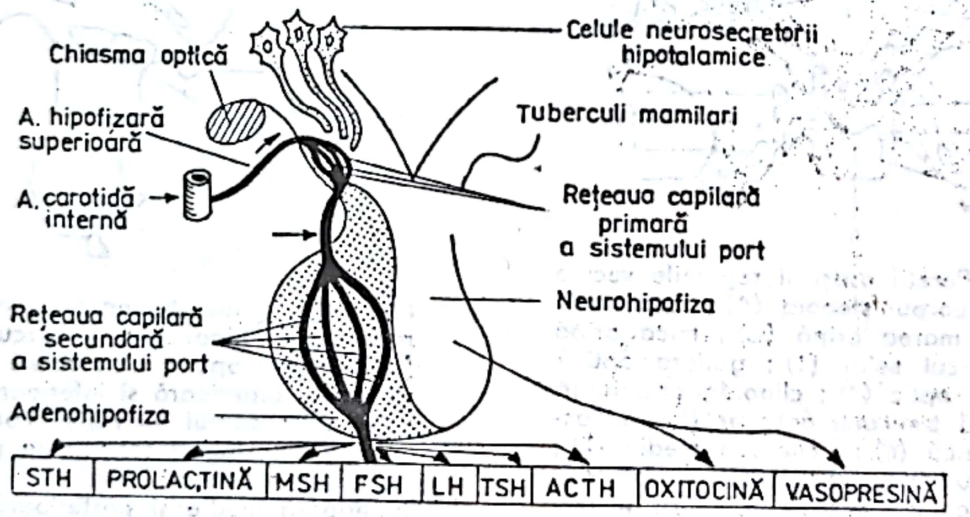

Fig. 3.12. Sistemul neuroendocrin hipotalamo-adenohipofizar (schematic după Coculescu).

Sistemul hipotalamo-neurohipofizar este reprezentat de nucleii supraoptici și paraventriculari situați în hipotalamusul anterior ai căror axoni asinaptici formează fasciculul hipotalamo-hipofizar. Parte din fibre se termină la nivelul eminenței mediane, majori-

tatea formează tulpina infundibulară și se termină în neurohipofiză. Acest organ neurohormonal nu este decît partea distală a sistemului hipotalamic care secretă oxitocina și vasopresina (fig. 3.13).

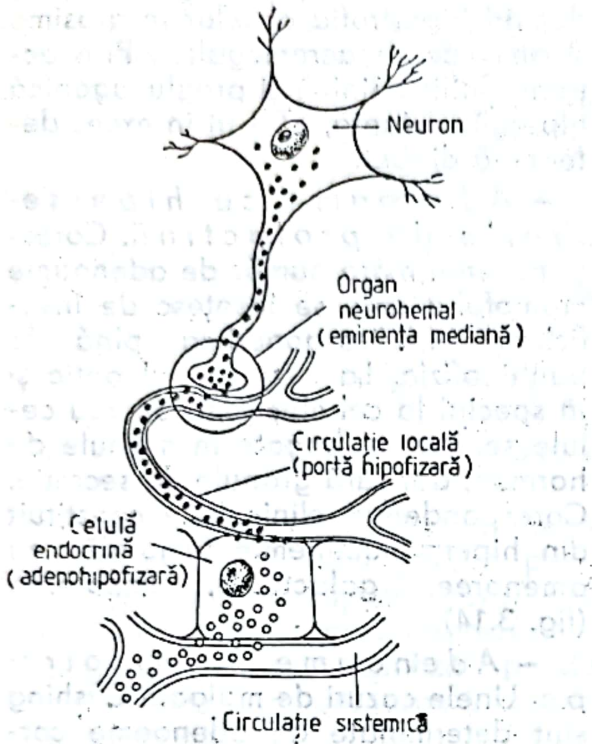

Fig. 3.13. Neurohormoni produși de neuroni eliberați în organe neurohormonale și transportați în circulația sanguină la țesutul receptor (schematic, după Cocu-lescu).

Adenoamele hipofizare

Acestea reprezintă 10% din toate tumorile intracraniene. Dacă se iau în considerare numai tumorile de la baza craniului sau acelea ale regiunii selare, adenoamele hipofizare reprezintă 37,5% (Bosq, 1974) sau chiar 58% (Borromei și col., 1970).

În funcție de importanța lor funcțională, adenoamele hipofizare se pot clasifica în două mari categorii : adenoame fără semnificație funcțională recunoscută sau nesecretante și adenoame hormonogene sau secretante.

Această clasificare funcțională permite o terapeutică medicală care în unele cazuri poate opri evoluția unui adenom, punerea unei indicații operatorii în cursul maladiei Cushing, sau a unui diagnostic precoce al tumorii în stadiul pur intraselar sau chiar intrahipofizar.

Adenoame nesecretante. Sînt constituite din celule care nu au activitate hormonală recunoscută. Ele corespund adenoamelor cromofobe și se manifestă clinic printr-un sindrom tumoral asociat sau nu cu semne de întrerupere hipotalamo-hipofizară. Se manifestă prin hipopituitarism global, mai mult sau mai puțin selectiv și eventual printr-un sindrom de amenoree. Această deficiență antehipofizară progresivă se manifestă printr-un deficit sexual, slăbire în greutate, piele subțiată, palidă, sprîncene rarefiate, limba netedă. Insuficiența ovariană și testiculară este precoce, instalîndu-se oligohipomenoree, fără bufeuri de căldură și uter atrofic, hipotrofia vulvei, frigiditate. Areola mamelonară și pielea scrotului sînt depigmentate, cu scăderea potenței și a fertilității la bărbat, testicule moi, dispariția libidoului. Frigiditatea este o regulă.

Insuficiența tiroidiană se manifestă prin adinamie, somnolență, diminuarea memoriei, pielea uscată cu un grad de infiltrație a tegumentelor, metabolism bazal scăzut, bradicardie. În caz de insuficiență suprarenală dominantă se constată o accentuare a astheniei, hipotensiune arterială cu lipotimie, anemie, tulburări digestive, reducerea părului axilar și pubian. Tulburarea metabolică se manifestă cu hipoglicemie, slăbire, inapetență, țesutul adipos dispare și bolnavul pierde 10–20 kg în greutate.

Examenele de laborator arată absența TSH, FSH, LH, ACTH, a somatotropului, a prolactinei plasmatice, insuficiență tiroidiană cu scăderea iodului proteic și a iodocaptării, creșterea colesterolului, alungirea reflexogramei achiliene. Insuficiența suprarenală se manifestă cu scăderea

de 17-cetosteroizi, scădere ușoară de 17-21-hidroxicorticosteroizi și a cortizolului plasmatic gonadic, scăderea foliculinei la femei, hipoglicemie, anemie moderată, leucopenie cu neutropenie, limfocitoză relativă și eozinofilie peste 5%.

Adenoamele hormonogene. Se însoțesc de o simptomatologie endocrină pozitivă și există atîtea varietăți cîte tipuri de celule secretante există.

– *Adenoame cu hipersecreție de somatotrop.* Corespund vechii nomenclaturi de adenoame eozinofile și mixte, fiind provocate de hiperfuncția hipofizară somatotropă. Determină tabloul clinic al gigantismului și acromegaliei.

Gigantismul debutează în copilărie cînd corpul depășește 25% din talia normală. El se manifestă la toate segmentele scheletului, dar cu predominanță la trunchi și membrele inferioare, cu disproporții între lungimea și grosimea corpului, cît și cu deformări scheletice (cifoze, *genu-valgum*) și visceromegalie. Se menționează tulburări sexuale cu infantilism și imaturitate sexuală. Hipersecreția de somatotrop înainte de închiderea cartilajelor de creștere, explică patogenia creșterii exagerate în lungime a scheletului. La adult majoritatea oaselor au cartilajele de creștere închise, somatotropul stimulează periostul, care are proprietăți osteogenice, producînd hipertrofia oaselor în grosime și producerea acromegaliei. Prin acțiune antiinsulinică și proglucagonică hiperglicemiantă, STH-ul în exces determină diabet.

– *Adenoame cu hipersecreție de prolactină.* Corespund unui mare număr de adenoame cromofobe care se însoțesc de insuficiență hipofizo-gonadică pînă la panhipofizie. La microscopul optic și în special la cel electronic se văd celule secretante bogate în granule de hormon, dar fără granule de secreție. Corespondentul clinic este constituit din hiperprolactinemie tumorală cu amenoree, galactoree, impotență (fig. 3.14).

– *Adenoame corticotrope.* Unele cazuri de maladie Cushing sînt determinate de adenoame corticotrope (fig. 3.15).

Sindromul Cushing suprametabolic reprezintă traducerea clinică a hiperproducerii de cortizol cu alterarea sistemului de control al secreției cor-

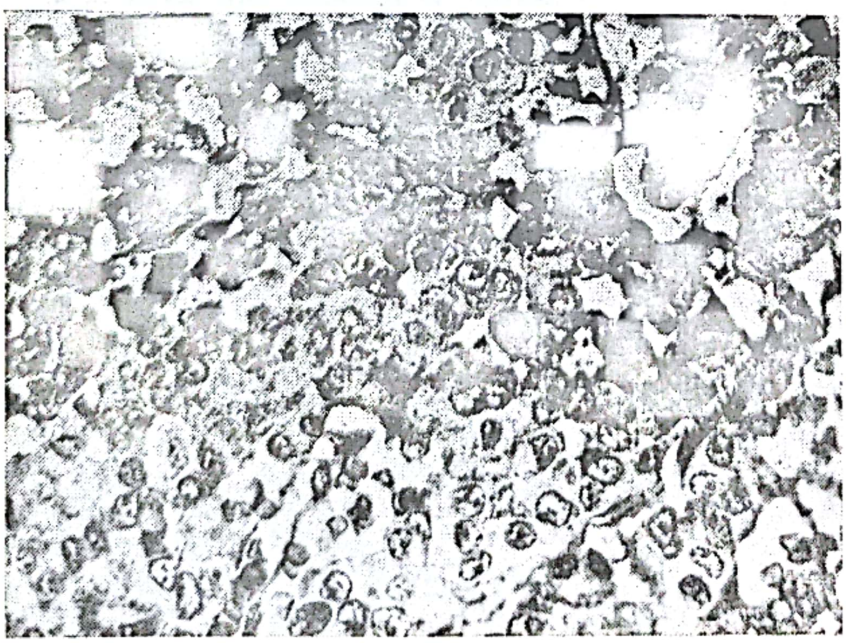

Fig. 3.14. Adenom hipofizar cu hipersecreție de prolactină. Celule în cordoane laxe, dar puțin evidente, activ secretante, fără granule de secreție (după Racadot).

Scanned with OKEN Scanner

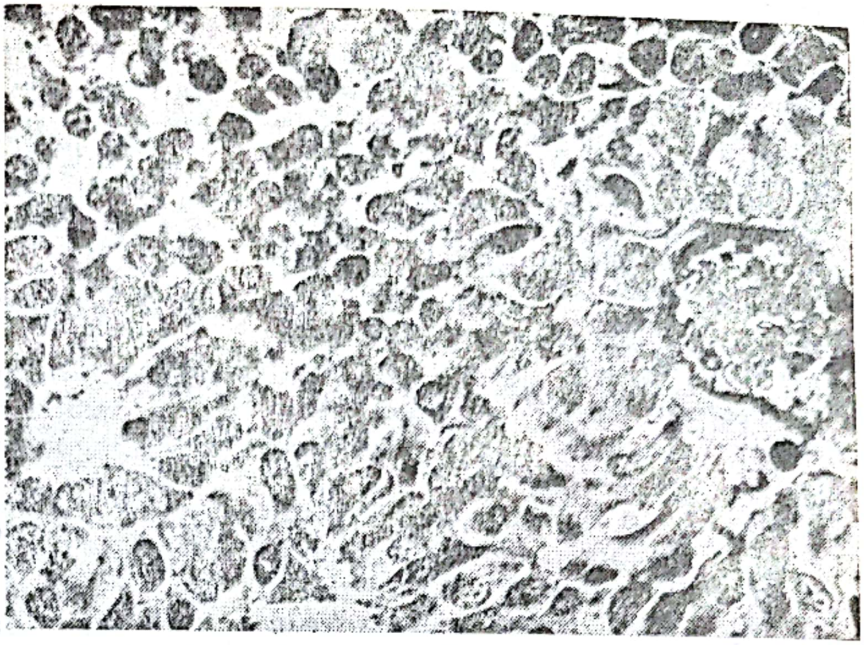

Fig. 3.15. Adenom hipofizar corticotrop. Anizocitoză, organizări perivasculare în pseudorozetă, granule de secreție de densitate variabilă de la o celulă la alta (după Racadot).

ticosuprarenalei. Cortizolul, hormon corticosuprarenal, este produs printr-un mecanism complex care are centrii la nivelul sistemului nervos central (hipotalamus și hipofiză), pe de o parte, și corticosuprarenală, pe de altă parte (fig. 3.16).

Stimuli hipotalamici se transmit spre hipofiză prin intermediul unui factor hipofizotrop „corticotrophin

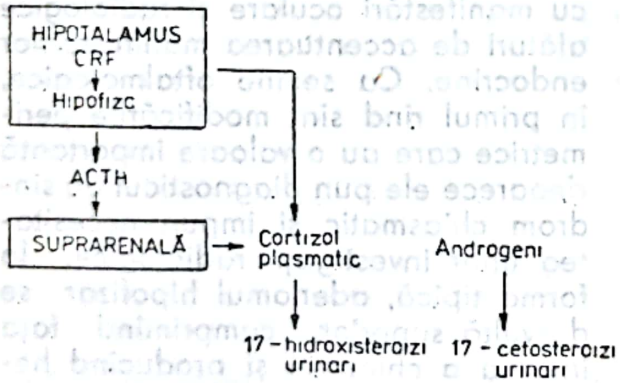

Fig. 3.16. Funcția axei hipotalamo-hipofizo-suprarenală la om.

releasing factor" care asigură secreția și excreția de ACTH. ACTH-ul stimulează toate cele trei zone ale corticosuprarenalei, cu predilecție zona fasciculată și reticulată.

Nivelul circulant al hormonilor corticosuprarenalei, în special al cortizolului liber, reglează secreția de „releasing factor" prin mecanismul de *feed-back*, stimulînd secreția cînd nivelul corticoizilor este scăzut și inhibînd-o cînd nivelul este crescut. Astfel sindromul Cushing poate fi datorită unei hiperfuncții hipotalamice, hipofizare sau suprarenale.

Clinic, sindromul Cushing se caracterizează prin obezitate tronculară, hipertensiune arterială, vergeturi cutanate atrofice de culoare roz-violacee, hirsutism, osteoporoză, poliglobulie, hiperglicemie, creștere de 17-hidroxisteroizi și 17-cetosteroizi, cît și a tetrahidroderivaților în urină.

Ca forme clinice se deosebesc :

a) Sindromul Cushing dependent de ACTH : de origine centrală hipotalamo-hipofizară (Itenko-Cushing) ; adenom hipofizar bazofil cu celule corticotrope sau mixt ; paraneoplazic prin secreție de ACTH ectopic.

d) Sindrom Cushing independent de ACTH : adenom suprarenal hipersecretant de cortizol ; adenocarcinom suprarenal hipersecretant.

— *Adenoame tireotrope.* Acestea sînt adenoame prin hiperse-

creție de tireostimulină, hormon glicoproteic care stimulează creșterea celulei tiroidiene și hormonogeneza în tiroidă. Aceste adenoame sînt rare. Se crede că derivă din o stimulare prelungită a celulelor tireotrope prin *feed-back*, în condiții de hipotiroidism cronic, cu mixedem tiroidian primitiv și exces de TSH în sînge. Cu toate acestea sînt descrise cazuri de hipertiroidism secundar adenomului hipofizar secretor de TSC. Adenoamele tireotrope sînt mici, situate intrahipofizar.

– *Adenoame melanotrope*. Acestea corespund unor adenoame bazofile descrise în maladia Cushing. Atunci cînd aceasta este provocată printr-o tumoră sau prin suprarenalectomie pentru maladie Cushing se poate constata apariția unei pigmentări tranzitorii. Adenoamele melanotrope determină o pigmentare precoce, rapidă, intensă și prelungită.

Hormonul melanotrop prezintă secvențe comune cu ACTH-ul și de aceea un efect asemănător de MSH este prin exces de ACTH. Astfel se explică pigmentarea din boala Addison dată de ACTH.

– *Adenoame gonadotrope*. Sînt extrem de rare. Hipofuncția gonadotropă se manifestă prin carență de estrogeni și androgeni și face parte din insuficiența hipofizei anterioare și panhipopituitarismului.

Studiu clinic. Adenoamele hipofizare sînt asimptomatice în 20% din cazuri, descoperirea lor făcîndu-se de multe ori la necropsie. La tineri adenoamele evoluează mai rar cu simptome clinice, așa cum se întîlnesc între vîrsta de 40 și 70 de ani. În afară de manifestările endocrine adenohipofizare, sindromul tumoral se manifestă prin semne neurooftalmologice și neuroradiologice.

Perioada de debut se caracterizează prin stadiul de adenom intraselar. Manifestările oftalmologice sînt absente atîta timp cît tumora nu depășește loja hipofizară. În această perioadă se manifestă numai sindromul endocrin :

– deficit antehipofizar progresiv. Radiografia de șa turcească poate evidenția o creștere a diametrului antero-posterior, iar pe tomografia din față se constată o asimetrie a planșeului selar ;

– semne de hiperfuncție somatică în adenoamele somatotrope. Radiografia de șa arată o adîncire în ax vertical și tuberculul selar hipertrofiat ;

– maladia Cushing care apare frecvent după 1–8 ani de la suprarenalectomie, cu pigmentare precoce și rapidă, dureri retroorbitare și frontale, care arată distensia lojei hipofizare de către tumoră.

Radiografia de șa turcească și encefalografia confirmă diagnosticul de tumoră hipofizară. Paralizia de III explică extinderea rapidă a tumorii spre loja cavernoasă cu fenomene de necroză și hemoragii intratumorale.

Perioada de stare se caracterizează prin extinderea tumorii în afara lojii, cu manifestări oculare și radiologice alături de accentuarea manifestărilor endocrine. Ca semne oftalmologice, în primul rînd sînt modificările perimetrice care au o valoare importantă deoarece ele pun diagnosticul de sindrom chiasmatic și impun necesitatea unor investigații radiologice. În forma tipică, adenomul hipofizar se dezvoltă superior, comprimînd fața internă a chiasmei și producînd hemianopsie bitemporală. Deficitul începe în cadranul temporal superior și interesează atît izopterele periferice, cît și cele centrale producînd o ancoșă temporală cu concavitatea dispusă extern, cu sau fără scotom central (fig. 3.17).

Foarte rapid depresiunea izopterelor se accentuează. Izopterele interne

trec între pata Mariotte şi punctul de fixaţie şi determină excluderea petei oarbe care se produce totdeauna superior. Apoi deficitul cuprinde tot cadranul temporal superior şi se apropie de linia mediană, pe care însă nu o depăşeşte. Treptat se apropie şi de linia orizontală, deficitul luînd un aspect unciform (fig. 3.18).

Deficitul continuă să progreseze cuprinzînd şi cadranul infero-temporal şi astfel hemianopsia bitemporală este constituită (fig. 3.19). Deficitul se extinde în sensul axelor de ceasornic pentru ochiul drept şi în sens invers pentru ochiul sting. Uneori deficitul hemianopsic apare numai la indici mici, în timp ce la indici mari cîmpul vizual este încă normal (fig. 3.20).

Hemianopsia bitemporală simetrică se întîlneşte numai în 60% din cazuri. În celelalte cazuri deficitele sînt asimetrice şi incongruente (fig. 3.21).

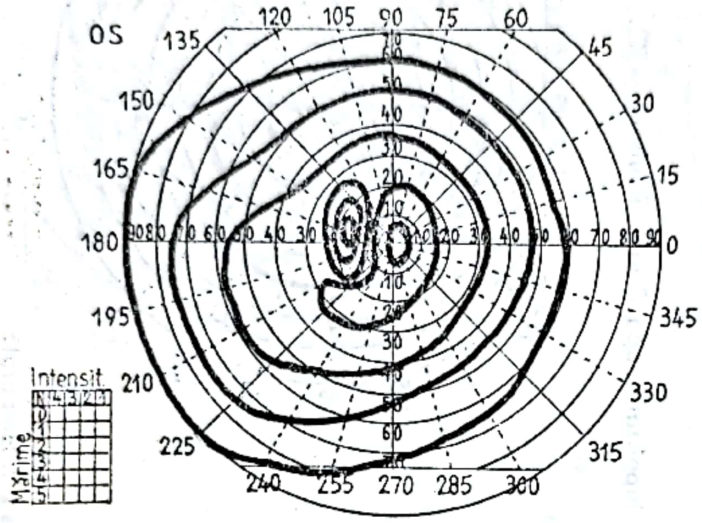

Fig. 3.17. Deficit în cadranul temporal superior mai accentuat la OD, cu scotom central (după Brégeat şi Juge).

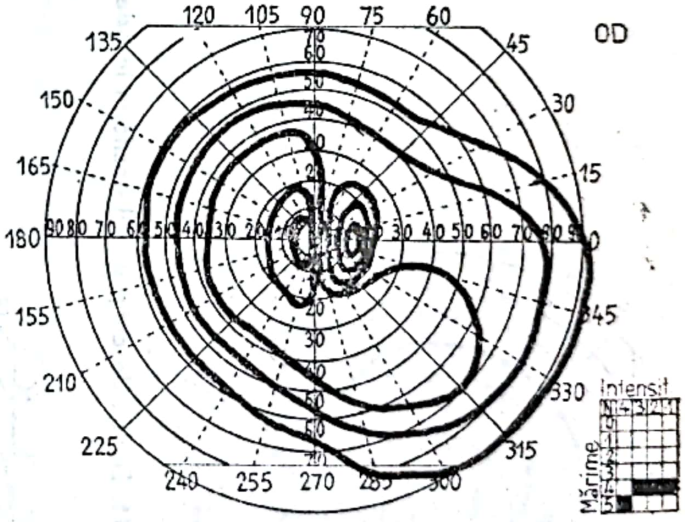

Deficitul de cîmp vizual care începe cu scotom central este o formă frecvent întîlnită şi mult mai complexă. Iniţial apare un scotom central la unirea meridianului vertical cu cel orizontal şi erupe în afară pentru a cuprinde şi izopterele deja atinse. Scotomul se confundă cu pata Mariotte, apoi de la polul inferior al

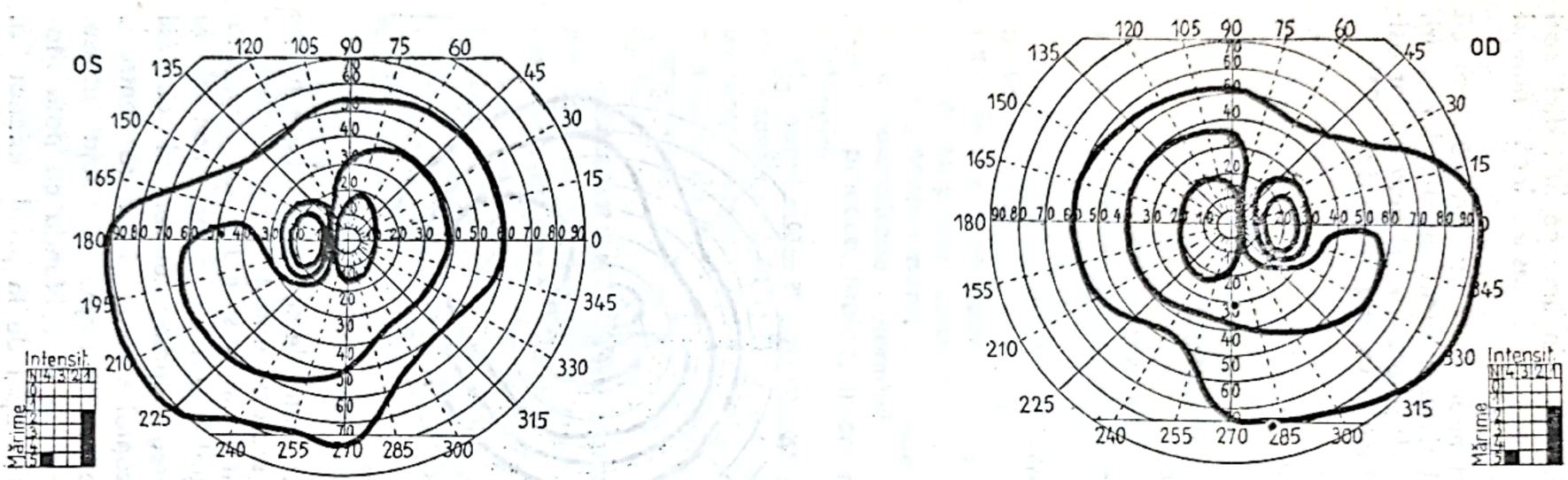

Fig. 3.18. Deficit de cîmp vizual unciform în adenom hipofizar (după Dubois Poulsen, 1952).

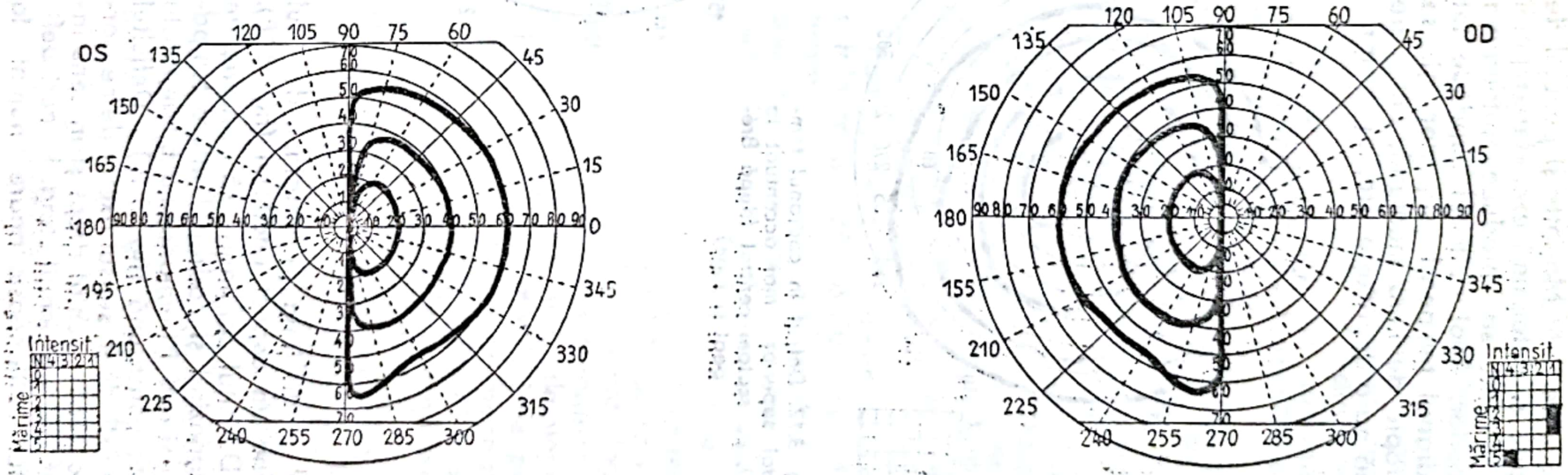

Fig. 3.19. Hemianopsie bitemporală.

Scanned with OKEN Scanner

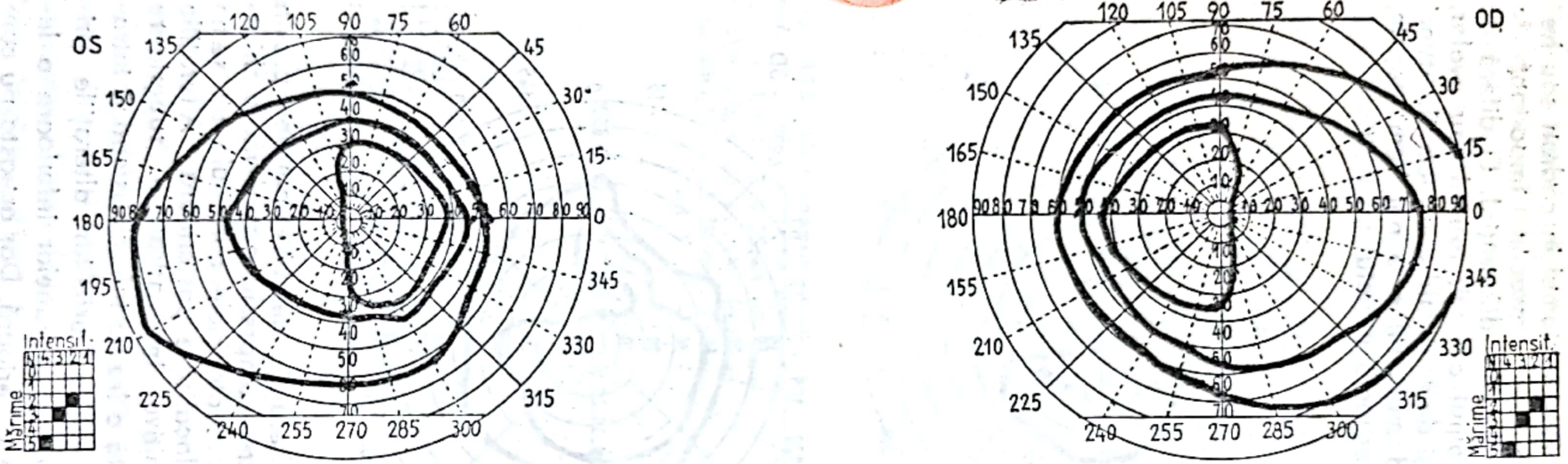

Fig. 3.20. Hemianopsie bitemporală simetrică pentru indici mici VOD=7/10 ; VOS=6/10. Atrofie optică parțială prin adenom hipofizar (după Guillaumat și col., 1959).

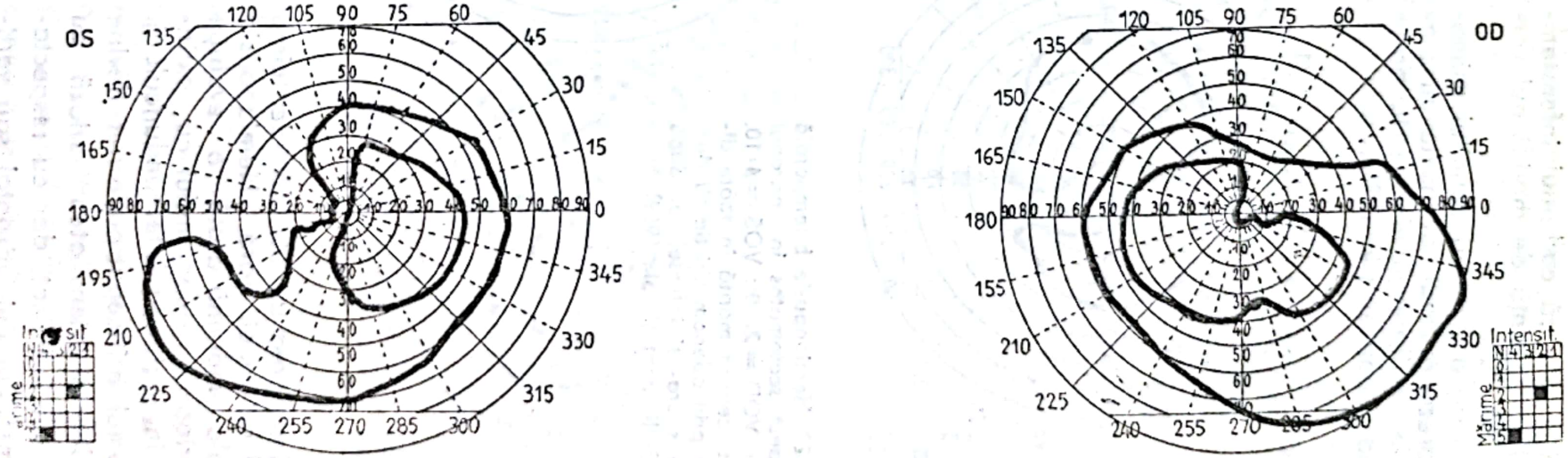

Fig. 3.21. Hemianopsie bitemporală asimetrică VOD=8/10 ; VOS=7/10. Atrofie optică simplă. Șaua turcească mărită cu distrugerea lamei patrulatere (după Guillaumat și col., 1959).

Scanned with OKEN Scanner

petei invadează cadranul inferotemporal la distanță de meridianul vertical (fig. 3.22).

În 15% din cazuri deficitul asimetric prezintă stadii avansate cu ambliopie unilaterală și strîmtorare temporală opusă (fig. 3.23).

cal. Este scotomul în cadran sau hemianopsic, caracter important în diagnosticul diferențial. El diferă de scotomul central, rotund sau ovalar, ca și de scotomul centrocecal. Atunci cînd scotomul este net hemianopsic, el respectă punctul de fixație.

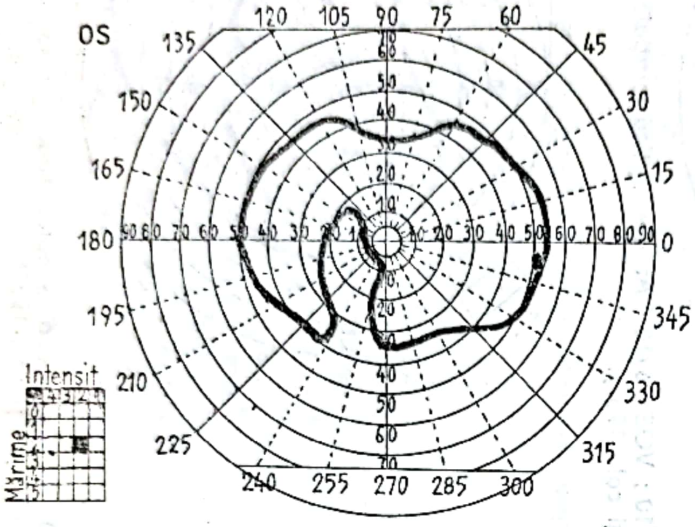

Fig. 3.22. Hemianopsie bitemporală cu aspect scotomatos în cadranul inferior. VOD = 2/10 ; VOS = 4/10. Șaua turcească mărită în toate direcțiile prin adenom chistic cu dezvoltare supra- și intraselară (după Guillaumat și col., 1959).

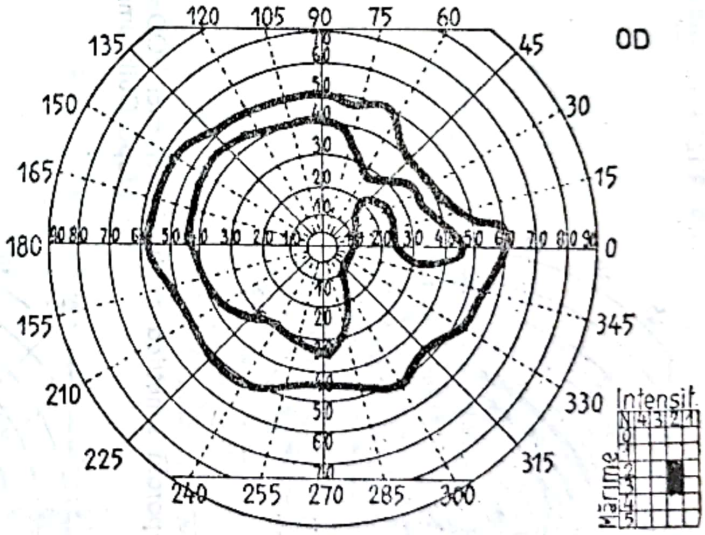

Strîmtorarea unilaterală de cîmp vizual este mai rară. Hemianopsia laterală omonimă arată o evoluție posterioară a adenomului cu extindere în regiunea lateropedunculară. Scotomul la început puțin net devine mai dens și intensitatea variază cu cadranul interesat, dar cu respectarea meridianului orizontal sau verti-

Alterațiile net bitemporale provin dintr-o compresiune mediană a chiasmei. Scotoamele constituie un semn de localizare posterioară. Alterațiile primitive în cadranele superioare arată o lezare infrachiasmatică intra- sau supraselară, iar alterațiile primitive a cadranelor inferioare o lezare superioară. Dar aceasta nu con-

stituie o regulă absolută deoarece trebuie să se țină seama de unele deplasări ale chiasmei de leziuni vasculare. Bergland (1968) arată situația posterioară a chiasmei în 10–12% din cazuri. Repliul falciform al durei mater ce comprimă nervul optic la marginea superioară a orificiului intracranian al canalului optic poate explica prezența unui scotom central.

Tulburările atipice de cîmp vizual în tumorile hipofizare sînt în 27% din cazuri (Greve și Raakman, 1977) procent care ajunge după unii autori la 30% (Walsh și Hoyt, 1969).

În ceea ce privește patogenia acestor modificări, Ray și Patterson (1971) le atribuie tulburărilor vasculare, în timp ce O'Connell (1973) le atribuie compresiunilor directe ale tumorii. Fibrele centrale încrucișate ale chiasmei sînt mult mai compacte decît cele laterale directe și de aceea în caz de compresiune sînt supuse la o tensiune mai mare.

Acuitatea vizuală este mult timp păstrată, în special atunci cînd adenoamele nu interesează fibrele maculare situate în porțiunea mediană și posterioară a chiasmei. Vederea centrală este redusă între 5/10 și

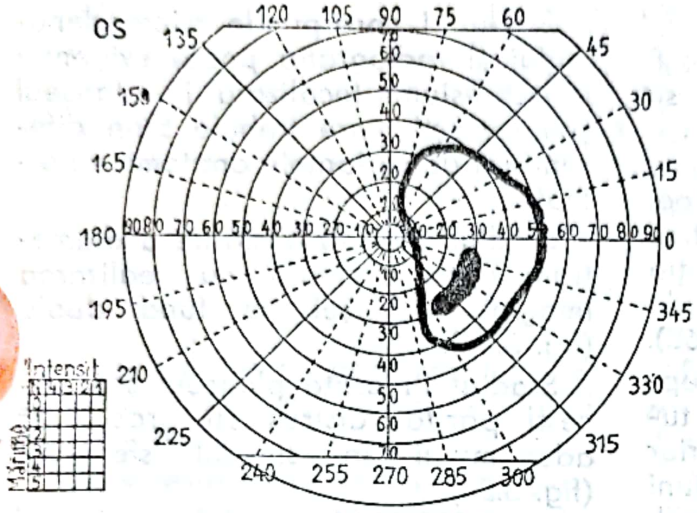

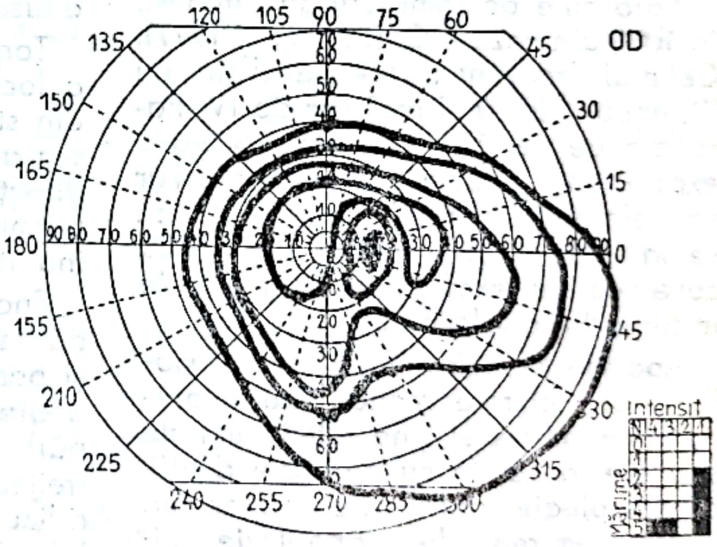

Fig. 3.23. Hemianopsie bitemporală simetrică cu atrofie optică la OS : VOD=1/2 ; VOS=1/50. Adenom hipofizar cu evoluție lateroselară stîngă (după Dubois Poulsen și Magis).

1/10, de obicei asimetric. Atunci cînd este monolaterală poate rămîne staţionară, timp de mai multe luni, aceasta depinzînd de sediul compresiunii chiasmatice.

Tulburările vederii binoculare cu diminuarea capacităţii de fuziune sînt datorită absenţei binoculare de cîmp vizual.

În stadiul incipient, papila poate fi normală. În lunile care urmează se instalează o decolorare progresivă a papilei cu apariţia unei atrofii optice primitive, la început parţiale, apoi totale. De menţionat că atrofia optică poate să nu apară chiar în situaţia cînd tulburările vizuale datează de ani de zile (Wilson şi Falconer, 1968).

Edemul discului optic este excepţional şi apare numai atunci cînd tumora hipofizară evoluează superior şi posterior şi determină compresiuni la nivelul celui de-al treilea ventricul.

Paraliziile oculomotorii se întîlnesc în 10% din cazuri (Carta şi col., 1977). Cel mai frecvent apare paralizia de III, uneori de VI şi mai rar de IV. Paralizia de nervi oculomotori arată o expansiune a adenomului hipofizar spre sinusul cavernos, din care cauză se instalează un sindrom de sinus cavernos cu exoftalmie şi anestezie în teritoriul oftalmicului.

Apariţia bruscă a unei cefalei violente cu cecitate mono- sau bilaterală, ce apare şi ţine cîteva minute sau ore, asociată cu paralizie de III, oftalmoplegie totală este cunoscută sub denumirea de „apoplexie pituitară". Ea este determinată de apariţia unei mari hemoragii în interiorul adenomului sau de o infarctizare a vaselor infundibulare, cu o necroză acută a glandei. În adenoamele nesecretante tulburările vizuale au fost prezente în 90% din cazuri în statistica lui Borromei şi col. (1975) şi sută la % din cazuri în statistica lui Ray şi Patterson (1971). În cele secretante, tulburările vizuale au fost constatate în 36% în statistica lui Hollenhorst şi Younge (1976).

Examenul radiologic. Semnele radiologice confirmă diagnosticul. Ele au valoare diagnostică şi prognostică în orientarea terapeuticii întrucît permit o apreciere a limitelor tumorii.

Stadiul I corespunde microadenomului şi radiografia poate evidenţia o depresiune localizată în planşeul şeii turceşti, care trebuie bine diferenţiată de variantele anatomice normale.

Stadiul II arată o mărire a diametrului anteroposterior cu realizarea imaginii unei şei cu fund dublu (fig. 3.24).

Stadiul III arată planşeul şeii turceşti parţial distrus cu procidenţa adenomului în sinusul sfenoidal (fig. 3.25).

Stadiul IV evoluează cu distrugerea difuză a şeii turceşti.

Tomografia şeii turceşti permite de a localiza şi a preciza unele detalii din structura osoasă. Acest procedeu s-a ameliorat graţie sistemului multidirecţional în baleiaj hipocicloid care permite de a înlătura imagini situate înainte şi în urma planului de studiu.

Encefalografia gazoasă fracţionată dă relaţii privind limitele superioare şi posterosuperioare ale tumorii. Se poate vedea clar refularea în sus a părţii anteroinferioare a celui de-al treilea ventricul şi a unui con frontal, ridicarea cisternei chiasmatice, refularea în sus şi posterior a cisternei interpedunculare. Procedeul prin baleiaj hipocicloid cu tomografie permite astfel de a se obţine detalii precise.

Arteriografia celor două corotide permite de a aprecia extinderea tumorii cu deplasarea poligonului Willis şi al segmentului orizontal al arterei cerebrale medii, cu evidenţierea pediculului vascular hipofizar. Permite de asemenea de a elimina un ane-

Scanned with OKEN Scanner

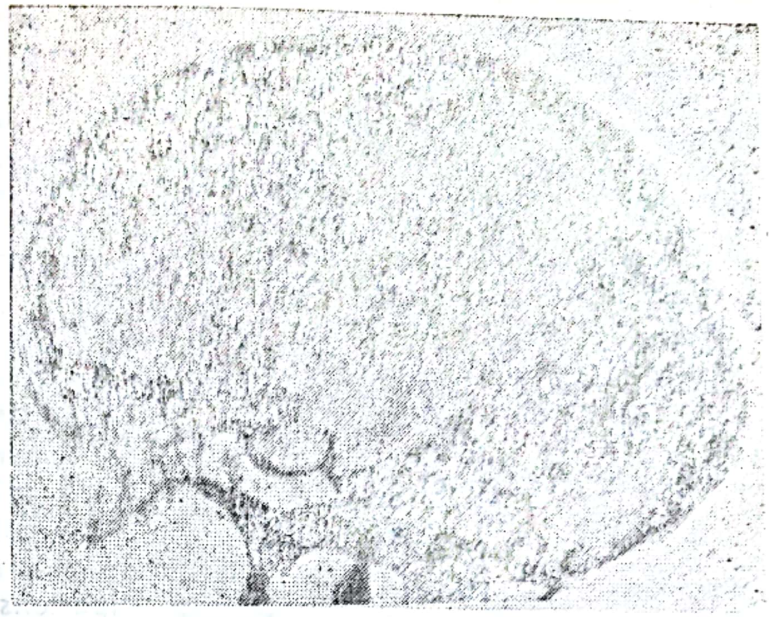

Fig. 3.24. Adenom hipofizar. Bărbat 52 ani : VOD = 7/10 ; VOS=2/10. Hemianopsie bitemporală. Radiografia evidențiază șaua balonizată cu pereți subțiri (Guillaumat și col. 1959).

vrism și de a ilustra vascularizația prin utilizarea tehnicilor de substracție și mărire (fig. 3.26).

Tomodensitometria prin simplul examen direct sau după injectare de substanță de contrast arată expansiunea tumorii. Expansiunea supraselară se prezintă ca o umplere a părții anterioare a cisternei optochiasmatice după injectarea soluției de contrast (fig. 3.27).

Gamma-angioencefalografia arată fixarea patologică supraselară.

Evoluție. Evoluția tumorilor hipofizare este lentă, ducînd spre cecitate, deși sînt și multe cazuri staționare. Formele închistate evoluează cu semiologie endocrino-vizuală. Formele hemoragice sînt determinate de unele tratamente incorecte, radioterapie, traumatisme. Uneori este vorba de forme tumorale cu hemoragii intratumorale. Formele chistice se întîlnesc în 15% din cazuri. Histologic, se constată microchisturi care explică consistența fluidă, uneori descoperită

Fig. 3.25. Adenom hipofizar cu distrugerea șeii turcești (Guillaumat și col., 1959).

Scanned with OKEN Scanner

Fig. 3.26. Adenom hipofizar care ridică arterele cerebrale anterioare. Arteriografia imaginii din față (după Brégeat și col., 1979).

Fig. 3.27. Adenom hipofizar. Săgețile indică extinderea adenomului (după Fleischer și col., 1977).

intraoperator. Aceste chisturi pot suferi degenerescențe lipidice și calcare cu aspect fals de adenom calcifiat. Atunci cînd adenomul depășește loja sa osteofibroasă, prognosticul este grav prin compresiunea pe care o exercită asupra structurilor vecine (fig. 3.28).

Expansiunile superioare determină manifestări de hipertensiune intracraniană alături de semne neurooftalmologice.

Examenul tomodensitometric apreciază limitele tumorii.

Encefalografia gazoasă fracționată poate produce accidente în caz de hipertensiune intracraniană. Adenoamele somatotrope evoluează în special supraselar și se agravează brusc prin hemoragii intrachistice.

Expansiunea inferioară este frecvent întîlnită, deși aici se află o rezistență osoasă. Ea este ușor de diagnosticat radiografic.

Expansiunea laterală se face spre loja cavernoasă, spre vîrful stîncii, sub dura mater, sau spre orbită, anterior. Adenomul corticotrop după suprarenalectomie poate crește rapid prin necroze și hemoragii cu extindere spre loja cavernoasă. În expansiunea laterală apare în primul rînd o paralizie de III, apoi de IV și VI. Uneori se constată oftalmoplegie totală cu leziuni trigeminale de V_1 și V_2 și sindrom Claude-Bernard-Horner, prin lezarea simpaticului pericarotidian. De aceea extirparea adenomului în acest stadiu este dificilă. Staza venoasă determină dilatarea venelor palpebrale cu exoftalmie progresivă ireductibilă. Exoftalmia poate lipsi în obstrucții ale sinusului cavernos. Expansiunea orbitară determină eroziuni ale canalului optic, uneori fuziune cu fanta sfenoidală. Arteriografia este necesară pentru diagnosticul diferențial cu anevrismul carotidei interne, iar examenul rino-

Scanned with OKEN Scanner

faringian permite diagnosticul diferențial între un neoplasm de sinus sfenoidal sau de rinofarinx.

Expansiunea posterioară este gravă deoarece comprimă trunchiul cerebral și ventriculul III cu semne hipotalamice, diabet insipid, semne piramidale, hipertensiune intracraniană. Dacă papila nu este atrofică poate apare stază papilară. Prognosticul în aceste forme este grav.

Expansiunea temporală se face spre bandeletele optice cu hemianopsie omonimă, epilepsie temporală, crize uncinate.

Expansiunea anterioară poate interesa un nerv optic cu cecitate unilaterală, adenomul fiind mai bine tolerat, putînd crește mai mult.



Fig. 3.28. Adenom „cromofob" gigant A – a. comunicantă anterioară ; B – a. cerebrală anterioară ; C – nerv optic (după Lindenberg și col., 1973).

Complicații. În afara complicațiilor amintite prin extinderea adenomului menționăm și unele complicații grave.

– Marea insuficiență hipofizară care poate surveni în urma unui traumatism, infecții, intoxicații. Poate urma o comă hipopituitară letală cu hipotermie, rărirea pulsului, scăderea tensiunii arteriale sau hipertensiune.

– Apoplexia pituitară survine prin compresiune bruscă chiasmatică cu distensia diafragmului selar, ascensionarea arterelor cerebrale anterioare cu cefalee bruscă, oftalmoplegie cu cecitate uni- sau bilaterală, semne de iritație subarahnoidiană și tulburări vegetative. Lichidul cefalorahidian este hemoragic sau meningitic. Intervenția se practică pe cale rinoseptală (cale de urgență) din care cauză pot surveni meningite prin infecții postoperatorii.

– Hemoragia meningee se poate produce prin ruptura unui chist în spațiul subarahnoidian. Arteriografia și examenul radiografic ajută la stabilirea diagnosticului diferențial cu ruptura unui anevrism carotidian supraclinoidian. Malignizarea survine rar, în special în formele recidivate sau epiteliomatoase.

Prognostic. Acesta este grav. Simptomele oculare capătă importanță, atît în scop diagnostic, cît și prognostic. Atunci cînd papila este de aspect normal, iar acuitatea vizuală nu este scăzută, o intervenție chirurgicală are un prognostic bun. Chiar și în cazurile de atrofie optică parțială se poate întîlni o recuperare a vederii. În această situație o mare importanță îl are factorul timp. Dacă atrofia este veche cu excavație, prognosticul este grav. Hemianopsia bitemporală incipientă are un prognostic bun. Alterațiile asimetrice, chiar monolaterale, arată o extensie laterală a adenomului care face necesară o urgentare a intervenției chirurgicale, iar prognosticul este mai puțin favorabil. Atunci cînd sînt leziuni ale fibrelor nervoase și intervenția este efectuată corect, după cîteva zile asistăm la o recuperare parțială a vederii. Scăderea acuității vizuale postoperator poate fi dată de o hemoragie sau un edem al regiunilor vecine sau prin alterarea rețelei vasculare chiasmatice. Mortalitatea

Scanned with OKEN Scanner

postoperatorie este de 5% în tumorile incapsulate, procent care crește la 50% în formele expansive. Din punct de vedere general, prognosticul rămîne rezervat la subiecții cu vîrstă înaintată din cauza procesului de scleroză vasculară. El este agravat și de un dezechilibru endocrin, precum și de durata lungă a bolii sau volumul mare al adenomului.

Tratament. Este hormonul, radioterapic și chirurgical. Radioterapia se practică fie înaintea apariției atrofiei optice, în recidive, după suprarenalectomie. În formele inoperabile cum sînt cele retrochiasmatice, radioterapia se practică după o intervenție paleativă decompresivă. Este contraindicată în puseurile evolutive, chiar și în formele chistice și hemoragice. Hipofizectomia se face pe cale subfrontală sau rinoseptală. Depresiunea diafragmului selar poate antrena o deplasare inferioară a chiasmei optice, motiv pentru care unii neurochirurgi recomandă umplerea șeii goale cu țesut heterogen (pudră de os).

Implantarea de aur sau itrium radioactiv cu rol de a distruge hipofiza pe cale nazală se aplică în tumori închistate, atunci cînd bolnavul refuză operația sau la bolnavi cu stare generală precară. După implantări radioactive se pot produce necroze de chiasmă. Aceasta apare tardiv, la cîteva luni după aplicarea de aur sau itrium radioactiv și se manifestă prin amauroză bruscă cu alterarea stării generale. La necropsie se constată radionecroză a chiasmei și a nervilor optici. Regiunile cele mai sensibile rămîn tija hipofizei și regiunea hipotalamică.

Colesteatomul

Colesteatomul sau chistul epidermoid este o formațiune tumorală cu un perete conjunctivofibros, tapetat în interior printr-un epiteliu malpighian care conține lamele epiteliale cheratinizate, dispuse în jurul unei magme bogate în colesterol. Absența anexelor cutanate îl diferențiază de chistul dermoid. Se întîlnește frecvent localizat la baza craniului, în special pe linia mediană și provine din fragmente de origine ectodermică detașate din creasta germinativă, ce pătrund în momentul închiderii tubului neural odată cu sistemul vascular.

Afecțiunea este rar întîlnită și reprezintă 1% din tumorile cerebrale. Evoluează la adolescent și adultul tînăr fără deosebire de sex. În 20% din cazuri sediul este extradural, iar în 80% subdural. Formele extradurale interesează diploia, unde acestea creează o lacună osoasă. Formele subdurale ocupă regiunea bazală în vecinătatea liniei mediane, în apropierea marilor vase. Acestea sînt chisturile supra- sau retroselare, mai rar intraventriculare.

Anatomie patologică. Macroscopic tumora este alb-sidefie, bine delimitată, rotundă sau ovală, polilobată, prezentînd o capsulă intim aderentă de țesutul nervos și un conținut alb strălucitor. Microscopic conține elemente epiteliale stratificate și un conținut chistic acelular sau cu resturi celulare și cristale de colesterol. De la periferie spre centru peretele capsular este format din patru straturi: *stratum durum* (conjunctiv); *stratum granulosum* (structură epitelială, este stratul germinativ); *stratum fibrosum* (etapă de cheratinizare celulară); *stratum celulosum* (de descuamare malpighiană).

Evoluție. Chistul este sferic, dar neregulat, cu prelungiri în funcție de regiunea unde evoluează. El crește lent o perioadă de ani și nu este vascularizat. *Stratum durum* aderă la pereții vasculari și tumora alunecă între marele vase fără a le deplasa. Astfel colesteatomul supraselar evoluează

Scanned with OKEN Scanner

spre regiunea paraselară, frontală, temporală sau de-a lungul arterei cerebrale anterioare.

Complicații. Sînt rare. Uzura osoasă este cu totul superficială în formele bazale. Chistul epidermic poate suferi suprainfecții și unele procese de necroză, producînd granuloame perichistice, de obicei cu caracter de granulom de corp străin. Excepțional se poate maligniza.

Patogenie. Colesteatomul este rezultatul dezvoltării unor incluzii ectoblastice dispuse în special pe linia mediană. În contact cu marile vase ale bazei, provine din resturi embrionare detașate și incluse de-a lungul fisurilor embrionare. Aceste resturi celulare se pot resorbi sau prolifera și atunci dau naștere la chisturi epidemice. Clasificarea actuală se face după evoluția colesteatomului în vecinătatea marilor vase : colesteatoame în teritoriul carotidian, vertebrobazilar, coroidian sau intraventricular și diploic. Colesteatoamele în teritoriul carotidian prezintă manifestări optochiasmatice.

Simptome. Colesteatoamele din grupul carotidian cuprind o grupă mediană în 60% din cazuri și una laterală în 40%. Grupa mediană are două varietăți : chiasmatică și infundibulară. Varietatea chiasmatică este cea mai frecventă și se manifestă la persoane tinere cu atrofie optică primitivă, evoluție lentă și hemianopsie bitemporală. Șaua turcească este normală, cu mărirea gutierei optice și a canalelor optice. Canalul optic este excepțional dilatat atunci cînd prelungirea chistului se face de partea oftalmică. Uneori chistul distruge vîrful orbitei (fig. 3.29).

Șaua turcească este normală, nu se observă tulburări neurohipofizare importante, ci doar un ușor infantilism hipofizar. Arteriografia carotidiană dă imaginea unei tumori supraselare, iar pe clișeul din față se poate vedea o redresare a sifonului carotidian. Pneumografia fracționată indică direcțiile de expansiune a tumorii și dă informații asupra formei ventriculului trei și situației chiasmei. În unele cazuri se poate observa o imagine neregulată „în miez de pîine" cu aspect perlat caracteristic (fig. 3.30).

Tumora nefiind vascularizată nu are capacitatea de a fixa radioizotopi.

Varietatea infundibulară prezintă simptomatologia unei tumori de ventricul trei. Diagnosticul pozitiv se pune în fața unui bolnav de 20–30 ani, cu hipertensiune intracraniană progresivă și stază papilară bilaterală, hemianopsie bitemporală cu șaua turcească normală, fără tulburări endo-



Fig. 3.29. Colesteatom cu distrugerea vîrfului orbitei și a fantei sfenoidale stîngi (după Brégeat și col., 1979).

Fig. 3.30. Colesteatomul supraselar şi a sinusului cavernos sting. Pneumografie fracţionată cu aspect perlat (după Brégeat şi col., 1979).

crine importante şi imagine de amputare a celui de-al treilea ventricul pe clişeele pneumografice. Diagnosticul diferenţial se face cu craniofaringiomul şi tumori de ventricul trei, dar cel mai adesea diagnosticul este operator.

Grupa laterală poate prezenta o varietate paraselară şi una silviană. Varietatea paraselară este în contact cu sinusul cavernos şi cavitatea Meckel. Evoluează cu cefalee, crize comiţiale, atrofie optică unilaterală, paralizie de III, tulburări mintale. Diagnosticul diferenţial se face cu meningiomul de treime internă a crestei sfenoidale şi anevrismul carotidian.

În varietatea silviană, colesteatomul este situat pe creasta sfenoidală şi evoluează ca o tumoră frontotemporală cu epilepsie şi edem papilar.

Colesteatomul în teritoriul vertebrobazilar cuprinde o grupă laterală cu varietate pontocerebeloasă şi o grupă mediană cu o varietate chiasmatică joasă şi pontocerebeloasă joasă. Varietatea chiasmatică joasă evoluează cu simptomatologie oculară. Varietatea chiasmatică joasă are simptomele zonei carotidiene mediane la care se adaugă semne lezionale de fosă posterioară.

Colesteatoamele din teritoriul carotidian sau intraventricular şi cele din teritoriul diploic nu prezintă manifestări optochiasmatice.

Tratament. Se practică excizia în bloc a colesteatomului şi a capsulei pentru a nu se produce recidive. Aderenţele tumorii pe marile vase pot da complicaţii postoperatorii, cu ruptura chistului şi meningită aseptică. Prognosticul este deci în funcţie de localizare.

Teratomul supraselar

Teratomul atipic se poate localiza atît intraselar, cît şi supraselar. El prezintă o structură complexă constituind derivate din toate foiţele embrionare.

Anatomie patologică. Teratomul reprezintă cea mai frecventă tumoră disembrioplazică. Sînt tumori formate din ţesuturi multiple, de tipuri şi diferenţieri variate, dispuse neregulat şi fără legătură cu ţesuturile din regiunea selară sau supraselară. Iniţial se admitea că teratoamele ar fi formate din ţesuturi diferenţiate anormal în prima perioadă a vieţii fetale. Asemenea anomalii de diferenţiere ar putea apărea în primele perioade ale embriogenezei la nivelul grupelor de celule care nu mai răspund la acţiunea factorilor chimici cu rol de organizare. În prezent se admite că teratoamele se dezvoltă din celule germinale, migrate extragonadal, în timpul dezvoltării fetale, celule dotate cu capacitate de diferenţiere multipotentă. Se prezintă sub formă de tumori rotunde sau ovalare, bine delimitate sau aderente la ţesuturile ve-

Scanned with OKEN Scanner

cine. Formele imature prezintă caractere de malignitate şi au caracter infiltrativ.

Simptome. Clinic afecţiunea se manifestă prin diabet insipid, tulburări vizuale şi hipotalamohipofizare. Diabetul insipid este simptomul cel mai constant. Poate fi singura manifestare clinică pînă la intervenţie. Poate regresa după extirparea tumorii sau după radioterapie. Poate să dispară şi spontan şi să reapară după operaţie.

Manifestările oculare apar în 75% din cazuri cu atrofie optică primitivă unilaterală, hemianopsie bitemporală sau temporală. Edemul papilar şi tulburările oculomotorii ca cefalee, vărsături, apar atunci cînd se instalează hipertensiunea intracraniană. Tulburările hipotalamohipofizare apar sub formă de somnolenţă, hipogonadism şi panhipopituitarism. Se menţionează pleiocitoză cu 20–40 celule în lichidul cefalorahidian.

Radiologic se pune în evidenţă amputarea părţii anteroinferioare a celui de-al treilea ventricul sau ascensionarea acestuia prin tumoră. Diagnosticul diferenţial se face cu adenomul de hipofiză, gliomul optic, craniofaringiomul, infundibulomul, anevrismul de comunicantă anterioară.

Tratament. Cobaltoterapia determină o regresie a simptomelor, dar nu şi a tumorii. Din cauza caracterului infiltrativ extirparea tumorii dă mortalitate mare.

Tumorile osoase şi osteocartilaginoase din regiunea selară

În această grupă pot fi cuprinse următoarele formaţiuni tumorale : cordomul, condromul şi sarcomul de bază.

Cordomul

Este o tumoră disembrioplazică dezvoltată din resturile coardei dorsale, fapt ce determină o lacalizare pe întreaga lungime a coloanei vertebrale, dar cu o frecvenţă particulară în regiunea sfenooccipitală şi sacrococcigiană. Vestigiile craniene au ca punct de plecare sincondroza sfenooccipitală. Tumora se dezvoltă anterior spre şaua turcească, care este mai mult sau mai puţin erodată, spre hipofiza deplasată sau invadată şi spre chiasma optică pe care o comprimă. De aici rezultă semiologia variată şi derutantă, încît diagnosticul se pune de cele mai multe ori intraoperator şi se confirmă histologic.

Se manifestă la orice vîrstă. Evoluţia este de lungă durată. Histologic sînt tumori benigne, dar pot deveni maligne prin extindere locală şi recidive. Ca frecvenţă reprezintă 0,1–0,2% din tumorile intracraniene.

Anatomie patologică. Macroscopic tumora apare solidă sau chistică, de mărime variabilă, cu aspect boselat. Are culoarea alb-cenuşie şi prezintă un aspect gelatinos translucid. Aderă de apofiza bazilară pe care o erodează şi infiltrează. Tumora creşte infiltrativ înglobînd şi structurile vecine. Microscopic, ţesutul tumoral este dispus în lobuli şi conţine celule de tip cordal, unele mari balonizate numite celule physalifore.

Celulele physalifore (după frunzele plantei physalis) au nucleu picnotic sau veziculos şi citoplasma vacuolizată. Histochimic, conţin granule de glicogen. Celulele sînt dispuse în grămezi neregulate, înconjurate de substanţă mucoidă bogată în mucopolizaharide acide în care se diferenţiază fibre rare precolagene şi colagene. Uneori se constată celule izolate, balonizate, plutind în substanţa fundamentală mucoidă.

Scanned with OKEN Scanner

Fig. 3.31. Cordom cu calcifieri retroselare (după Guillaumat şi col., 1959).

Simptome. Dezvoltarea progresivă determină semne diencefalice, sindrom chiasmatic şi paralizii oculomotorii. Compresiunea la nivelul chiasmei optice determină distrugeri ale şeii cu cefalee, sub formă de crize. Dezvoltarea tumorii median dă paralizii oculomotorii uni- sau bilaterale (fig. 3.31).

Paraliziile oculomotorii sînt la început tranzitorii, apoi definitive. Atunci cînd sînt dispuse bilateral predomină de partea stîngă. Extinderea anterioară determină compresiune pe un nerv optic cu sau fără exoftalmie. Hipertensiunea intracraniană şi semnele pedunculare arată extinderea posterioară a tumorii. Formele nazofaringiene constituie singurul semn patognomonic de extindere a tumorii în pereţii foselor nazale şi la nivelul maxilarului superior. Se produc obstrucţii nazale şi tulburări de deglutiţie. Examenul foselor nazale şi de cavum pune în evidenţă exteriorizarea extracraniană a tumorii.

Radiologic se constată distrucţii osoase importante ale bazei craniului : şaua turcească prezintă eroziuni mari şi este deformată în chiuvetă ; vîrful stîncilor suferă o amputaţie simetrică ; apofiza bazilară prezintă o imagine „în cuib de rîndunică".

Se pot vedea calcifieri triunghiulare, patrunghiulare sau liniare care arată prezenţa de eschile osoase. Tomografia şi cisternografia arată de-

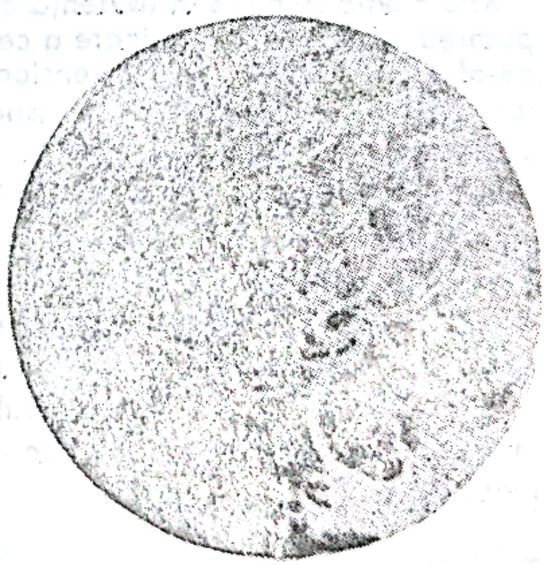

Fig. 3.32. Cordom sfenoidal. Arteriografie carotidiană din profil. Sinusul carotidian deplasat de tumoră (după Brégeat şi col., 1979).

talii osoase. Arteriografia carotidiană şi vertebrală pune în evidenţă deplasarea vaselor mari de către tumoră (fig. 3.32 ; 3.33).

Scanned with OKEN Scanner

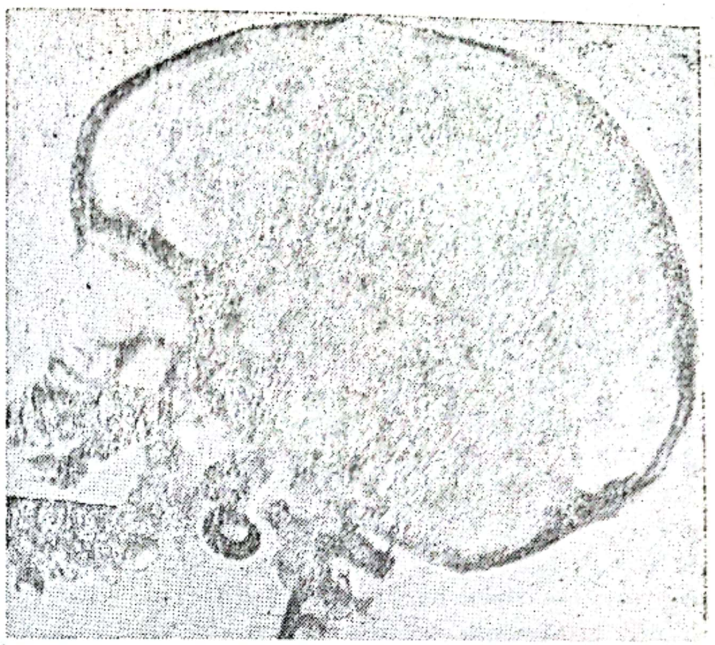

Fig. 3.33. Cordom sfenoidal. Arteriografie vertebrală de profil cu deplasarea posterioară a trunchiului bazilar (după Brégeat şi col., 1979).

Diagnosticul diferenţial se face clinic şi bioptic cu sarcomul de bază de craniu.

Tratamentul este numai chirurgical, tumora fiind puţin radiosensibilă.

Condromul

Este o tumoră benignă a ţesutului cartilaginos, adesea recidivantă după extirpare. Poate avea o localizare bazilară sub dependenţa unor insule embrionare, mezenchimatoase, ectopice, cu evoluţie la adulţi între 30 şi 50 de ani. Această histogeneză variată explică şi posibilitatea formării sale în regiuni lipsite de ţesut cartilaginos. Tumora poate fi unică, dar sînt şi forme tumorale caracterizate prin dezvoltarea de condroame multiple denumite condromatoză.

Simptome. Evoluează sub formă de sindrom chiasmatic, mai mult sau mai puţin bine definit cu evoluţie rapidă.

Anatomie patologică. Tumora are caracter nodular, de formă rotundă sau lobulată. Este bine delimitată, dar inconstant incapsulată. Consistenţa este fermă. Pe secţiune prezintă caracter lobulat. Insulele de ţesut cartilaginos au aspect sticlos, albăstrui. Se pot întîlni zone hemoragice cu transformări chistice şi caracter mixoid. Microscopic, sînt formate din ţesut tumoral de tipul cartilajului hialin.

Radiografic se văd calcifieri în regiunea bazilară cu dispoziţie areolară în reţea.

Sarcomul de bază

Are origine nazofaringiană şi ajunge în cavitatea craniană traversînd orificiile planşeului cranian.

Simptome. Primele simptome care atrag atenţia sînt adesea cele oculare cu participare oculomotorie la început. Atunci cînd sediul este în regiunea selară, sarcomul evoluează cu semne uni- sau bilaterale şi cel mai frecvent sub formă de sindrom sfenocavernos cu evoluţie anterioară, cecitate, exoftalmie. Alteori invadează nucleii cenuşii centrali şi determină anorexie şi slăbire. Atunci cînd tumora este extinsă se propagă posterior sau anterior şi interesează toţi nervii cranieni (sindrom Gullain-Garcin). Leza-

rea trigemenului se manifestă cu nevralgii simptomatice, dar acuitatea vizuală şi cîmpul vizual nu este interesat. Examenul regiunii nazofaringiene cu efectuarea unei biopsii de la nivelul unui mugure nazofaringian precizează diagnosticul. Radiografia arată distrucţii osoase.

Tumori metastatice

Metastazele cerebrale cele mai frecvente sînt provenite de la cancerul de plămîn la bărbat şi cancerul de sîn la femeie. Metastaza cerebrală este adesea omolaterală cu tumora primitivă. Urmează în ordine descrescîndă cancerele renale, melanice, digestive şi genitale. Evoluează la persoane cu vîrsta de peste 50 de ani cu sindrom sfenocavernos, algii trigeminale şi leziuni ale nervului optic care domină simptomatologia clinică. Staza papilară se întîlneşte în 50% din cazuri. Radiografia arată distrugerea şeii turceşti, a clinoidelor anterioare şi a vîrfului stîncii. Evoluţia este rapidă de săptămîni sau luni. Starea generală alterată, constatarea unui cancer primitiv, ca şi prezenţa altor metastaze contraindică operaţia.

Tumori de ventricul trei

Gliom de ventricul trei

Glioamele de hipotalamus, adică acelea ale peretelui anterior ale ventriculului trei, au simptomatologie optochiasmatică. Ele survin mai mult la adult. Sînt glioblastoame, întîlnite în special la bărbaţi între 45 şi 65 de ani. Evoluţia clinică este rapidă, agravată de tulburări circulatorii intra- şi peritumorale, dependente de caracterele particulare ale vascularizaţiei tumorii. Se poate întinde rapid la chiasmă şi bandelete. Invers şi un gliom optic, diferit din punct de vedere histologic şi cu evoluţie mai puţin gravă, poate invada peretele anterior al celui de-al treilea ventricul.



Fig. 3.34. Gliom hipotalamic. Tomodensitometrie (după Brégeat şi col., 1979).

Simptome. Gliomul hipotalamic se manifestă cu narcolepsie, edem papilar datorită hipertensiunii intracraniene şi sindrom chiasmatic. Această triadă simptomatică este explicată de localizarea tumorii. Şaua turcească poate fi intactă sau prezintă leziuni determinate de hipertensiunea intracraniană.

Diagnosticul este confirmat prin tomodensitometrie şi tomografie cu baleiaj hipocicloid (fig. 3.34).

În gliomul hipotalamic cisternele supraselare sînt mai larg injectate decît în gliomul optic unde sînt comprimate de tumoră. Alteraţiile celui de-al treilea ventricul sînt mai importante şi mai difuze cu contururi neregulate, întrucît infiltraţia este mai mare, ca şi în gliomul optic. Gamaencefalografia arată caracterul unui focar glioblastomatos cu limite şterse în jurul unui focar cu maximum de intensitate. Evoluţia este rapid mortală.

Scanned with OKEN Scanner

Chisturile coloide de ventricul trei

Reprezintă 2% din totalul tumorilor cerebrale şi constituie chistul neuroepitelial, deseori provenit din parafiză, o structură rudimentară a plafonului ventriculului trei. Peretele lor este gros şi conţine material coloid gelatinos PAS + şi mucicarminofil. Chisturile se implantează într-un pedicul pe peretele anterosuperior al celui de-al treilea ventricul şi evoluează în cavitatea ventriculară. Chisturile coloide trebuie deosebite de micile formaţiuni chistice ale plexurilor coloidale, cu conţinut fluid care se întîlnesc frecvent la necropsie.

Simptome. Dezvoltarea lor pînă la cîţiva centrimetri în diametru arată caracterul lent evolutiv cu producere de hidrocefalie. Chisturile sînt mobile în interior la mişcări ale capului şi pot produce obstrucţii ale găurii Monro sau ale ambelor găuri, cu cefalee violentă edificatoare. Atunci cînd blocajul este permanent apare hipertensiune intracraniană cu edem papilar şi tulburări psihice caracterizate prin sindrom Korsakoff. Semnele hipotalamice apar tardiv şi sînt rar manifeste. Pneumografia, practicată în afara puseelor de hipertensiune intracraniană, arată o imagine rotundă, situată pe partea anterosuperioară a celui de-al treilea ventricul.

Tratamentul constă în golirea chistului şi apoi a peretelui său pe cale ventriculară, cu rezultate bune.

Meningioamele cu sindroame optochiasmatice

Meningioamele reprezintă formaţiuni tumorale, histologic benigne, născute din celule arahnoidiene aberante şi care în evoluţia lor provoacă o compresiune lentă a parenchimului cerebral.

După localizarea lor meningioamele pot da sindroame clinice diferite. O clasificare topografică distinge meningioame ale convexităţii (care cuprind şi meningioame parasagitale cît şi cel de coasă), meningioame de bază, meningioame intraventriculare şi cele de fosă posterioară (fig. 3.35).

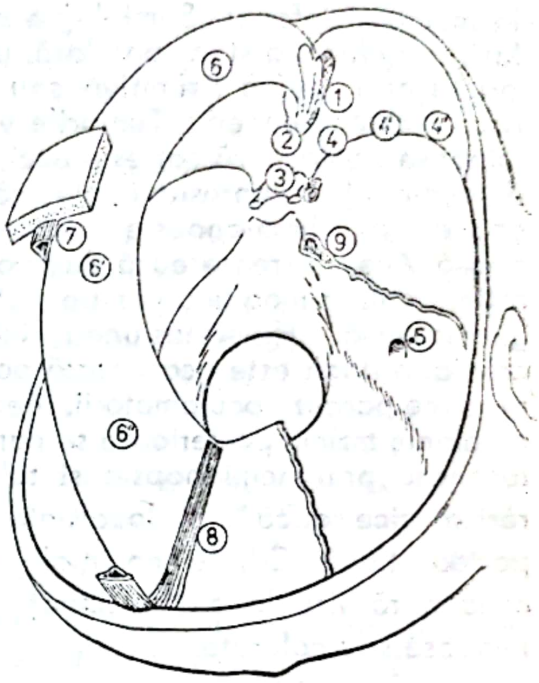

Fig. 3.35. Zone de inserţie ale meningeoamelor : oftactiv (1) ; jugum sfenoidal (2) ; tubercul selar (3) ; aripa mică, intern, mediu, extern (4, 4', 4'') ; orificiu auditiv extern (5) ; meningiom de coasă anterior, mijlociu, posterior (6, 6', 6'') ; meningiom paraselar (7) ; meningiom al coasei creierului (8) ; meningiom de cavum Meckel (9).

Meningioamele de bază prezintă un interes deosebit pentru oftalmologi întrucît primele semne clinice sînt date de tulburările vizuale.

Meningioamele parasagitale

In evoluţia lor pot determina compresiuni ale tractusurilor optice anterioare. Derivă din sinusul longitudinal. Pot fi situate în treimea anterioară, în regiunea frontală evoluînd cu tulburări psihice, crize convulsive jacksoniene localizate la membrul superior.

Scanned with OKEN Scanner

paralizie facială centrală. Ocular se constată stază papilară bilaterală cu evoluție rapidă spre atrofie optică, mai repede de partea tumorii, datorită atît stazei, cît și compresiunii indirecte. Meningioamele treimii medii se caracterizează prin crize convulsive în membrul inferior. Semiologia oculară se reduce la staza papilară, uneori atrofie optică primitivă sau sindrom Foster Kennedy. Tumorile voluminoase deplasează cortexul occipital determinînd compresiuni ale căilor optice cu hemianopsie omonimă opusă. Aceasta regresează după operație, contrar modificărilor de natură gliomatoasă. Hipertensiunea intracraniană dacă este accentuată poate produce paralizii oculomotorii. Meningioamele treimii posterioare se caracterizează prin hemianopsie și tulburări afazice dacă sînt localizate de partea stîngă. Crizele comițiale pot avea aură vizuală cu halucinații luminoase sau colorate.

Meningioamele de coasă.

Au o simptomatologie asemănătoare cu cele parasagitale. Pot evolua cu atrofie optică și stază (fig. 3.36).

Meningioamele de bază.

Meningioamele care ocupă etajul anterior și etajul mijlociu al bazei sînt cel mai frecvent întîlnite și reprezintă 40% din totalul meningioamelor. Primele manifestări sînt cele vizuale, fapt ce poate determina atît un diagnostic precoce, cît și o orientare asupra sediului tumorii. Din categoria acestor meningioame fac parte meningiomul olfactiv, meningiomul de jugum sfenoidal și meningiomul de mică aripă a sfenoidului.

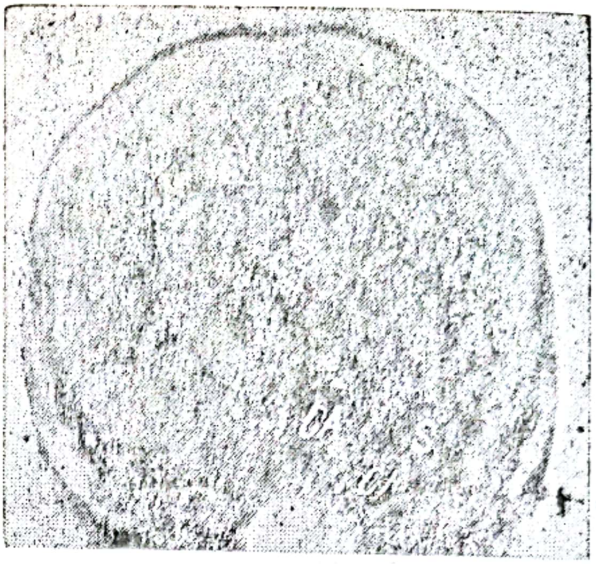

Fig. 3.36. Meningiom de coasă. Sector parietal : carotida internă stîngă (C.I.) ; cerebrală anterioară (C.A.) deplasată de cealaltă parte a liniei mediene ; arteră silviană (S) (după Guillaumat și col., 1959).

Meningiomul olfactiv

Poate fi uni- sau bilateral. Ia naștere la nivelul apofizei *crista-galli* sau a șanțului olfactiv și reprezintă 8% din totalul meningioamelor. În dezvoltarea subfrontală poate ajunge la un volum important, evoluînd relativ silențios.

Simptome. Ca semne clinice bolnavul prezintă cefalee discretă, anosmie uni- sau bilaterală, tulburări psihice, tulburări sfincteriene și vizuale. Scăderea vederii este uni- sau bilaterală, dar mai frecvent unilaterală. Aceasta se produce prin compresiunea directă a nervului optic cu apariția unui scotom central la început, la care apoi se asociază și deficite periferice. Hartman și col. (1937) arată că atrofia optică care urmează în o treime din cazuri este simplă, papila fiind delimitată cu margini nete. Sindromul Foster Kennedy se întîlnește, după același autor, în 16% din cazuri, fie sub formă tipică cu anosmie și atrofie optică de aceeași parte și edem papilar de partea opusă, fie de

Scanned with OKEN Scanner

cele mai multe ori atipic. În observația lui Hartman, acuitatea vizuală este scăzută la 53 din 71 bolnavi cu meningiom, la început monolateral, apoi bilateral. Cîmpul vizual practicat la 23 de bolnavi a evidențiat un aspect normal în 7 cazuri, hemianopsii bitemporale în 7 cazuri și scotom central în 5 cazuri. Exoftalmia a fost bilaterală cu predominanță la unul din ochi. Rezultă că deși manifestările oculare apar precoce, ele nu pot fi considerate întotdeauna caracteristice. Tulburările psihice sînt progresive, determinate de deplasarea lobilor frontali și se manifestă cu stări de euforie și iritabilitate, tulburări de memorie, indiferență și apatie. Cefaleea survine sub formă de crize dureroase în cursul puseului de hipertensiune intracraniană (fig. 3.37).

Radiografia arată eroziune la nivelul etajului anterior, iar ventriculografia amputarea uni- sau bilaterală a coarnelor frontale. Aerul injectat în cisterna bazală ajunge la polul posterior al tumorii și conturează limitele. Atunci cînd tumora este însă mare, examenul devine riscant. Ori-

Fig. 3.37. Meningiom olfactiv. Arteriografie din față : carotida internă stîngă (C.I.) ; cerebrala anterioară deplasată și ascensionată (C.A.) ; artera silviană (S) (după Guillaumat și col., 1959).



ficiile vasculare circulare se exteriorizează printr-un aspect criblat al osului invadat de neoformație. Se constată eroziuni sub forma unor zone subțiate, cu contur neregulat, de aspect marmorat, spongios. În afară de eroziuni apar și zone de hiperostoză, cu îngroșarea difuză a peretelui cranian, care poate să intereseze numai tabla internă sau toată grosimea osului. Pe radiografii se constată o creștere de grosime și densitate, uneori chiar cu formarea unui osteom, care poate să devină palpabil la exterior. Sediul electiv al acestor osteoame este regiunea temporoorbitară și frontală mediană. Se constată spiculi osoși sub formă de fine proeminențe osoase situate perpendicular pe suprafața osului cu distribuție neregulată. Regiunea craniană pare acoperită „cu chiciură". Calcifieri intratumorale sînt mai rar întîlnite. În psamom întreaga tumoră apare infiltrată. Calcifierile sînt sub formă de granule opace într-o parte a meningiomului și în special la nivelul locului de implantare, acolo unde formațiunile tumorale sînt mai vechi. Aceste tipuri diferite de leziuni se pot asocia. Dar meningiomul convexității dă mai multe modificări osoase ca hipervascularizația, în timp ce meningiomul bazei produce mai ales eroziuni și hiperostoze, uneori ca adevărate osteoame.

Arteriografia cerebrală este patognomonică în meningioame. Vasele tumorii se văd sub forma unei rețele fine ordonate și regulate cu calibru constant (fig. 3.38).

Această rețea apare în timpul arterial. Este uneori posibil ca la sfîrșitul timpului arterial să apară o umbră difuză, sau ceva mai opacă, la periferie decît în centrul tumorii. Se mai poate constata un osteom la nivelul tuberculului selar, iar clinoidele anterioare apar uzate și efilate.

Fig. 3.38. Meningiom de jugum. Densificarea tumorii și aspect arteriografic (după Brégeat și col., 1959).

Arteriografia arată deplasarea anterioară a sifonului carotidian și ascensiunea lui.

Meningiomul de jugum sfenoidal

Meningiomul se dezvoltă lent, cu evoluție superioară spre scizura interemisferică, iar în profunzime spre chiasmă și peretele ventriculului trei. Este mai voluminos decît precedentul, deoarece poate evolua mult timp fără tulburări clinice și mai bogat în simptoame.

Simptome. Atunci cînd meningiomul determină compresiuni pe chiasmă și nervul optic se constată deja cefalee, crize de epilepsie și anosmie unilaterală. Ca simptome se menționează scăderea acuității vizuale și amputările de cîmp vizual care apar la început numai la un singur ochi. Strîmtorarea de cîmp vizual, mult timp izolată, este asimetrică cu indici mici și indici colorați interesînd mai mult cadranul superior. Ulterior tulburările de cîmp vizual coboară pentru a interesa cadranul inferior și depășesc linia verticală pentru a interesa cadranul nazal inferior. Celălalt ochi nu este interesat decît după 6–8 luni.

Oftalmoscopic se constată, dacă se examinează mai tîrziu, o decolorare progresivă a papilei. Marginile papilei rămîn mult timp bine conturate. Uneori se notează un ușor edem papilar. Ștergerea papilei poate interesa și retina vecină. Edemul poate să intereseze uneori un sector din papilă. Examene succesive arată creșterea edemului atunci cînd se asociază și cu crize de epilepsie. *Staza* papilară floridă este rar întîlnită. Aspectul oftalmoscopic este rezultatul atît a compresiunii directe a nervului optic, cît și a hipertensiunii intracraniene.

Radiografia arată îngroșare și condensare la nivelul jugum sfenoidal.

Ventriculografia gazoasă în baleiaj permite de a delimita contururile tumorii.

Tomodensitometria arată sediul anterior al tumorii cu deplasarea cisternei optochiasmatice (fig. 3.39).

Fig. 3.39. Meningiom de jugum sfenoidal cu edem peritumoral. Tomodensitometrie optochiasmatică (după Brégeat și col., 1979).

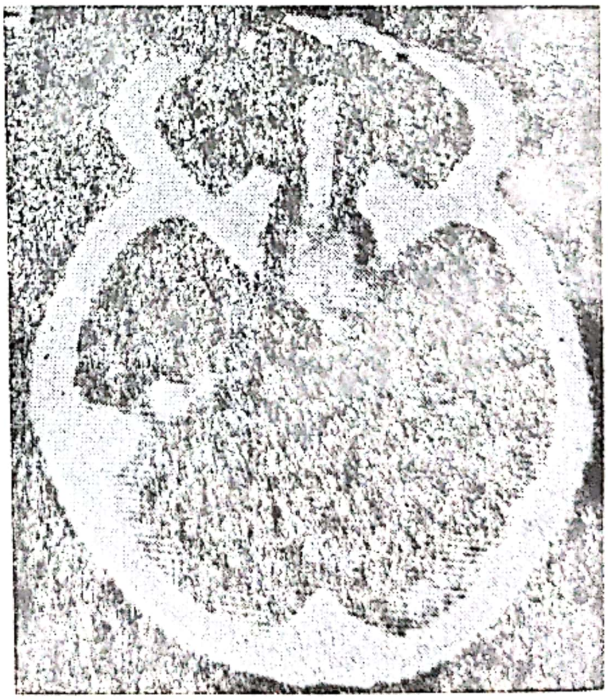

Scanned with OKEN Scanner

Arteriografia evidenţiază deplasarea arterei cerebrale anterioare şi permite de a preciza poziţia pediculului vascular şi raporturile sale cu tumora şi vasele.

Tratament. Ablaţia totală este dificilă din cauza raporturilor intime cu artera cerebrală anterioară. Intervenţia este facilitată sub microscop operator. Pericolul survine fie prin decolarea tumorii la nivelul regiunii hipotalamice foarte comprimată, ca şi prin decomprimarea celui de-al treilea ventricul, situaţie cînd pot apare accidente.

Meningiomul de mică aripă a sfenoidului

Constituie localizarea cea mai frecventă a meningioamelor bazei. El este de trei feluri : meningiom al treimii interne, mijlocii şi externe. Meningiomul se inseră pe creasta sfenoidului unde aderă de dura mater, depăşind de fiecare parte mica aripă. Tumora are deci o porţiune în etajul anterior şi o porţiune în etajul posterior, dar invadarea unui etaj poate fi predominantă.

– *Meningioamele treimii externe a crestei sfenoidale* sînt de două feluri : plate şi rotunde. Meningioamele plate pot ajunge la un volum important înainte de a se manifesta clinic. Interesează în mod egal ambele sexe.

Simptome. Primele semne clinice constau din exoftalmie unilaterală şi bombarea fosei temporale. Bolnavul prezintă cefalee, vărsături şi crize de epilepsie care deja sînt revelatoare. Simptome precise sînt paralizia facială centrală de partea opusă, halucinaţii vizuale, crize unciforme, somnolenţă. O hemianopsie în cadranul superior, de partea opusă, este dată de compresiunea fasciculului inferior al radiaţiilor optice care înconjoară vîrful sfenotemporal al ventriculului lateral. Exoftalmia este unilaterală, ireductibilă, lent progresivă, nepulsatilă, ochiul fiind coborît faţă de planşeul median.

Oftalmoscopic se constată o congestie venoasă dată de compresiunea pe sinusul cavernos şi mai tîrziu stază.

Radiologic, hiperostoza este maximă la nivelul plafonului orbitei şi a peretelui extern. Ventriculografia arată deplasarea ventriculului, iar arteriografia deplasarea arterei cerebrale anterioare. Existenţa unui pedicul venos poate fi evidenţiată în timpul venos. Meningioamele rotunde ale treimii externe dau modificări osoase mai mici, iar exoftalmia este mai discretă.

– *Meningioamele treimii medii a crestei sfenoidale* provoacă exoftalmie mare unilaterală, lent progresivă, rar dureroasă, cu ochiul deplasat inferior. Evoluează mult timp silenţios. Cînd dezvoltarea lor este mai mare şi comprimă marginea laterală a chiasmei pot produce atrofie optică sau hemianopsie laterală omonimă. Alteori se înfundă posteroextern în lobul temporal şi produc hemianopsie în cadranul superior opus, halucinaţii sau crize comiţiale (fig. 3.40).

Radiografia aripilor sfenoidale arată o hiperostoză la acest nivel.

– *Meningioamele treimii interne a micii aripi* se dezvoltă în unghiul sfenocavernos. Intern tumora este în contact cu nervul optic a cărei compresiune laterală determină o hemianopsie nazală de aceeaşi parte, scotom central relativ, sau chiar pierderea totală a vederii. Modificările de fund de ochi constau în atrofie optică, mai rar sindrom Foster Kennedy. Unele varietăţi descind, în unghiul sfenocavernos, jenînd circulaţia venoasă orbitară şi determinînd din această cauză un edem papilar unilateral sau cu predominanţă unilaterală. Atunci cînd tumora este mai mare apare exoftalmia uni-

Scanned with OKEN Scanner

Fig. 3.40. Meningiom sfenoidal. Zonă mare de contrast și edem cerebral. Tomodensitometrie computerizată (după Fleischer și col., 1977).

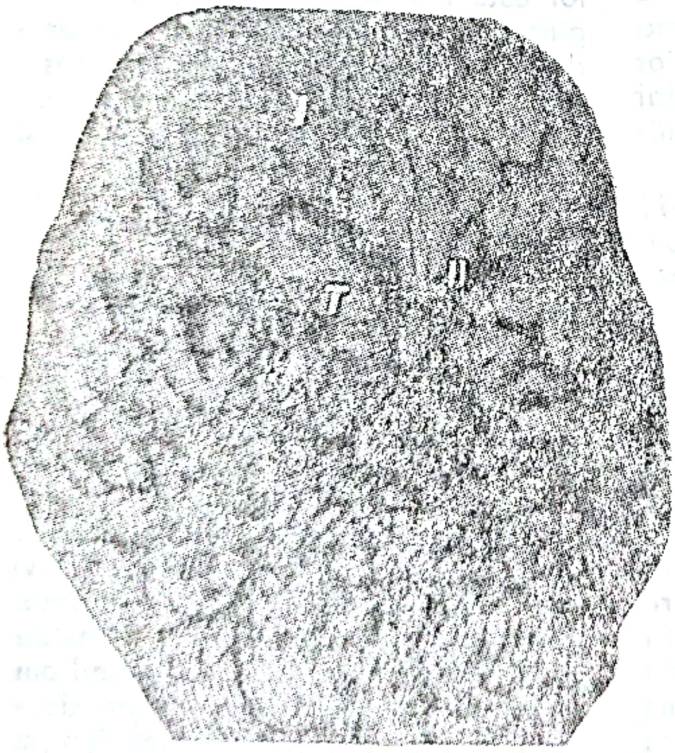

Fig. 3.41. Meningiom de aripă mică dreaptă (treimea internă) ; tumoră (T) ; nerv optic (II) ; nervul olfactiv (I) (după Arseni și col., 1981).

lară și de sensibilitate în teritoriul oftalmicului. Comprimarea tardivă a lobului frontal și temporal determină crize de epilepsie focală, puerilism, stări de vis sau crize uncinate, sindrom piramidal frust controlateral și sindrom infundibulotuberian (fig. 3.41).

Radiografic se constată calcifieri intratumorale, eroziuni la nivelul micii aripi sau deformarea unilaterală a șeii turcești, hiperostoza clinoidelor anterioare, dezvoltarea anormală a vascularizației meningiene cu mărirea găurii mici rotunde și creșterea șanțului arterei meningee medii. Canalul optic și fanta sfenoidală pot prezenta reduceri de volum. Arteriografia carotidiană pune în evidență deplasarea arterei cerebrale anterioare și precizează volumul tumorii și vascularizația sa. Pneumografia arată deplasarea sau amputarea unghiului anteroinferior al celui de al treilea

laterală cu coborîrea ochiului sub axul orizontal. Compresiunea formațiunilor de la nivelul fantei sfenoidale determină tulburări de motilitate ocu- ventricul. Dacă tumora este mai dezvoltată gaura lui Monro este obliterată de aceeași parte și ventriculul trei este deviat de partea opusă. Cis-

ternografia gazoasă fracționată arată un defect de umplere a lacului arahnoidian chiasmatic.

Prognostic. Varietatea externă și medie au un prognostic mai bun întrucît pot fi extirpate în întregime, în timp ce varietatea internă aderă la formațiunile din loja cavernoasă nepermițînd o excizie completă.

Craniofaringiomul

Este un adamantinom dezvoltat din resturile pungii Rathke în șaua turcească ce determină un sindrom de compresiune tumorală și un sindrom de insuficiență hipofizară globală.

Embriologie. Hipofiza este formată din două începuturi embrionare : un diverticul posterior emanat din planșeul creierului mijlociu ce va forma lobul posterior nervos ; o invaginare anterioară, ascendentă, venită din farinx pentru a se întîlni cu prima și care va forma lobul anterior glandular.

Normal, lobul posterior rămîne suspendat pe planșeul celui de-al treilea ventricul prin tija hipofizei. Tractusul faringo-hipofizar se fragmentează și dispare. Resturi embrionare din punga Rathke, ce persistă în unele locuri, suferă o degenerescență chistică, cu creștere lentă de volum, comprimînd organele vecine și împiedicînd funcția lor.

Histologie. Sînt tumori benigne a căror mărime variază de la o cireașă la o mandarină, cu sediul subselar, intraselar sau cel mai frecvent supraselar (fig. 3.42). Se menționează și cazuri de craniofaringiom situat intraventricular.

Ele pot fi sub formă de pungi chistice tapetate cu un endoteliu cilindrocubic și umplute cu un lichid în care predomină cristale de colesterină ; fie sub formă de tumori solide, cărnoase cu infiltrații calcare.

Microscopic se constată structura formațiunilor salivare de tip excretor cu remanieri stromale variate, ca și în tumorile solide (fig. 3.43).

Aceste tumori sînt grave prin dificultățile de abord chirurgical și raporturile strînse pe care le contractă cu formațiuni delicate, a căror integritate este vitală. Raporturile cu hexagonul Willis diferă de la caz la caz, dar uneori aderențe intime cu încrustații calcare în peretele arterial fac disecția imposibilă.

Ca evoluție se pot considera două tipuri :

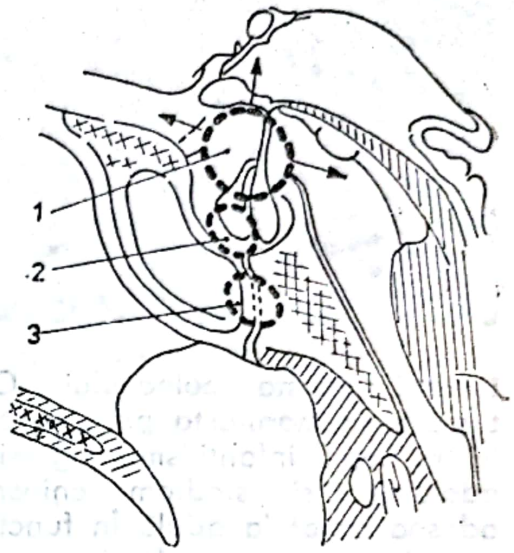

Fig. 3.42. Craniofaringiom : supraselar (1) ; intraselar (2) ; subselar (3).

— o formă cu evoluție prechiasmatică în care craniofaringiomul se dezvoltă între jugum sfenoidal și fața anterioară a chiasmei. În această situație, tumora prezintă raporturi intime cu căile optice, avînd o evoluție favorabilă în cazul intervenției neurochirurgicale ;

— o formă de evoluție retrochiasmatică în care tumora comprimă planșeul celui de-al treilea ventricul și împinge posterior infundibulul, comprimîndu-l. Aceasta antrenează fenomene de blocaj cu dilatarea ventriculilor laterali.

Frecvența. Craniofaringiomul evoluează în special la copil pînă la 12 ani și la adult pînă la vîrsta de 50 ani. Reprezintă 4% din tumorile intracraniene la adult și 8% la copil. Sexul este egal reprezentat.

Simptomatologie. Primele simptome care apar sînt în funcție de sediul

Fig. 3.43. Craniofaringiom, structură adamantoidă ; × 200 (după Guillaumat şi col., 1959).

tumorii şi vîrsta bolnavului. Clasic, tumora se manifestă prin hidrocefalie la copil, infantilism regresiv la adolescent şi sindrom chiasmatic, adesea izolat la adult. În funcţie de semiologia care predomină se pot diferenţia un sindrom de hipertensiune intracraniană, un sindrom ocular de compresiune chiasmatică şi un sindrom endocrin.

La copil, neoformaţia se manifestă cu maximum de frecvenţă între 5 şi 12 ani. Sindromul de hipertensiune intracraniană se constată în special în tumorile cu sediu supraselar şi dezvoltare retrochiasmatică. Copilul prezintă cefalee, vărsături, stări febrile sau tulburări vasomotorii. În general, copilul nu sesizează scăderea vederii. Adesea craniofaringiomul evoluează cu o inteligenţă precoce. Ca semne neurologice se menţionează simptome de tumoră posterioară cu mersul instabil, vorbire sacadată, crize comiţiale, care aduc pe bolnav la medic. Sindromul hipertensiv evoluează în mod intermitent şi paroxistic, hidrocefalia este evidentă şi obiectivizată prin percuţie cu un zgomot caracteristic de „oală spartă". Radiografia craniului confirmă disjuncţia suturilor.

Sindromul ocular se caracterizează prin stază papilară mai accentuată de o parte, cu evoluţie spre decolorare papilară. Atrofia optică, prin compresiune directă a căilor optice, are aceeaşi valoare diagnostică, ca şi edemul.

Sindromul endocrin evoluează cu manifestări somatice, conferite de dereglarea relaţiilor hipotalamo-hipofizare, cu deficit statural, nanism armonios tip Lorain prin deficit hipofizar.

La adolescent evoluţia se asociază cu semne de compresiune chiasmatică, tulburări mai evidente neurohipofizare, alături de hipertensiunea intracraniană.

Sindromul de hipertensiune intracraniană este acelaşi şi survine sub formă de crize. Aceste semne pot regresa sau se pot instala complicaţii care arată o extindere a tumorii în cisterna interpedunculară sau angajarea temporală care complică hipertensiunea intracraniană.

Sindromul de compresiune optochiasmatică are mare valoare diag-

Scanned with OKEN Scanner

nostică, topografică şi prognostică în special pentru formele cu evoluţie anterioară prechiasmatică. Acuitatea vizuală scade sub 1/10, asimetric, mai mult de o parte. Cîmpul vizual este caracteristic pentru sindromul de compresiune optochiasmatică şi arată localizarea prechiasmatică sau retrochiasmatică. Sindromul prechiasmatic se caracterizează prin hemianopsie bitemporală, fără a prezenta simetria din adenoamele hipofizare. Cel mai adesea amputarea de cîmp vizual este mai întinsă de o parte decît de cealaltă parte. În stadiul incipient, hemianopsia bitemporală poate fi în cadran. În localizarea supraselară deficitul începe în cadranul temporal inferior, iar în cea subselară în cadranul temporal superior (fig. 3.44).

terizează prin deficit bitemporal inferior sau prin hemianopsie laterală omonimă, prin lezare de bandeletă optică (fig. 3.45).

Uneori se constată scotom central bilateral prin suferinţă acută a chiasmei sau mărirea petei oarbe, expresie perimetrică a distensiei ventriculului trei.

Edemul papilar este frecvent întîlnit, cu deosebire la copil, de intensitate variabilă, în funcţie de gradul hipertensiunii intracraniene. Se constată în special în craniofaringiomul cu dezvoltare postero-superioară prin comprimarea celui de-al treilea ventricul. Edemul papilar se instalează la cîteva săptămîni de la primele semne de hipertensiune intracraniană. În cursul evoluţiei se asociază cu deficite perimetrice datorită compresiunii

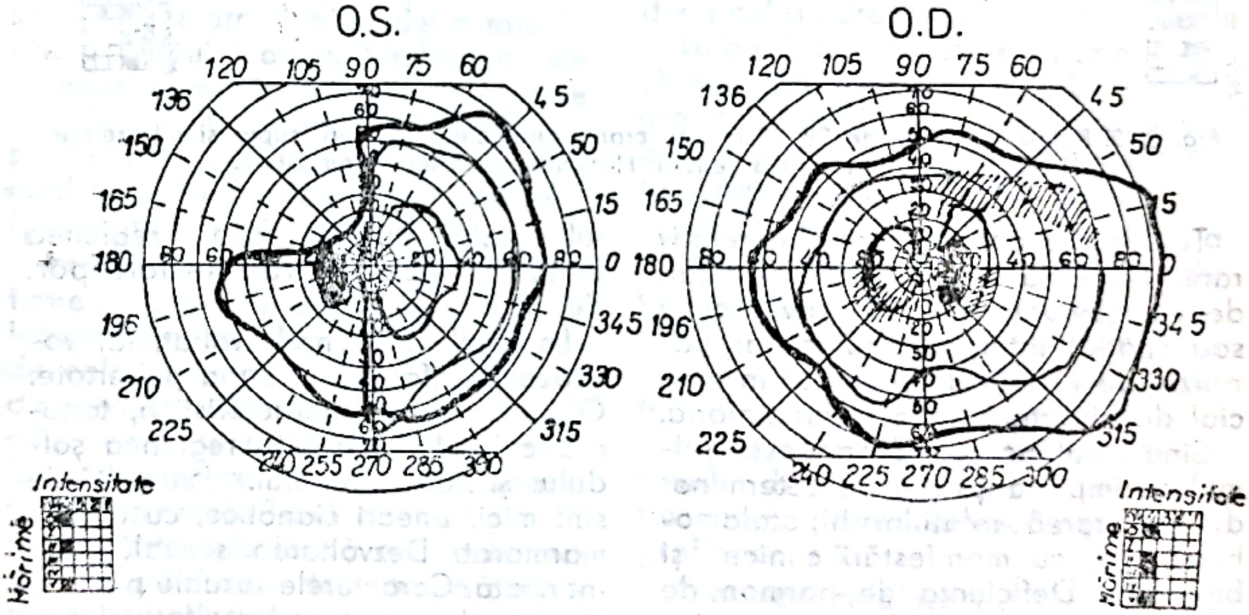

Fig. 3.44. Craniofaringiom subventricular. Bolnav în vîrstă de 58 de ani. Hemianopsie în cadran temporal la ochiul sting şi început de ancoşă temporală superioară şi la ochiul drept (după Dubois Poulsen).

În formele avansate se instalează cecitatea la unul din ochi cu deficit temporal la celălalt.

Sindromul retrochiasmatic este determinat de formele posterioare, cu evoluţie intraventriculară şi se caracoptochiasmatice cu atrofie optică, într-un timp mai scurt la copil decît la adult. La un examen izolat şi tardiv este dificil de a determina dacă staza precede atrofia sau este supraadăugată, în cazul în care hipertensiunea

intracraniană a complicat comprimarea directă a căilor optice. Ordinea cronologică a simptomelor clinice de compresiune directă sau hipertensiune intracraniană permite însă diagnosticul.

neregulați prin nedezvoltarea masivului facial. Nasul este mic, ochii apropiați și expresivi. Trăsăturile feței sînt șterse, cu pielea fină cu efelide. La băieți, pilozitatea de pe față este absentă sau redusă. Părul copi-

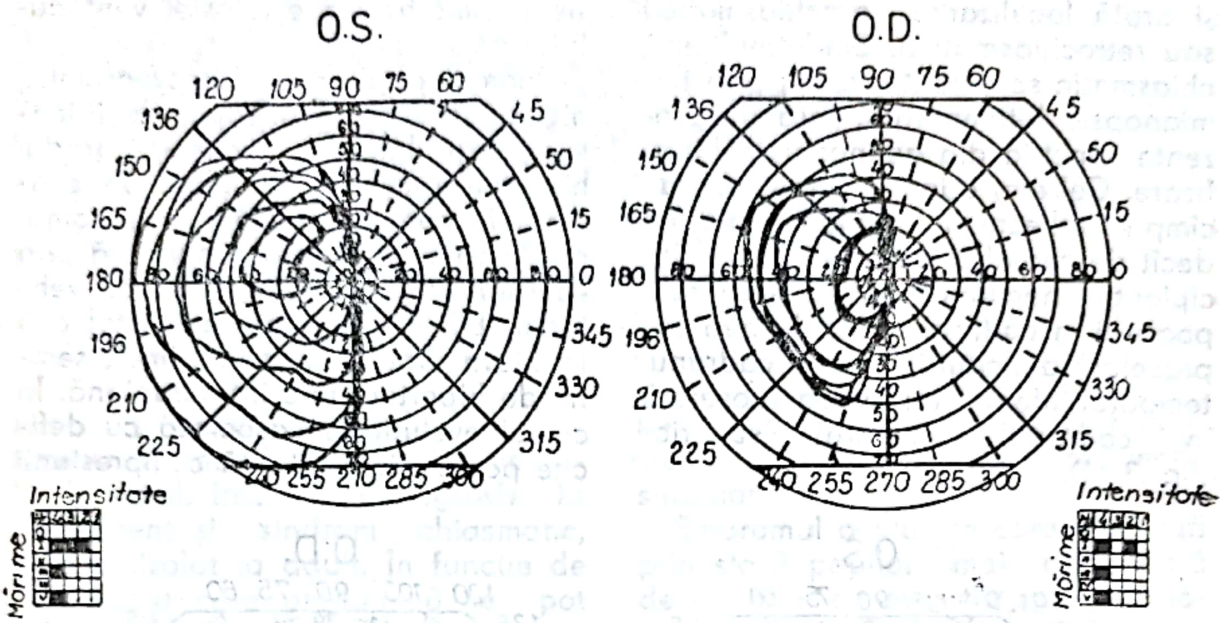

Fig. 3.45. Bolnav în vîrstă de 28 de ani cu craniofaringiom. Calcifieri supra și retroselare. Scăderea bilaterală a vederii. Hemianopsie laterală omonimă.

Tulburările oculomotorii sînt relativ rare. Paralizia de III arată o extindere a tumorii spre loja cavernoasă sau spațiul interpeduncular, iar paralizia de VI este determinată în special de hipertensiunea intracraniană.

Sindromul neuroendocrin este primul ca importanță și este determinat de tulburarea relațiilor hipotalamo-hipofizare, cu manifestări clinice și biologice. Deficiența de hormon de creștere se asociază frecvent cu insuficiența altor tropi hipofizari (gonadotrop, tireotrop, adrenocorticotrop), realizînd un tablou clinic complex, caracterizat prin nanism relativ armonic, infantilism sexual, dezvoltare mintală normală. Adolescenții rămîn cu talie mică, prezentînd o tendință spre îngrășare. Masivul facial este rotund, triunghiular și hipotrofic, cu mandibulă hipoplazică, dinți mici și

lului este fin și mătăsos, regiunea axilară și pubiană rămîne fără păr de linii.

Laringele este nedezvoltat, iar vocea este infantilă și după pubertate. Obezitatea este caracteristică, topografic fiind dispusă în regiunea șoldului și abdomenului. Extremitățile sînt mici, uneori cianotice, cu aspect marmorat. Dezvoltarea sexuală este întîrziată. Caracterele sexuale primare și secundare sînt nedezvoltate și necorespunzătoare vîrstei, la fete nu apare ciclul menstrual. Astfel se pot întîlni diferite aspecte de nanism și infantilism consemnate de Loran sau de Babinski-Fröhlich. Frecvent se asociază cu fenomene discrete de hipotiroidism. Bolnavii au comportament pueril, sînt timizi, retrași, astenici, cu stări depresive. Participarea infundibulotuberiană este marcată

adesea prin narcolepsie şi mai rar prin diabet insipid. Sînt menţionate tulburări termice şi vasomotorii cu hipotensiune ortostatică. Investigaţii de laborator prin dozare radioimunologică plasmatică a somatotropului arată o scădere la zero, iar testele de stimulare la insulină, arginină nu produc o creştere peste 10 mg. Glicemia pe nemîncate este scăzută, testul încărcării cu apă este deficitar. Formula sanguină arată anemie, neutropenie, eozinofilie prin deficit de stimulare hipofizară.

La adult se întîlnesc forme fruste unde simptomatologia este predominant vizuală.

Sindromul de compresiune chiasmatică este mai înşelător. De cele mai multe ori simulează simptomele unui adenom hipofizar cu hemianopsie bitemporală simetrică, atrofie optică simplă cu margini bine delimitate la nivelul discului optic. Sindromul de hipertensiune intracraniană poate lipsi la adult. Sindromul endocrin poate fi absent, cu excepţia cazului cînd se individualizează un infantilism regresiv tip Gandy.

Examenul radiologic vine să confirme diagnosticul de craniofaringiom. Integritatea şeii turceşti şi prezenţa de calcifieri supraselare orientează diagnosticul de craniofaringiom. Calcifieri se observă în 75% din cazuri. Dispoziţia supraselară este aproape patognomonică. Tipul cel mai caracteristic este sub formă de calcifieri „în girlandă" care delimitează conturul pungii chistice.

Pentru *diagnostic diferenţial* trebuie luate în considerare următoarele :

– gliomul de chiasmă prezintă calcifieri cu aspect nodular şi este rar întîlnit ;

–meningiomul supraselar are calcifieri cu aspect compact şi omogen de tip granular ;

– condromul determină distrucţii osoase importante ale bazei craniului şi a vîrfului de stincă, iar calcifierile nu au aspect de ghirlandă ;

– ateromul carotidei interne dă opacifieri sub formă de placă sau de linii.

Modificările selare evidenţiază şaua turcească mărită în toate diametrele prin dezvoltare intraselară. Mai frecvent dezvoltarea asimetrică paramediană a chistului, determină o uzură a unei feţe laterale. În 20% din cazuri şaua turcească apare normală.

Dezvoltarea hipertensiunii intracraniene determină disjuncţii ale suturilor, amprente digitale, decalcifieri, erodări la nivelul clinoidelor, erodarea dorsumului selar datorită dilatării ventriculului trei. Adîncirea şeii determină diametrul vertical mai mare decît cel anteroposterior.

Tulburările scheletice au importanţă mare în special la copil. Radiografia regiunii carpiene arată vîrsta osoasă întîrziată. Cartilajele de creştere rămîn mult timp deschise.

Tomodensitometria permite de a diferenţia detalii, dacă tumora este chistică sau solidă. Investigaţia evidenţiază localizarea neoformaţiei, apreciază volumul şi sediul expansiunii (fig. 3.46).

Pneumografia se poate efectua sub formă de encefalografie gazoasă fracţionată, ventriculografie şi chistografie aerică.

Pneumoencefalografia fracţionată se practică în afara sindromului de hipertensiune intracraniană şi indică direcţiile de expansiune a tumorii, dînd informaţii asupra formei ventriculului trei şi situaţiei chiasmei. Permite de a examina simultan şi de a privi comparativ sistemul ventricular şi cisterna bazală pedunculară şi chiasmatică. Expansiunea prechiasmatică determină, după Fischgold şi Metzger (1979), amputarea prelungi-

Scanned with OKEN Scanner

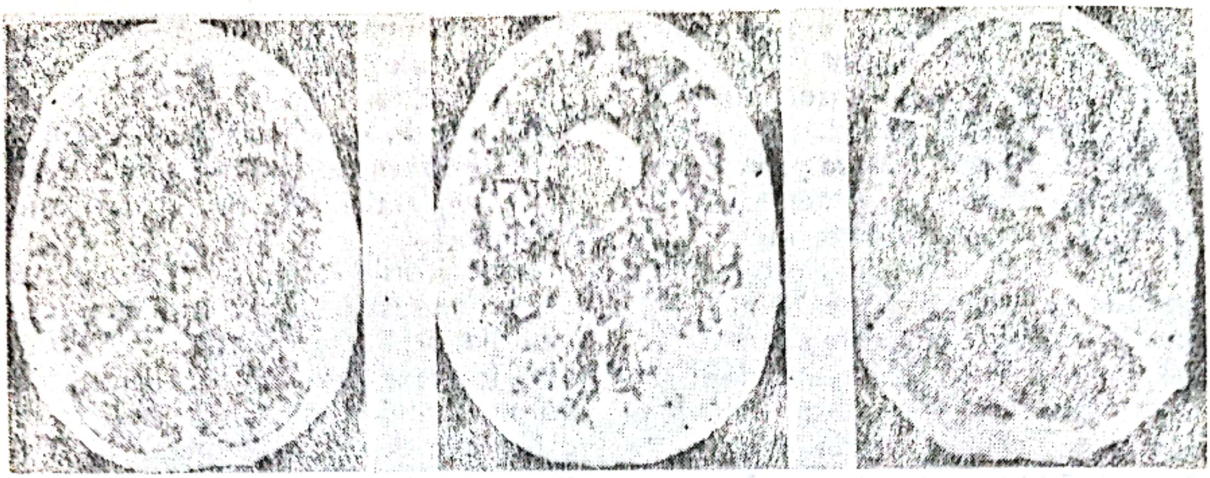

Fig. 3.46. Craniofaringiom cu părţi chistice şi solide. Tomodensitometrie la examinare iniţială, după 6 luni şi 12 luni. Se remarcă extinderea tumorii (după Hoffman şi col., 1977).

rii anteroinferioare a celui de-al treilea ventricul, iar cavitatea ventriculară este deplasată oblic inferior şi posterior. Amputarea cornului frontal sau prezenţa de amprente arată prelungirea tumorii în lobul frontal. Trecerea aerului în şanţul silvian arată expansiunea laterală a tumorii. În expansiunea retrochiasmatică se produce obstrucţia parţială sau totală a celui de-al treilea ventricul, dar faţa posterioară a acestuia este respectată, fapt ce permite eliminarea pinealomului. La partea inferioară a neoformaţiei, pertele ventricular formează o curbă concavă inferior, imagine diferită de chistul coloid al peretelui anterior al celui de-al treilea ventricul. Se mai poate aprecia starea cisternelor periselare şi peritronculare. La nivelul cisternelor, aerul se acumulează în amonte fără a putea să le umple. Limita posterioară a tumorii este dată de imaginea cisternei interpedunculare, care este întinsă posterior şi superior. Atunci cînd tumora este voluminoasă nu mai este posibil de a interpreta corect clişeele de encefalografie gazoasă fracţionată. Ventriculografia nu mai prezintă importanţa pe care o avea altă dată. În craniofaringiom are indicaţii atunci cînd este un sindrom de hipertensiune intracraniană acută cu manifestări neurologice care orientează către un diagnostic de tumoră de fosă posterioară. Ventriculografia arată tumora la nivelul ventriculului trei.

Chistografia aerică se poate utiliza atunci cînd pneumografia fracţionată nu furnizează date suficiente.

Electroencefalografia arată modificări focale mai ales atunci cînd tumora interesează lobul frontal. Anomaliile bioelectrice cerebrale se datorează interesării întregului creier prin perturbări endocrine, induse de craniofaringiom şi prin compresiune mecanică asupra encefalului. De aceea la copil apar întotdeauna perturbaţii. În leziunile retrochiasmatice excesul bilateral a unui ritm beta arată leziuni profunde.

În tumorile regiunii ventriculare şi ale fosei posterioare nici un traseu nu este specific.

Scintigrafia oferă informaţii în tumorile gigante care invadează formaţiunile vecine.

Tomografia computerizată este de ajutor în detectarea localizărilor supraselare, paraselare sau retroselare. Este utilă în diagnosticul recidivelor cînd pneumografia nu poate să facă deosebire între tumoră şi cicatrice.

Evoluţie. Aceasta este de lungă durată, menţionîndu-se ani de la

apariția primelor simptome pînă în momentul cînd se stabilește în mod precis diagnosticul. Aceasta se întîmplă în special la copiii mici care prezintă cefalee fără să-și dea seama de tulburările de vedere. În formele anterioare, acuitatea vizuală este în funcție de compresiunea căilor optice. În formele posterioare, cu compresiune ventriculară deficitul funcțional ține atît de comprimarea chistică, cît și de evoluția edemului papilar. Un edem papilar mai prelungit de trei luni duce la atrofie optică cu decolorare papilară. Examenul ocular servește atît pentru diagnosticul afecțiunii, cît și pentru urmărirea evoluției postoperatorii. Uneori evoluția este precedată de simptome camuflate cu sindrom piramidal sau cerebelos, evocator a unei angajări temporale în fanta Bichat cu urmări dramatice.

Diagnostic pozitiv. Acesta se face pe baza manifestărilor clinice și radiologice. În formele fruste sau cu hidrocefalie, în absența calcifierilor intracraniene, diagnosticul nu poate fi stabilit decît prin pneumografie fracționată sau tomodensitometrie.

Diagnosticul diferențial. Este acela al sindroamelor optochiasmatice. La copil se face cu gliomul de chiasmă și chistul epidermoid. La adult, diagnosticul diferențial se face cu meningiomul supraselar, adenom de hipofiză, gliom al planșeului de ventricul trei, anevrism carotidian, arahnoidită optochiasmatică.

Prognostic. Este grav atît vizual, cu evoluție spre cecitate, cît și vital. Formele cu hipertensiune intracraniană sînt rapid letale, spre deosebire de formele fruste care pot fi mult timp tolerate.

Tratament. Radioterapia nu este eficientă. Pot fi obținute remisiuni cu doze mari, dar acestea sînt nocive pentru țesuturile din jur. Izotopii radioactivi au fost utilizați *in situ* sub formă de aur și itrium radioactiv steriotaxic transfenoidal pentru a distruge tumora. Chirurgia rămîne tratamentul de elecție. Ideal ar fi o extirpare completă a tumorii. Aderențele tumorii cu hexagonul Willis, cu pereții celui de-al treilea ventricul, nu permit un plan de clivaj care să faciliteze extirparea completă a tumorii, fără a produce leziuni anatomice de o gravitate excepțională. În acest caz se practică puncția histului sau ablația incompletă. În cazuri foarte rare aderențele tumorii cu cel de-al treilea ventricul sînt limitate și permit o exereză chirurgicală cu ajutorul microscopului operator.

Craniofaringiomul intraselar are indicații operatorii pe cale transfenoidală, imediat ce tumora este diagnosticată. În ultima vreme utilizarea microscopului operator și a televiziunii pentru urmărirea continuă a poziției instrumentului a ameliorat mult calea transfenoidală. Craniofaringiomul cu localizare prechiasmatică se operează precoce pe cale transfrontală. Localizarea retrochiasmatică ridică probleme vitale datorită hipertensiunii intracraniene. Se practică la început derivații paleative pentru a se restabili echilibrul hidraulic ventricular.

Cu tot progresul neurochirurgiei, mortalitatea continuă să fie mare. Postoperator pot persista deficite endocrine, ca și înainte de intervenție. Se menționează astfel deficit antehipofizar, obezitate postoperatorie și diabet insipid care necesită în continuare un tratament endocrin. Ameliorarea creșterii nu este constantă ca și maturarea sexuală. Deficiențele vizuale pot regresa. Examenul cîmpului vizual este esențial în urmărirea rezultatelor operatorii. Agravarea imediată a deficitului vizual este explicată de leziuni intraoperatorii. Stabilizarea afecțiunii este considerată stadiul cel mai frecvent. Recidivele

survin în extirpări incomplete, care impun în continuare supravegherea bolnavului, iar tratamentul se limitează în anumite cazuri la puncţia chistului şi numai excepţional la o nouă extirpare.

Sindromul de şa goală

Sindromul de şa goală reprezintă o entitate relativ nouă demonstrată anatomic şi radiografic de Kaufman (1968). El corespunde prezenţei unui diverticul arahnoidian intraselar în care se află lichid cefalorahidian care comprimă hipofiza inferior şi posterior. Poate fi deci rezultatul unei remodelări netumorale a şeii turceşti prin extinderea spaţiului subarahnoidian ca urmare a unui diafragm selar incomplet. Încă din 1951, Busch a demonstrat existenţa unor variaţii normale ale orificiului diafragmului selar şi al conţinutului său (fig. 3.47).

Diafragmul selar este un rudiment inelar. În unele cazuri el nu este funcţional, iar fosa selară este aproximativ goală. Glanda este aplatizată şi alipită de fundul selar. Spaţiul de deasupra glandei comunică cu spaţiul subarahnoidian, fiind în mod normal plin cu lichid cefalorahidian. Se asociază frecvent cu chisturi arahnoidiene şi uneori cu necroză a glandei. Se observă la vîrsta adultă de patru ori mai frecventă la bărbaţi decît la femei şi se constată mai mult la populaţia din nordul Africii.

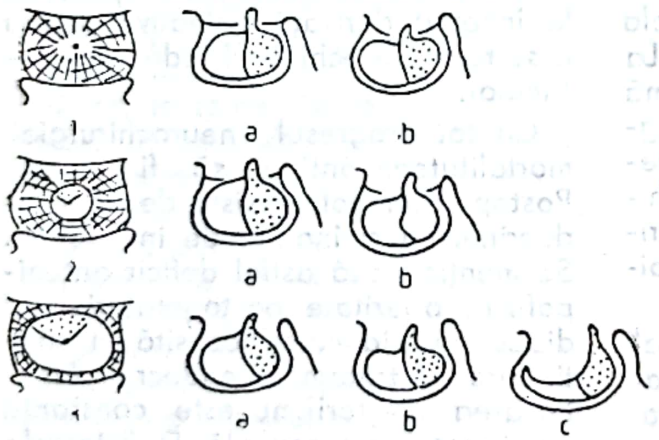

Fig. 3.47. Variaţii anatomice ale orificiului diafragmului selar, a şeii turceşti şi glandei hipofize. Aspect văzut de sus (1, 2, 3). Aspect văzut din profil (a, b, c), (Busch).

Simptomatologie. Apariţia şeii goale poate să fie mută din punct de vedere clinic. Se menţionează cefalee, tulburări endocrine cu semne de hipopituitarism la ambele sexe, manifestată prin obezitate, diabet zaharat, tulburări pigmentare, hipertensiune arterială, amenoree la femei. Poate fi relevat de o fistulă spontană cu lichid cefalorahidian, prin comunicarea făcută între şaua turcească şi sinusul sfenoidal ai cărui pereţi sînt erodaţi. S-au menţionat în o treime din cazuri tulburări vizuale prin lezarea chiasmei cu hemianopsie bitemporală sau reducere concentrică a cîmpului vizual. La fundul de ochi se constată atrofie optică. Radiologic, tomografia selară în cursul unei pneumografii fracţionate arată pătrunderea aerului intraselar (Arseni şi Maretsis, 1981). Căile optice sînt încurbate inferior, tija pituitară este uşor deplasată, iar hipofiza redusă ca volum este situată posteroinferior în fundul şeii turceşti. Pe radiografiile simple de profil şaua apare balonizată prin compresiunea dată de lichid şi demineralizată.

Forme clinice. Se descrie o formă idiopatică, care este şaua vidă congenitală, prin diafragm selar larg cu arahnocel mai mult sau mai puţin important şi forme secundare care apar după reducerea de volum a tijei hipofizei printr-un proces iatrogen sau patogen evolutiv. Procesele iatrogene sînt date de hipofizectomii funcţionale pentru metastaze neoplazice, retinopatie diabetică, precum şi post-radioterapice. Pneumografia fracţionată arată pătrunderea aerului în şaua turcească, ca şi cum adenomul ar fi resorbit. Procese patologice evolutive produc şa goală în special prin hipertensiune intracraniană cu distensia celui de-al treilea ventricul. Diverticulii arahnoidieni intraselari congenitali, prin creşterea presiunii lichidului cefalorahidian, determină compresiuni pe hipofiză, mai ales atunci cînd există o deschidere mare a diafragmului selar. Tomodensitometria poate avea o importanţă diagnostică (fig. 3.48).

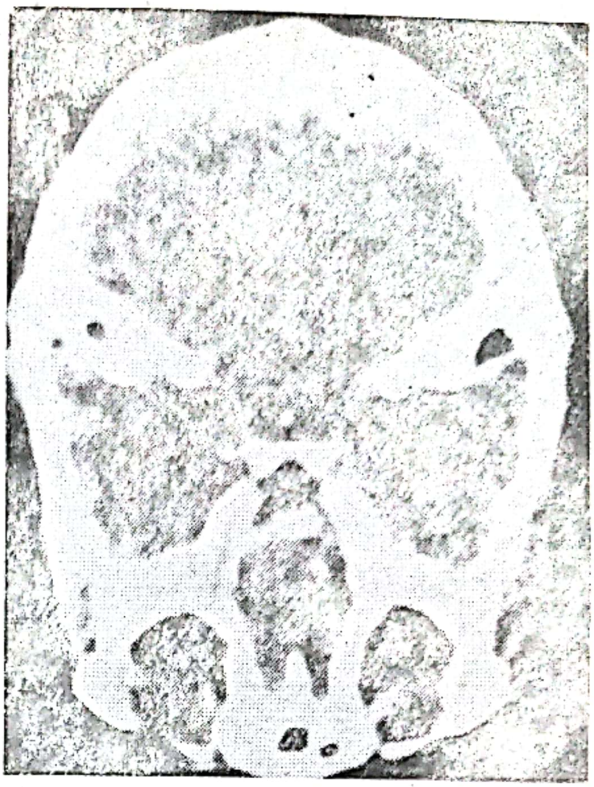

Fig. 3.48. Tomodensitometrie. Şa turcească goală ca urmare a unui adenom necrozat. Loja hipofizară este mai puţin densă, densitatea sa fiind aceeaşi cu a lichidului cefalorahidian (după Brégeat, 1979).

Tratament. Se intervine numai atunci cînd simptomatologia clinică se agravează şi în special cînd există o fistulă nazală cu lichid cefalorahidian (fig. 3.49).

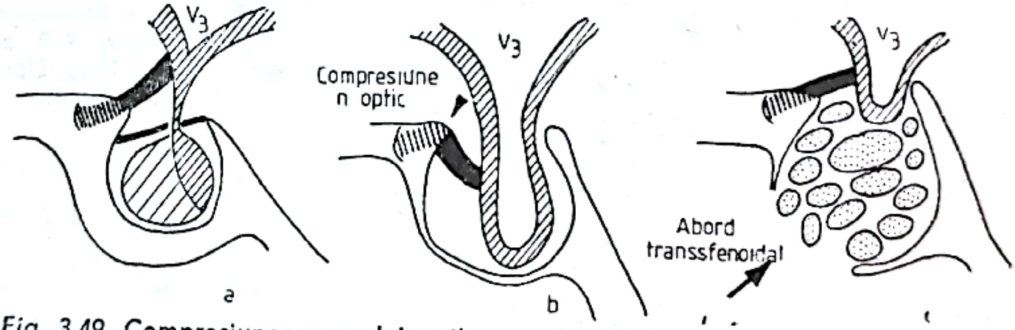

Fig. 3.49. Compresiunea nervului optic pe tuberculul selar. Tratament chirurgical : aspect normal (a) ; şa goală (b) ; tratament chirurgical pe cale transsfenoidală (c).

Afecţiuni vasculare

Anevrismele arteriale intracraniene

Anevrismele sînt dilataţii arteriale permanente, circumscrise, cu tendinţă la creştere, apărînd ca urmare a slăbirii peretelui arterial. În prezent frecvenţa lor este mai mare, fapt ce reprezintă de fapt o consecinţă a generalizării arteriografiei carotidiene. Rar determinate de arterioscle-

roză, anevrismele sînt produse de malformaţii congenitale, iar prin simptomele pe care le produc se comportă ca tumori. Evoluţia lor este intermitentă, în pusee, sub formă de hemoragii subarahnoidiene. Fiecare recidivă fiind asociată cu o pareză trecătoare în special de IV care se remite incomplet. Manifestările clinice sînt date de ruptura anevrismului, de compresiunea directă pe formaţiunile vecine şi de tulburările vasculare la distanţă.

Anatomie patologică. Anevrismele pot fi situate pe orice arteră din creier, dar mai frecvent pe cele de la baza creierului, evoluînd în spaţiul subarahnoidian (fig. 3.50).

cînd se produce fisurarea peretelui fragil cu o reacţie meningee secundară. Se dezvoltă frecvent la nivelul punctului de plecare al unui braţ colateral. În 85% din cazuri sînt unice şi în 15% multiple. În această ultimă eventualitate ele pot fi situate pe acelaşi vas sau pe mai multe ramuri. Rareori sînt bilaterale şi simetrice. Cele fusiforme nu se diferenţiază decît prin aspectul anatomic, fiind difuze cu dilataţii sinuoase, evoluînd în general cu fenomene de arterioscleroză avansată. În anevrismul arterial, maximum de leziuni interesează media, unde fibrele elastice sînt alterate. Intima este adesea îngroşată, iar adventiţia mai puţin interesată.

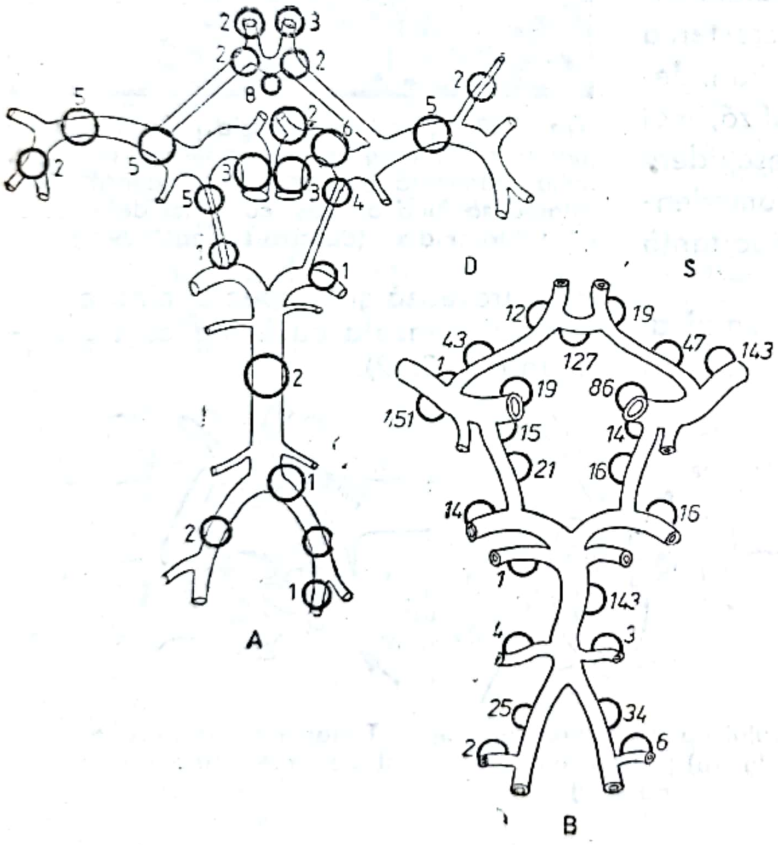

Fig. 3.50. Localizarea anevrismelor intracraniene. Frecvenţa după Pluvinage (A); repartizarea a 962 anevrisme, după Mac Donald şi Korb (B).

Rar se întîlnesc în profunzimea parenchimului cerebral. Pot fi sacciforme, fusiforme şi miliare. Cele mai frecvente sînt cele sacciforme. Ele rămîn de obicei mute în primii ani de viaţă şi nu se manifestă decît atunci

Anevrismul arteriovenos presupune o comunicare directă între arteră şi venă, care poate fi între artera carotidă şi sinusul cavernos sau la nivelul cortexului şi în acest caz se întîlneşte o arteriolă care formează un

ghem de capilare arteriale ce comunică cu alt ghem de capilare venoase care se unesc apoi în una sau două vene mai groase.

Patogenie. După structura lor anevrismele intracraniene sînt de mai multe feluri. Cele mai frecvente sînt cele congenitale care se dezvoltă sub dependența vestigiilor neresorbite ale unui sistem circulator primitiv. Ele sînt situate la nivelul punctelor slabe ale trunchiului arterial ca urmare a unor vase embrionare incomplet resorbite și în special la nivelul bifurcațiilor. Urmează apoi ca frecvență anevrismele arteriosclerotice și micotice. Excepțional sînt luetice, reumatice și traumatice.

Evoluție. Anevrismele pot fi cu perete intact, cu perete fisurat sau rupt. Anevrismul poate prezenta o fisură obliterată cu cheaguri și în această eventualitate se găsesc hemoragii în perete și în jurul său. Alteori se întîlnește un hematom în parenchimul cerebral, la oarecare distanță de anevrism. Evoluția unui anevrism rupt depinde de mărimea rupturii, de calibrul arterei perforate și de prezența sau absența unui țesut situat la nivelul rupturii. Dacă ruptura este mare și este subarahnoidiană, ea este letală. Dacă moartea nu survine imediat, cheagul face un pseudosac în jurul anevrismului, el se comportă ca o tumoră. Dacă se organizează trombi în punga anevrismală, anevrismul se poate vindeca spontan, dar de cele mai multe ori hemoragia se repetă.

Simptomatologie. Anevrismele supraclinoidiene evoluează cu simptomatologie hemoragică, în timp ce anevrismele subclinoidiene evoluează cu semiologie în special oculoparalitică.

– *Anevrismele supraclinoidiene* sînt cele mai frecvente. Simptomatologia este absentă atît timp cît nu se instalează o expansiune a lor. Sînt anevrisme ale arterei cerebrale anterioare și ale comunicantei anterioare. Dezvoltarea lor într-o regiune relativ mută permite de a avea un volum important înainte de a exterioriza printr-un semn adesea dramatic care este ruptura brutală. Anevrismul arterei comunicante anterioare, în varietatea superioară, tinde a se înfunda în fața internă a lobului frontal. Se instalează o durere frontală violentă, urmată de cefalee, greață, vărsături, stare generală alterată urmată sau nu de pierderea cunoștinței. Hemoragia meningee este frecventă ; de asemenea hemiplegia nu este rară. Ele comprimă căile optice și manifestările clinice pe care le provoacă conferă acestora o valoare localizatoare. Paralizia de VI este mai frecventă decît de III. Aceasta se poate asocia cu o hemiplegie alterată, realizînd un sindrom Weber. Dacă anosmia este rar întîlnită, semnele oftalmoscopice variază după cum anevrismul este situat median sau lateral.

Cîmpul vizual prezintă hemianopsie bitemporală, deficitele temporale fiind întotdeauna neregulate (fig. 3.51). Hemianopsia bitemporală în cadranul inferior este un important semn de debut. Hemianopsia omonimă poate de asemenea să fie observată în timpul evoluției unui anevrism și este adesea consecința unei rupturi.

În unele observații se poate întîlni staza papilară, hemoragii retiniene în flacără sau retinovitreene, atrofie optică cu margini nete. Presiunea arterială retiniană poate fi normală sau ridicată. Arteriografia precizează diagnosticul (fig. 3.52).

Grupa supra- și extraclinoidiană aparține teritoriului silvian. Semiologia este în funcție de sediu, de teritoriul afectat cu semne temporale, hemiplegie, hemianopsie laterală

Scanned with OKEN Scanner

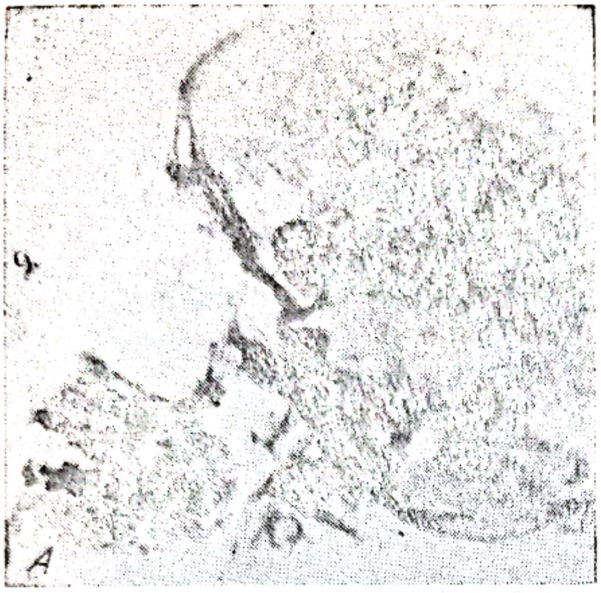

Fig. 3.51. Anevrism al arterei comunicante anterioare. Bolnav de 12 ani. Arteriografie (A). Sindrom chiasmatic cu hemianopsie bitemporală asimetrică (B), (Hubert, 1977).

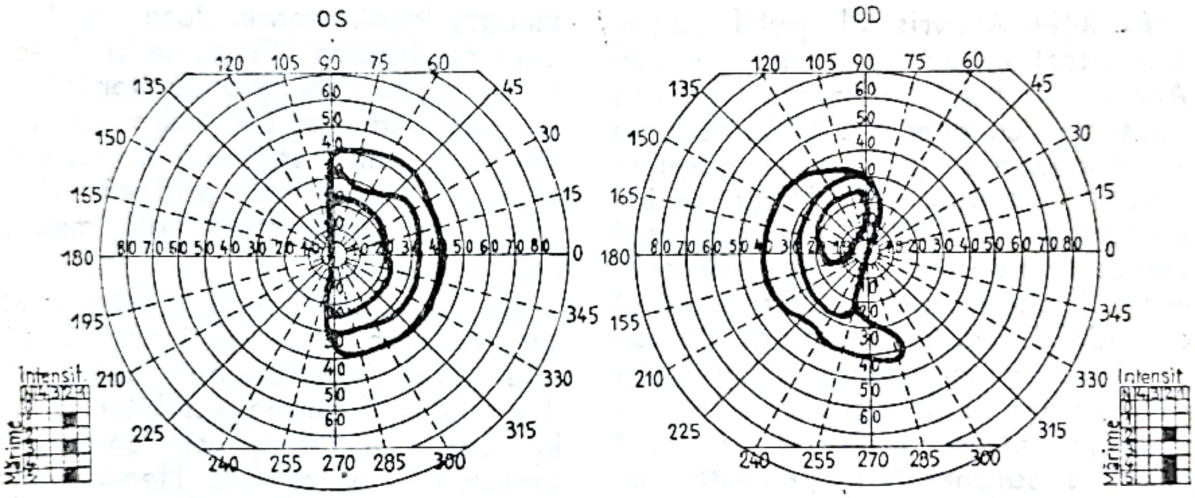

omonimă sau în cadran. Arteriografia precizează sediul, forma și conexiunile.

— *Anevrismele infraclinoidiene.* Semiologia este mai mult tumorală. Dezvoltarea lor lentă în ținutul cavernos sau spre loja hipofizară determină compresiuni asupra structurilor vecine și nervii oculomotori, sau oculosenzitivi (fig. 3.53).

Anevrismele carotidei interne din canalul carotidian sînt congenitale, de mărimea unui bob de mazăre pînă la o mandarină. Ele pot fi situate posterior, median și anterior. Clinic se manifestă printr-o durere vie în ochiul de aceeași parte, însoțită de fotofobie, congestie conjunctivală, cît și comă dacă anevrismul s-a rupt. Paralizia de III apare la cîteva ore de la apariția durerii. În cele situate posterior este interesat tot trigemenul la care se adaugă o paralizie a mușchilor extraoculari. Anevrismul situat în porțiunea mijlocie determină compresiuni pe ramura I—II din trigemen, iar în situația anterioară numai pe ramura I. Comprimarea pe nervul optic dă atrofie optică. Uneori poate produce edem papilar sau chiar sindrom Foster-Kennedy.

Anevrismele carotidei interne intracavernoase sînt multiple și de obicei bilaterale. Pot fi atît sacciforme,

Fig. 3.52. Anevrism supraclinoidian cu hemoragie subarahnoidiană la un bolnav de 66 ani. Arteriografie (A). sindrom chiasmatic cu hemianopsie bitemporală asimetrică (B) (după Hubert, 1977).

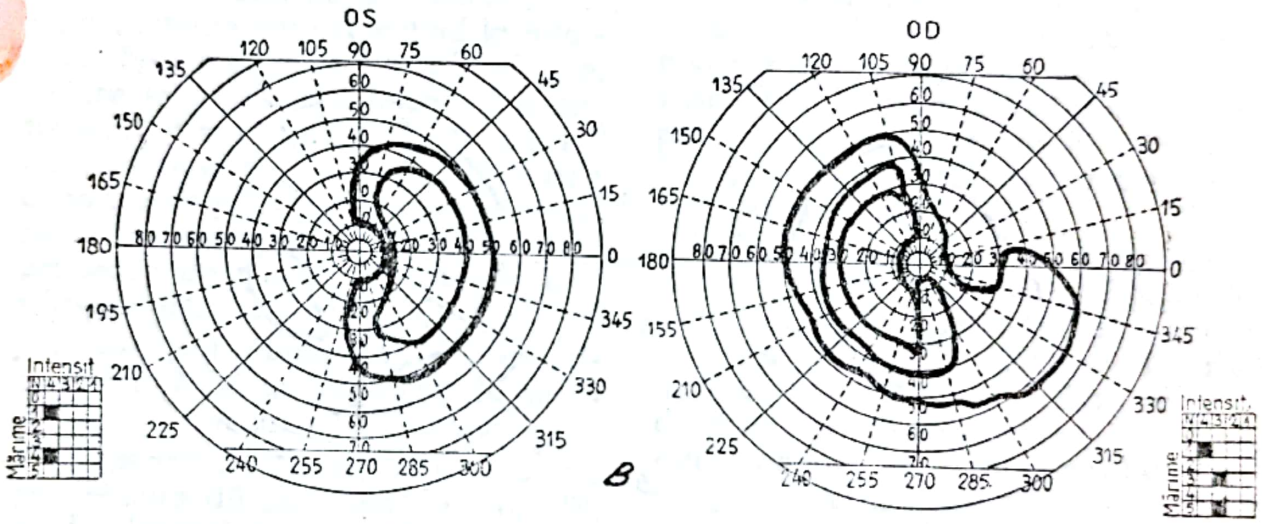

cît și fusiforme, cu dilatare difuză. Subiectiv apare o durere retrooculară cu scăderea vederii. Sensibilitatea corneei este diminuată ; radiologic mica aripă a sfenoidului este decalcifiată, clinoidele de partea respectivă sînt uzate, fanta sfenoidală și gaura optică mărită. După cum punga anevrismală se dezvoltă la nivelul treimii posterioare a sinusului cavernos, în partea mijlocie, sau în treimea anterioară se pot distinge :

– un sindrom posterior asemănător anevrismului subcavernos cu paralizie de IV, trigemen senzitiv și motor (filet masticator) ;

– un sindrom mediu cu paralizie de III, IV, VI, anestezie în cele două ramuri superioare la ieșirea din ganglionul Gasser ;

– un sindrom anterior unde este lezat numai III (uneori parțial) și oftalmicul.

Astfel paraliziile oculomotorii constituie simptome fidele ale anevrismelor de carotidă intracavernoasă. Atunci cînd anevrismul se dezvoltă mai înăuntru, la distanță de peretele extern, dar mai aproape de șa, el poate comprima infundibulul și hipofiza, provocînd semne hipofizare și infundibulare (febră, somnolență, hemoragii intestinale și tulburări endocrine

Fig. 3.53. Anevrism infraclinoidian intraselar, la nivelul carotidei interne drepte. Arteriografie (A). Sindrom chiasmatic cu hemianopsie bitemporală asimetrică (B) (după Hubert, 1977).

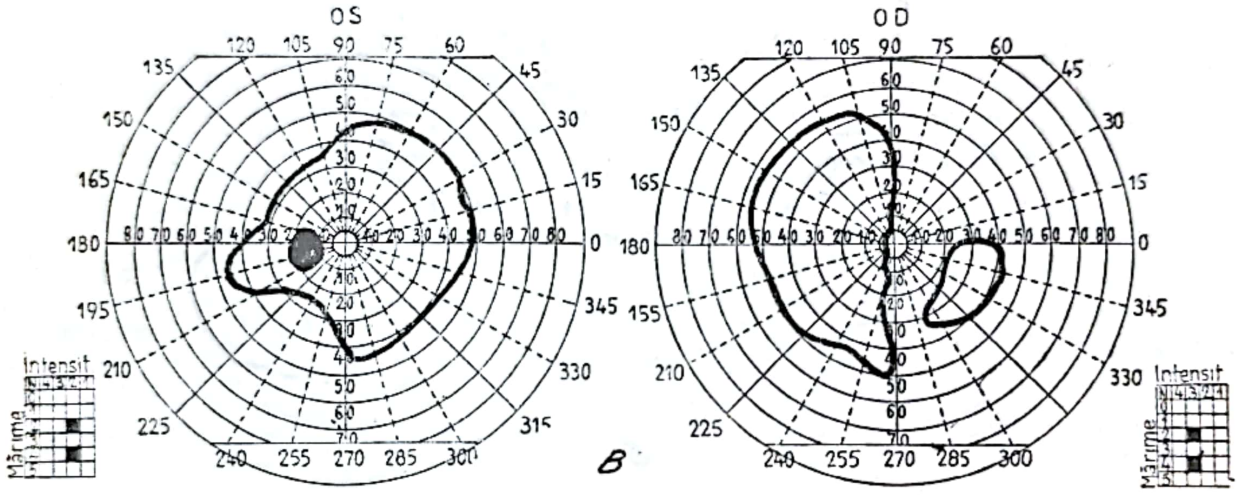

cu hipopituitarism, obezitate, tulburări genitale, diabet) semne care simulează o tumoră hipofizară. Comprimarea poate interesa și căile optice la nivelul chiasmei cu hemianopsie bitemporală asimetrică, cu sau fără atrofie optică omolaterală. Exoftalmia este infidelă. Ea nu are valoare decît atunci cînd se asociază cu fotofobie și cefalee pulsatilă și cu apariție în crize. Ascultarea temporală percepe rar un suflu sistolic. Varietatea mai anterioară poate obiectiviza un adevărat sindrom de vîrf de orbită, prin lezarea elementelor neurovasculare care traversează fanta sfenoidală și canalul optic. Pe radiografie se distinge o decalcifiere difuză, mărirea orificiilor osoase la nivelul pereților cranieni, uzură bilaterală a șeii sau clinoidelor. Mai rar pereții anevrismali infiltrați cu săruri de calciu dau umbre subțiri, rotunde, liniare. Arteriografia craniană arată injectarea pungii anevrismale.

Anevrisme supraclinoidiene se întîlnesc în porțiunea terminală a carotidei interne și se manifestă sub două aspecte clinice :

– sindrom de compresiune a căilor prechiasmatice, cu scotom central sau

Scanned with OKEN Scanner

sindrom de compresiune chiasmatică cu hemianopsie bitemporală ;

– paralizie izolată bruscă şi recidivată de III. Participarea oculară intrinsecă fiind discretă sau absentă. Paralizia este bruscă şi cu recăderi. Dacă ea apare concomitent cu o durere violentă frontoorbitară este semnificativă pentru ruptura unui anevrism. Frecvent se asociază cu hemoragie meningee.

Alte anevrisme intracraniene. Anevrismele de arteră oftalmică sînt rar întîlnite. Ele determină atrofii optice unilaterale şi un suflu la nivelul craniului. Se va controla originea arterei oftalmice pentru a se evita confuzia cu anevrismele carotidei interne care se extind la oftalmică. Se cunosc anevrisme fusiforme, extinse la artera oftalmică, care antrenează o scădere omolaterală a vederii cu atrofie optică şi dilatarea canalului optic. Arteriografia arterei oftalmice pe cale carotidiană şi cu procedee de sustracţie ajută la clarificarea diagnosticului.

Anevrismul arterei coridiene anterioare este excepţional, neputînd defini o entitate clinică.

Anevrismul arterei comunicante posterioare dă paralizie de III, IV, VI. Nu lezează trigemenul.

Anevrismul arterei cerebrale posterioare produce paralizie de III, IV, VI, hemianopsie omonimă şi afazie dacă leziunea este situată în stînga.

Anevrismul arterei bazilare şi vertebrale este rar întîlnit în comparaţie cu cele ale arterelor poligonului Willis.

Anevrismele mari sacciforme dau fenomene de hipertensiune intracraniană cu edem papilar şi semne de localizare. Nu produc hemoragii subarahnoidiene. Anevrismele fusiforme arteriosclerotice dau hemiplegie şi anestezie de V, nistagmus şi leziuni de VIII. In anevrismele arterei vertebrale apare cefalee, redoarea cefei, dureri la nivelul feţei şi hemianestezie heterolaterală.

Diagnostic diferenţial. Durerile foarte vii pe care le provoacă anevrismul pot fi confundate cu o nevralgie de trigemen sau care se dezvoltă primitiv în cursul hipertensiunii intracraniene. Nevralgia de trigemen apare şi sfirşeşte brusc. Cauza cea mai frecventă este o tumoră metastatică sau sarcomul de bază de craniu. Există însă nevralgii de trigemen determinate de anevrisme a carotidei interne la intrarea în sinusul cavernos. Apariţia bruscă, topografia fixă, pulsatilitatea, congestia conjunctivală, ca şi asocierea ei frecventă cu o paralizie de III de aceeaşi parte pledează pentru diagnosticul de anevrism. Paralizia recidivantă de III se poate întîlni în scleroza în plăci cu hemipareză fugace, concomitent cu alte paralizii tranzitorii.

Debutul brusc al unei compresiuni chiasmatice sau paralizii oculomotorii sînt de asemenea evocatoare pentru un anevrism. Unele complicaţii ale anevrismului pot pune diagnosticul de hemoragie meningee şi sindrom altern peduncular, protuberanţial, nevralgie facială, neoformaţie intracraniană, adenom de hipofiză sau tumoră de rinofarinx.

Diagnostic pozitiv. Arteriografia carotidiană permite de a stabili diagnosticul. Este o metodă de investigaţie utilă care poate arăta locul, sediul, forma şi mărimea anevrismului. In cazurile nesigure se va practica o angiotomografie pentru a cerceta anevrismul cu pediculul său şi hematomul care s-a produs şi care se prezintă ca o tumoră avasculară ce deplasează vasele. Arteriografia permite de asemenea de a studia raporturile angiomului cu structurile vecine.

S-a afirmat că arteriografia trebuie efectuată sistematic pentru toate tumorile regiunii chiasmatice. Atunci

Scanned with OKEN Scanner

cînd ectazia a fost pusă în evidenţă prin injectare de substanţă de contrast, trebuie efectuată arteriografia carotidiană şi de partea opusă şi chiar o arteriografie vertebrală pentru a diagnostica cazurile cu anevrisme multiple. Dar aceste arteriografii repetate rămîn dificile şi nu sînt posibile decît atunci cînd starea generală a bolnavului o permite. În unele cazuri, după vîrsta de 50 ani, se constată megacarotidă, afecţiune vasculară frecvent bilaterală, caracterizată prin dilatare, alungire şi hiperflexibilitate a carotidei. Arteriografia mai poate pune în evidenţă o fistulă carotidocavernoasă sau este necesară pentru a cerceta cauza unui sindrom de compresiune a nervului optic, a nervilor oculomotori, ramuri din trigemen sau unele tulburări de irigare.

Un alt examen complementar constă în cercetarea circulaţiei cerebrale interemisferice şi valoarea funcţională a supleanţelor hexagonului Willis a căror anomalii sînt destul de frecvent întîlnite, concomitent cu anevrismele. Aceasta se face prin arteriografie seriată cu compresiunea carotidei de partea sănătoasă.

Dacă anevrismul s-a rupt în loja cavernoasă, arteriografia arată comunicarea carotidocavernoasă. Se constată astfel creşterea vitezei circulatorii, umplerea incompletă a ramurilor craniene a carotidei interne, vizibilitatea sinusului cavernos, trecerea rapidă a substanţei de contrast în venele oftalmice, faciale şi corticale, cu drenaj în vena jugulară internă.

Tratament. Progresul tehnicilor chirurgicale prin utilizarea microscopului operator, a hipotensiunii arteriale profunde şi coagularea bipolară, ca şi a materialului de clipaj autoblocant a ameliorat mult prognosticul acestor anevrisme.

— *Cura chirurgicală directă* a anevrismului are indicaţii în anevrismul sacciform. Abordul direct permite examinarea leziunii şi a raporturilor pe care le are cu trunchiul arterial, de a vedea dacă există un pedicul şi dacă acesta poate fi ligaturat. De asemenea permite de a evacua hematomul intracerebral care constituie un factor de gravitate. Există două metode :

— cura radicală constă în ligaturarea sau pensarea coletului anevrismului fără a risca întreruperea circulaţiei arteriale. Prin descoperirea arterelor carotide şi vertebrale la nivelul gîtului şi ligatura lor temporară se poate opera sub hipotensiune controlată ;

— excluderea anevrismului are indicaţii excepţionale, în cazul cînd nu este posibilă izolarea pediculului. Se exclude anevrismul între două clipsuri aplicate pe arteră, atunci cînd suprimarea curentului sanguin este funcţional posibil. Această excludere este imposibil de a se realiza pentru un anevrism situat pe o bifurcaţie arterială importantă. Se practică în acest caz o întărire cu o lamă aponevrotică sau cu fragmente musculare care să provoace o importantă reacţie conjunctivă. Evoluţia ectaziei este încetinită şi pericolul rupturii este diminuat, dar nu suprimat total. Este deci o operaţie paleativă. S-a mai încercat excluderea anevrismului prin aplicarea unui balon cu presiune reglabilă.

— *Ligatura de carotidă* are scopul de a diminua debitul maxim de sînge, încetinind circulaţia cerebrală şi favorizînd trombozele progresive la nivelul anevrismului, proces de vindecare de altfel şi spontan. Ligatura trebuie să fie precedată de o probă de compresiune carotidiană care poate fi mai mult sau mai puţin bine tolerată. Se practică compresiunea manuală a carotidei interne, compresiune carotidiană urmată de electroencefalografie, arteriografia caroti-

Scanned with OKEN Scanner

dei opuse, introducerea unei sonde în carotidă şi compresiune deasupra sondei. O cădere a presiunii 60% arată o circulaţie deficitară. Ligatura are rol paleativ în anevrismele supraclinoidiene şi în anevrismele omolaterale multiple. Ligatura carotidei interne este cel puţin teoretic mai bună decît a carotidei primitive, dar nu este nici ea fără risc de tromboză progresivă.

— *Chirurgia anevrismului rupt* se face prin abord direct al ectaziei care singerează, impunîndu-se în special atunci cînd este vorba de un hematom intracerebral la 7–8 zile de la producere. Abordul direct al anevrismului care nu este rupt nu dă mortalitate operatorie. În cazuri de anevrism rupt, mortalitatea creşte la 4%, procent mult mai crescut la comatoşi.

Ateromul carotidian

Se manifestă la subiecţi după vîrsta de 50 de ani. Vasele cu calibru mare prezintă un perete presărat cu plăci calcare. Aceste leziuni se întîlnesc la bolnavi cu tulburări vasomotorii, cu dereglări hormonale.

Clinic debutul este marcat prin nevralgii faciale omolaterale sau algii dentare cu anestezie. Cefaleea unilaterală se însoţeşte de reacţii vasomotorii care apar diminuate sau abolite prin compresiune unilaterală. Ocular se menţionează atrofie optică progresivă unilaterală cu scotom central, fără a fi o etiologie inflamatorie. La examenul fundului de ochi se văd semne de arterioscleroză retiniană sau de ischemie acută anterioară a nevrului optic cu atrofie optică. Se vor cerceta manifestări neurologice de partea opusă, de tip comiţial sau deficitar, hemiplegii fugace care lasă să persiste parestezii, o diminuare a forţei musculare.

Examenul radiologic arată calcifieri carotidiene sau calcifieri la nivelul pereţilor unui anevrism infraclinoidian. Se poate pune în evidenţă un mic cerc în aria etmoidală, produs de calcifieri ale carotidei interne.

Pe radiografia de proifl aceste calcifieri apar sub forma unor linii mai dense, vizibile la nivelul sifonului carotidian. Aceste linii pot apare întrerupte sau formate din mai multe dungi care reprezintă plăcile ateromatoase. În incidenţa semiaxială Worms şi Breton ele apar sub formă de inele situate simetric de fiecare parte a şeii turceşti. Tomografia frontală efectuată la 7 cm de planul frontal explorează regiunea crosei carotidiene. Artera ateromatoasă apare cu o opacitate circulară mai densă decît aceea a osului. Dacă ateromul este bilateral, opacifierile apar simetrice, la un centimetru de o parte şi de alta a liniei mediane, deasupra unei linii orizontale care reprezintă planşeul şeii.

Tomografia sagitală la un centimetru de planul median confirmă prezenţa plăcilor calcifiate la nivelul sifonului carotidian, apărînd sub formă de S italic.

Arahnoidita optochiasmatică

Constituie un proces inflamator subacut sau cronic a arahnoidei, dezvoltat la nivelul cisternei optochiasmatice, de tip fibroplastic, chistic sau mixt cu formarea între aceasta şi pia mater a unor aderenţe care blochează sau îngreunează circulaţia lichidului cefalorahidian, exercitînd o comprimare asupra formaţiunilor vecine.

Anatomo-fiziologie. Atunci cînd neurochirurgul îndepărtează voletul osos cranian, incizînd dura mater, nu se constată scurgerea lichidului cefalorahidian. Arahnoida este respectată

Scanned with OKEN Scanner

ffiind separată de dura mater prin spațiul subdural. Arahnoida este aplicată pe suprafața creierului, trecînd ca o punte de la o circumvoluțiune la alta deasupra șanțurilor care conțin lichid cefalorahidian. Ea se depărtează de substanța nervoasă la nivelul lacului anterior optochiasmatic, lateral silvian și posterior cerebelos. Arahnoida este separată de pia mater prin spațiul subarahnoidian în care se află lichid cefalorahidian. Pia mater, membrană vasculară, este formată dintr-un plex de vase înglobată într-un țesut areolar. Ea tapetează intim suprafața creierului, pătrunzînd în intimitatea circumvoluțiunilor. Lichidul cefalorahidian secretat de plexurile coroide la nivelul ventriculilor laterali se revarsă în al treilea ventricul prin gaura Monro, urmează apeductul Sylvius, pentru a ajunge în cel de al patrulea ventricul, de unde trece în spațiul subarahnoidian prin orificiile Magendie și Lushka. El este resorbit în special la nivelul convexității cerebrale prin sistemul venos sinusal (fig. 3.54).

Toate procesele patologice capabile de a acționa direct sau indirect asupra arahnoidei pot declanșa unul din următoarele trei tipuri de meningită seroasă :

— meningită difuză seroasă (hidrocefalie externă) ;

— corioependimită seroasă (hidrocefalie internă) ;

— meningită seroasă localizată (arahnoidită).

Arahnoidita poate fi localizată la nivelul lacului anterior (arahnoidită optochiasmatică), la nivelul lacului silvian (arahnoidită a convexității), fie la nivelul lacului posterior (arahnoidită de fosă cerebrală posterioară).

Cushing (1929) este primul care arată existența unui sindrom optochiasmatic autonom, dar etiopatogenia acestor forme clinice a fost tot timpul controversată. Oricare ar fi etiologia, traumatică cu sau fără fractură, infecțioasă și în special encefalitică prin infecții cu virus, infecții cu pneumococ sau streptococ care acționează direct sau printr-un mecanism de hiperergie, oricare ar fi agentul

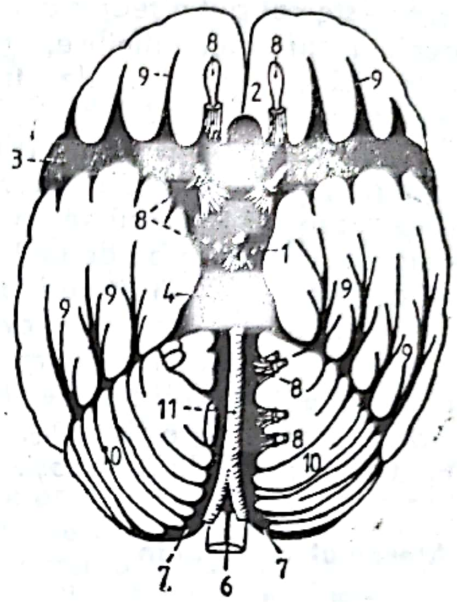

Fig. 3.54. Lacurile și cisternele bazei craniului : lac central (1) ; lac calos (2) ; lac silvian (3) ; canale peripedunculare (4) ; canal medular anterior (6) ; prelungirea laterală a lacului cerebelos inferior (7) ; canale arahnoidiene ce însoțesc nervii cranieni (8) ; flumina bazei creierului (9) ; flumina cerebeloasă (10) ; trunchiul bazilar și arterele vertebrale (11).

etiologic, nu este clar dacă acesta provoacă o leziune necrotică primitivă cu alterații secundare arahnoidiene sau alterație primitivă a arahnoidei cu suferință secundară a nervilor optici. Este posibil ca agentul patogen să acționeze atît concomitent, cît și independent asupra ambelor structuri. În favoarea primei ipoteze pledează faptul că suferința nervilor optici începe de multe ori cu scotom central bilateral și că bolnavii cu atrofie optică ereditară Leber prezintă mai tîrziu manifestări clinice de arahnoidită. Tratamentul chirurgical își găsește indicații în a doua situație, acolo unde nervul optic poate fi le-

zat prin acțiune mecanică directă, prin bride arahnoidiene sau formațiuni chistice. Se admite din ce în ce mai mult că la baza acestor leziuni sînt tulburări vasculare determinate de cauze diferite.

Simptomatologie. Manifestările oculare sînt variate, dar întotdeauna nespecifice și asimetrice. Arahnoidita optochiasmatică determină o scădere a vederii, cel mai frecvent bilateral, deși de multe ori începe la unul din ochi.

Cîmpul vizual arată strîmtorări concentrice pentru alb și culori, deficite neregulate, scotom central (fig. 3.55). Uneori strîmtorarea concentrică poate constitui singura manifestare și ea apare în special de partea temporală. Se mai citează hemianopsii uni- sau bilaterale, cu evoluții progresive, strîmtorări binazale, hemianopsii laterale omonime sau altitudinale.

Simptomele arahnoiditei optice chiasmatice sînt aproape exclusiv oculare, dar se pot asocia și cu alte manifestări neurologice sau endocrine și în special diencefalohipofizare cu hipopituitarism și diabet insipid sau manifestări de encefalopatie globală. Cefaleea este frecvent menționată.

Ca forme clinice se descriu o formă periaxială cu strîmtorarea concentrică a cîmpului vizual și congestie venoasă și o formă axială, cu scăderea rapidă a vederii prin scotom central și atrofie optică.

Între aceste două entități clinice pot exista numeroase forme intermediare. Ca manifestări neurohipofizare se menționează tulburări de somn, sete, foame, tulburări termice, dereglări în metabolismul glucidic cu sau fără poliurie, tulburări endocrine și în special gonadice.

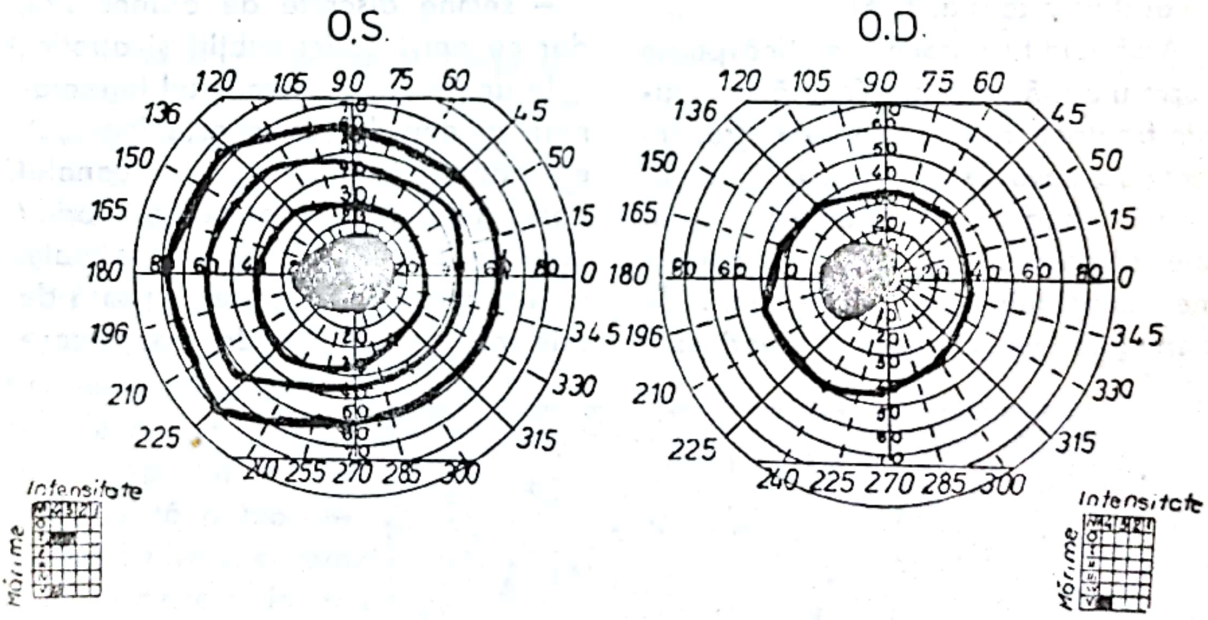

Fig. 3.55. Arahnoidită optochiasmatică. Cîmp vizual strîmtorat concentric, cu scotom central bilateral (după Migliore, 1970).

Oftalmoscopic, papila la început poate fi normală, hiperemiată sau cu margini șterse. În unele cazuri se menționează chiar stază papilară. În stadii avansate se instalează atrofia optică.

Evoluție. Afecțiunea survine în special la sexul masculin. În statistica lui Magliore și col. (1970), care analizează 108 cazuri de arahnoidită optochiasmatică, 70% au fost întîlnite la

bărbați și 30% la femei. Vîrsta a fost între 12 și 50 ani, cu maximum de frecvență între 20 și 40 ani. Evoluția a fost în toate cazurile lentă, bilaterală de la început în 50% din cazuri, monolaterală cu bilateralizare ulterioară în 33% din cazuri și cu o evoluție strict monolaterală în 17% din cazuri. Scăderea vederii a progresat rapid, fapt care a dus pe bolnav la medic. În 44% din cazuri debutul pînă la intervenția chirurgicală a fost sub două luni, în 27% între 2 și 6 luni, în 17% între 6 și 12 luni și numai în 12% intervenția a fost practicată după un an.

Etiologie. Nu poate fi clarificată decît în jumătate din cazuri și în lipsa aplicării unui tratament cauzal, chirurgia rămîne în multe cazuri singură eficientă. În determinarea etiologiei trebuie cercetat în primul rînd un neoplasm mascat care poate să evolueze cu arahnoidită (fig. 3.56).

Arahnoidita optochiasmatică poate surveni după o infecție focală ca sinuzita frontoetmoidală sau maxilară, infecții de cavum și rinofarinx, tuberculoză, colibaciloză, neuroinfecții și în special encefalite virotice. Traumatismele constituie o cauză frecventă de meningită circumscrisă. Uneori este greu de a recunoaște în anamneză un traumatism pe care bolnavul l-a pierdut din vedere.

De menționat că simptomatologia oculară poate ajuta uneori la clarificarea diagnosticului.

Anatomopatologie. Macroscopic leziunile pot fi sistematizate în trei categorii :

– arahnoidită plastică adezivă, cu tractusuri fibroase ce formează aderențe între nervii optici și chiasmă cu organele vecine, uneori cu infiltrații calcare ;

– arahnoidită seroasă chistică, circumscrisă la cisterna chiasmatică, în care se află lichid cefalorahidian clar, ușor sanguinolent, sau vîscos bogat în albumină, între membranele neoformate, formînd pseudochisturi care comprimă nervul ;

– semne discrete de arahnoidită, dar cu nervi optici subțiri și atrofici.

În unele cazuri segmentul intracranian al nervului optic este îngroșat, edematiat și strangulat în canalul optic. Nervii sînt comprimați prin bride fibroase sau anse vasculare anormale. În jurul nervilor optici se constată de cele mai multe ori bride groase care

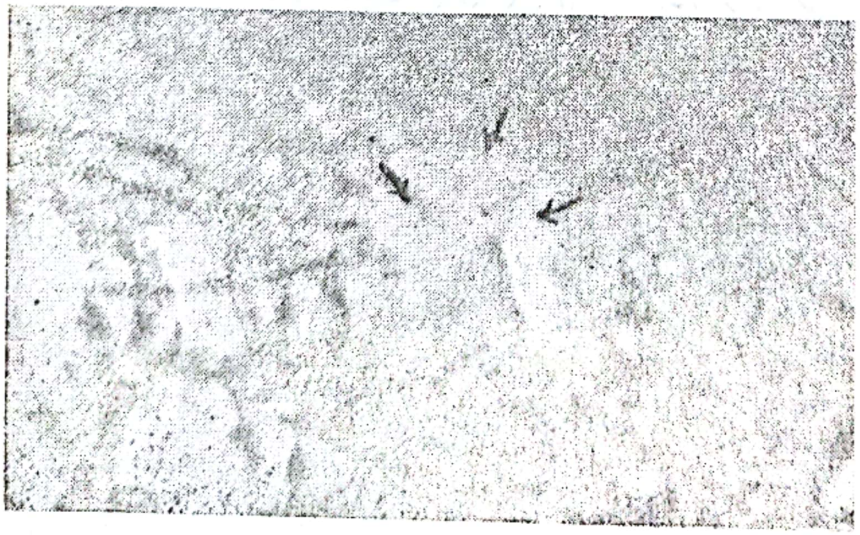

Fig. 3.56. Arahnoidită chistică. Șaua turcească mărită. Cisternoencefalografia gazoasă arată cisterna supraselară lărgită și extinsă, cu defect de umplere. Imaginea este aceea a unui adenom hipofizar (după Migliore, 1970).

pleacă de pe arterele mari ale regiunii (carotida internă, cerebrala anterioară, oftalmică) și comprimă nervii optici și chiasma (fig. 3.57).

Microscopic se pune în evidență un proces de arahnoidită hipertrofică cu hiperplazia celulelor arahnoidiene, a

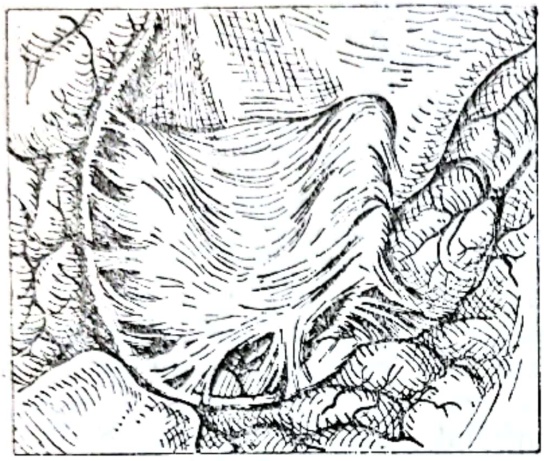

Fig. 3.57. Arahnoidită optochiasmatică. (schematic).

fibrelor colagene și cu prezența de fibroblaști. La nivelul nervului optic se constată o reacție glială moderată, iar în cazuri mai grave o distrucție a fibrelor optice cu nervii optici reduși de volum.

Diagnostic pozitiv. Examenele paraclinice dau puține relații, cu excepția cisternoencefalografiei. Introducerea de aer în spațiile bazilare pot reda aspectul caracteristic, atunci cînd există o blocare a tranzitului gazos la nivelul cisternei chiasmatice, sau o întîrziere în trecerea aerului (fig. 3.58).

Diagnosticul de arahnoidită optochiasmatică se stabilește prin :

– un defect de umplere a cisternei optochiasmatice determinat de aderențe sau chisturi arahnoidiene necomunicante ;

– dilatarea cisternelor care arată din contră chisturi arahnoidiene comunicante ;

– deplasarea căilor optice prin aderențe neurovasculare la nivelul carotidei sau a feței inferioare a lobului frontal ;

– imagine mută a cisternei optochiasmatice prin imposibilitatea pătrunderii aerului injectat din cauza aderențelor mari perioptice ;

– un examen negativ nu exclude diagnosticul de arahnoidită.

Studiul scintigrafic al circulației lichidului cefalorahidian poate da relații utile, dar nu a intrat în practica curentă. Injectarea de serum-albumine iodate (I^{131}) arată o încetinire sau chiar o blocare la nivelul regiunii chiasmatice. Angiografia carotidiană dă puține relații suplimentare.

Tratament. Tratamentul chirurgical este de multe ori necesar punînd în evidență îngroșarea arahnoidei, cu aspect caracteristic de „pînză de fetru" cu interesarea nervilor optici. Aderențe puternice pot cuprinde și arterele carotide pînă la nivelul convexității frontale. Din cauza dificultăților de a aplica un tratament etiologic, terapia chirurgicală rămîne singură eficientă. În ultimii ani statisticile arată o reducere progresivă a numărului de cazuri de arahnoidită optochiasmatică, pe de o parte prin progresul efectuat de tratamentul medical cu antibiotice și cortizon și pe de altă parte printr-un diagnostic mai exact, fiind excluse astfel alte etiologii.

Migliore și col. (1970), analizînd 108 cazuri de arahnoidită optochiasmatică, nu constată decît un singur caz în ultimii zece ani.

Scanned with OKEN Scanner

Fig. 3.58. Blocarea aerului la nivelul cisternei chiasmatice (A). Postoperator se constată o restabilire a circulației normale a lichidului cefalorahidian (B) (după Miliore, 1970).



In toate cazurile în care se încearcă disecția arahnoidei de nervii optici se constată aderențe mari care necesită secțiunea cu foarfecele. Migliore și col. menționează în două cazuri un chist arahnoidian voluminos exclus. Controlul postoperator între 2 și 10 ani a arătat ameliorări ale acuității vizuale în 35% din cazuri, staționări în 18% și agravări în 37%. Dacă luăm în considerare faptul că arahnoidita optochiasmatică este o afecțiune lent evolutivă, intervenția poate fi considerată încă utilă pentru restul de 18% din cazuri.

În concluzie se poate afirma că arahnoidita optochiasmatică nu constituie propriu-zis un sindrom de sine stătător, ci mai mult un cadru anatomopatologic, expresie terminală a unor tulburări neurovasculare reactive cu diferite etiologii.

Scanned with OKEN Scanner

Traumatisme de chiasmă

Sînt rar întîlnite. Laursen (1971) menționează numai 89 de cazuri de hemianopsii bitemporale posttraumatice. Hughes (1962) arată că frecvența traumatismelor de chiasmă este de 12 ori mai rară decît a nervului optic. Aceasta este datorită sediului profund medial, deasupra bazei craniului. Nutrirea chiasmei are un rol important în traumatismele regiunii. Porțiunea superioară este nutrită de arterele cerebrale anterioare, în timp ce partea inferioară a chiasmei este nutrită de brațe din carotida internă și comunicanta posterioară. Artera cerebrală posterioară nu participă la nutrirea chiasmei.

Traumatismele de chiasmă sînt consecința unor traumatisme craniene grave, în special frontale, mai rar temporoparietale și mult mai rar occipitale (fig. 3.59).

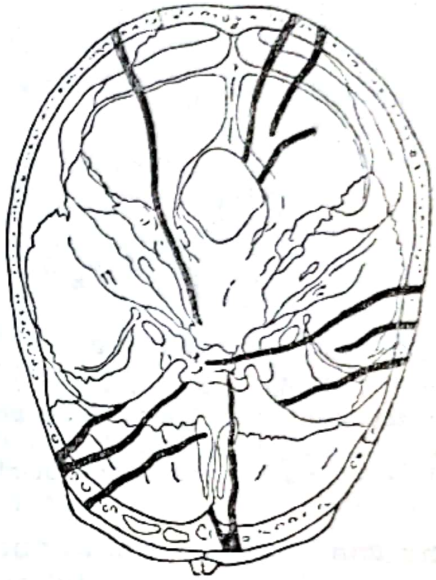

Fig. 3.59. Tipuri de fracturi bazale frecvent întîlnite.

Traumatisme directe

Această formă este dată de glonțul de revolver tras în tîmplă în caz de sinucidere. Traiectul glonțului poate interesa tangențial partea superioară a celor doi nervi optici intracranieni și fața orbitară a frontalului. Secțiunea tractusului optic anterior, alături de distrucția de țesut meningean și nervos, cu hematom în cisterna supraselară, determină atrofie optică bilaterală, urmată de arahnoidită optochiasmatică tardivă, hematom intraselar urmat de compresiune ulterioară de calus osos. Dacă traiectul glonțului este mai posterior se produc leziuni ale marilor vase, al celui de al treilea ventricul, care nu mai permit bolnavului de a ieși din comă.

Traumatisme indirecte

Sînt provocate prin căderi, accidente de circulație. Regiunea optochiasmatică poate fi interesată prin traiectul de fractură, cît și în lipsa fracturii.

Traumatismele fără fractură sînt mai rare. Interesează anterior canalul optic, cu lezarea nervului optic intracanalicular sau posterior, regiunea vîrfului stîncii cu paralizie de VI. Un

Scanned with OKEN Scanner

Fig. 3.60. Bolnavul *I.I.*, 25 ani. Fractura sinusului frontal și etmoidal de partea stîngă, cu înfundarea peretelui lateral stîng a piramidei nazale. Paralizie facială stîngă.

traumatism la distanță poate produce o contuzie prin șoc pe tuberculul selar cu leziuni meningiene, rupturi vasculare, cu producerea unui hematom subarahnoidian a regiunii optochiasmatice.

Se disting traumatisme frontale cu linie de fractură anteroposterioară și traumatisme temporoparietale cu linie de fractură transversală.

Traumatismele frontale sînt cele mai frecvente. Hemianopsia este relativ frecventă, chiasma fiind interesată în porțiunea sa mediană. În traumatisme laterale, nervii oculomotori și nervul optic de partea lezată sînt secționați prin traiectul de fractură cu prognostic vizual grav. Redăm mai jos una din observațiile noastre.

Bolnavul *I.I.*, tractorist, 25 ani, internat în clinică pentru scăderea vederii. În urmă cu 3 luni suferă un accident de circulație. Internat într-o secție de chirurgie, la ieșirea din comă, constată lipsa vederii la ochiul stîng și diminuarea vederii la ochiul drept. Bolnavul prezintă o cicatrice înfundată în regiunea sprîncenară și nazală stîngă, cu deformarea cantusului intern (fig. 3.60).

Examen ocular : VOD = 1/2 n.c. ; VOS = 0. Lagoftalmie paralitică stîngă. Limitarea excursiei globului ocular stîng în afară. Cîmpul vizual prezintă un deficit hemianopsic temporal la ochiul drept. Nu se înregistrează cîmp vizual la ochiul stîng.

Hipoestezie în teritoriul oftalmic cu tulburări trofice corneene de partea stîngă. Corneea anesteziată prezintă tulburări trofice cu o infiltrație discoidă superficială și profundă în jumătatea inferioară cu tendință de vascularizare. Reflex pupilar hemianopsic la ochiul drept, midriază cu areflexie la stînga. Oftalmoscopic se constată decolorarea papilei și fine leziuni degenerative maculare la ochiul drept, atrofie optică la ochiul stîng și leziuni degenerative ischemice juxtapapilare.

Examen radiologic : traiect de fractură longitudinal interesînd peretele anterior al osului frontal stîng, care se prelungește de la sinusul frontal la etmoidul din stînga. Înfundarea peretelui lateral stîng al piramidei nazale cu ștergerea conturului intern al orbitei stîngi și voalarea celulei etmoidale respective. Traiect de fractură vizibil în fosa pterigomaxilară stîngă (fig. 3.61 ; 3.62).

Fig. 3.61. Traiect de fractură neregulat, interesînd plafonul orbitei. Fractura stîncii temporalului stîng proiectată în orbită printr-un traiect transversal.

Fig. 3.62. Traiect de fractură care interesează peretele anterior al osului frontal stîng, sinusul frontal și etmoidal. Inferior, traiect de fractură în fosa pterigomaxilară din stînga.

La nivelul osului frontal stîng traiectul de fractură interesează plafonul orbitei stîngi și se continuă posterior la nivelul corpului sfenoid. Planșeul șeii turcești este distrus și prezintă numeroase traiecte de fractură. Eschile osoasă proiemină în sinusul sfenoidal. Traiect de fractură în etajul mijlociu al bazei craniului, interesînd temporalul stîng unde traiectul de fractură se continuă transversal pînă la nivelul labirintului (fig. 3.63 ; 3.64 ; 3.65).

Bolnavul prezintă fractură de bază de craniu cu paralizie de V, VI, VII, VIII nervi cranieni de partea stîngă prin fractura stîncii temporalului. Paralizie periferică de facial și surditate stîngă de percepție (fig. 3.66).

Traumatism de chiasmă optică cu atrofie optică stîngă și deficit hemianopsic temporal drept. Cheratită neuroparalitică stîngă. Diabet insipid posttraumatic cu poliurie de 8–10 litri/zi.

În observația de mai sus traumatismul a interesat regiunea frontală stîngă cu iradierea traiectului de fractură în sens anteroposterior la nivelul corpului sfenoid și temporal stîng. Eschilele osoase au lezat chiasma optică în partea sa posterioară în vecinătatea bandeletei optice stîngi. Atrofia optică descendentă s-a instalat în trei săptămîni după traumatism

Fig. 3.63. Linie de fractură de la sutura frontonazală la corpul sfenoidului. Distrucția planșeului șeii turcești cu multiple traiecte de fractură.

Fig. 3.64. Traiect de fractură vizibil la nivelul etajului mijlociu, interesînd osul temporal de partea stîngă.

cu decolorare papilară parțială la ochiul drept și totală la ochiul sting. Tulburări vasomotorii ischemice explică leziunile degenerative și exsudative ca și exsudatele din regiunea maculară și intermaculopapilară. Fractura corpului sfenoid explică diabetul insipid prin leziuni retrohipofizare și a sistemului supraoptic retrohipofizar.

Anatomopatologie. Macroscopic, leziunile pot explica hemianopsia bitemporală. Walsh (1966) menționează într-un caz ruptură de chiasmă constatată la necropsie. În alte cazuri s-au constatat dilacerări și chiar fragmente osoase în chiasmă. De menționat și leziuni vasculare, edem prin compresiunea căilor optice, edem al lobilor frontali care determină necroza centrală a chiasmei descoperită necropsic.

Microscopic, contuzia determină o tumefiere a axonului, mielina fiind fragmentată. Vasele mici prezintă leziuni de endarterită cu proliferări endoteliale și ocluzie. Țesutul nervos are axonii degenerați, teaca de mielină dezintegrată cu proliferarea arahnoidei.

Complicații. Pot apare precoce și tardiv. Complicațiile precoce sînt datorită hematoamelor cisternei optochiasmatice și meningitei perichias-

Fig. 3.65. Radiografia stîncii în incidența Stenvers. Se constată traiect de fractură transversal, în fața labirintului.

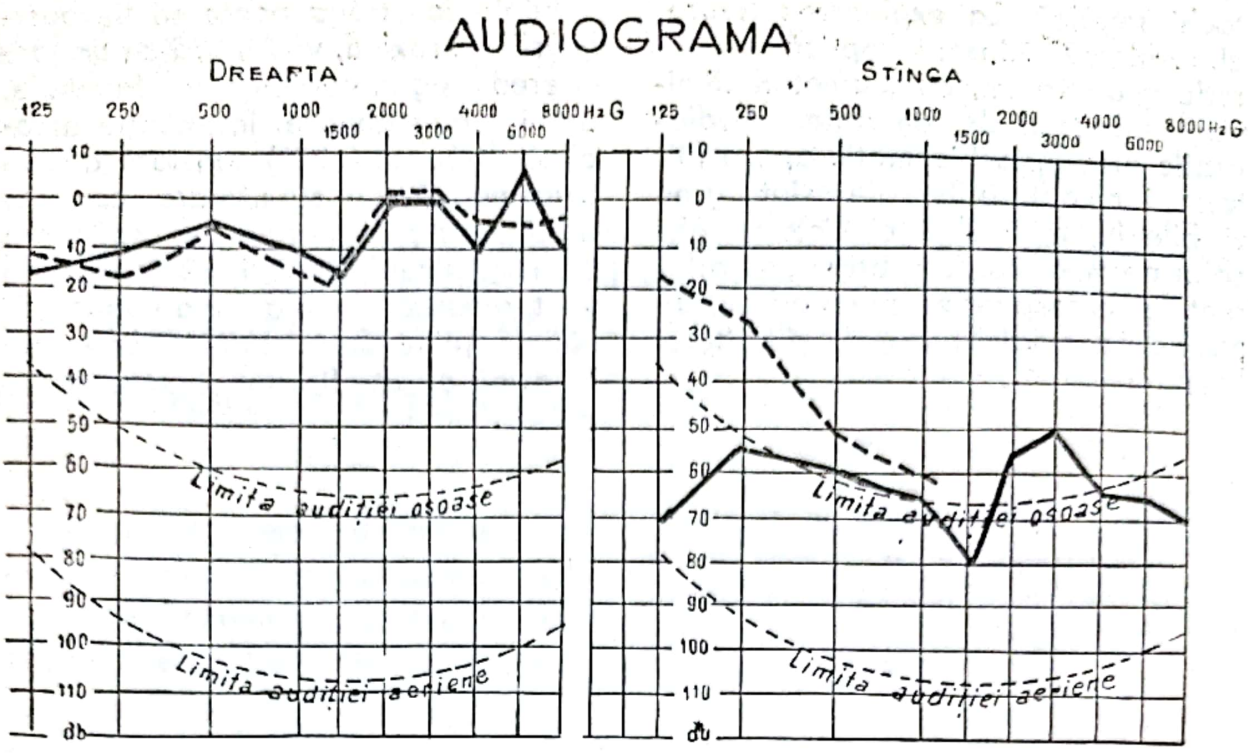

Fig. 3.66. Surditate stîngă de percepție.

matice. Hematomul cisternei optochiasmatice poate beneficia de explorare neurochirurgicală. Se practică evacuarea hematomului atunci cînd este o hemianopsie altitudinală cu verificarea naturii și întinderii leziunilor. Meningita perichiasmatică poate surveni ca urmare a unei fistule cu pierderi de lichid cefalorahidian. Cel mai frecvent se menționează meningită cu *pseudomonas* care nu reacționează la antibiotice.

Complicațiile tardive sînt date de arahnoidita optochiasmatică. Tulburările de vedere pot fi de la o hemianopsie bitemporală pînă la atrofie optică bilaterală, cu cecitate prin atrofie chiasmatică.

Atrofia de chiasmă optică

Este un diagnostic neuroradiologic care vine să arate că o intervenție chirurgicală pentru o recidivă tumorală este inutilă întrucît atrofia chiasmei optice nu beneficiază de tratament.

Clinic se manifestă cu atrofie optică bilaterală. Este stadiul final a unei atrofii optice cu evoluție inegală. Scăderea acuității vizuale este sub limita utilității practice, cu îngustare neregulată a cîmpului vizual, scotom central și mai rar aspect hemianopsic bitemporal sau altitudinal. Pentru atrofie optică chiasmatică pledează și unele manifestări neurohipofizare asociate. În absența acestor semne, diagnosticul diferențial se face cu atrofia optică glaucomatoasă.

Diagnosticul pozitiv se confirmă prin encefalografie gazoasă fracționată care elimină diagnosticul de proces expansiv sau arahnoidită op-

Scanned with OKEN Scanner

tochiasmatică. La explorarea neurochirurgicală chiasma optică apare redusă de volum, cu diametrul diminuat mai mult de jumătate. Radiografic axul optochiasmatic apare filiform, iar contururile sale sînt greu vizibile în mijlocul unei cisterne absolut permeabile, fără bride sau aderențe și corespunde unui sindrom de atrofie ca stadiu final al diferitelor afecțiuni.

Etiologic atrofia poate să fie postnevritică, toxică, vasculară ca urmare a eredodegenerescențelor familiale, după craniostenoze, intoxicație alcoolică. Brégeat (1979) constată atrofie chiasmatică, cu strîmtorare concentrică a cîmpului vizual și scăderea acuității vizuale în 8 din 24 cazuri de șa turcească goală. Radionecroza căilor optice determină atrofie de chiasmă cu atrofie optică secundară.

Scanned with OKEN Scanner

Leziuni optochiasmatice în malformații cranioencefalice și tulburări metabolice

Craniostenozele, distrofiile craniene, displaziile osoase localizate la regiunea sfenoidală, ca și unele enzimopatii eredofamiliale pot influența tractusul optochiasmatic. Detalierea lor ar putea constitui singură o monografie. În cele ce urmează ne vom rezuma numai la o scurtă enumerare a acestor afecțiuni.

Craniostenoza și disotoza craniofacială

Sub denumirea de craniostenoze sau craniosinostoze se înțeleg unele deformări ale craniului însoțite de tulburări cerebrale și oculare, ca o consecință a închiderii premature a uneia sau mai multor suturi craniene (fig. 3.67).

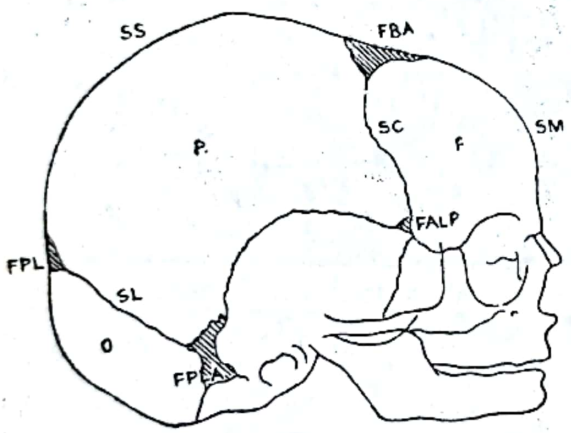

Fig. 3.67. Suturile craniene — vedere din profil : os frontal (F) ; fontanela anterolaterală sau pterion (FALP) ; fontanela posterioară sau lambda (FPL) ; fontanela posterolaterală sau asterică (FPLA) ; os occipital (O) ; os parietal (P) ; sutura metopică (SM) ; sutura sagitală (SS) ; sutura coronară (SC) ; sutura lambdoidă (SL).

În mod normal, la naștere, suturile sînt încă parțial dehiscente, oasele late ale craniului fiind separate printr-un țesut fibros la nivelul căruia se produce creșterea osului în direcție perpendiculară pe linia de sutură. Sinostoza unei suturi antrenează încetarea creșterii, cu dispariția țesutului fibros și apariția unei deformări a craniului prin creșterea compensatoare a suturilor rămase libere.

Scafocefalia. Constă în închiderea prematură a suturii sagitale cu alungirea craniului anteroposterior și turtire laterală.

Brahicefalia. Este produsă de sinostoza precoce a suturii coronare, ceea ce face să se dezvolte craniul numai în diametrul lateral, rămînînd turtit în diametrul anteroposterior.

Oxicefalia, sau craniu în turn, este determinată de osificarea prematură a suturii coronare și sagitale care împiedică dezvoltarea craniului în sens lateral și anteroposterior, permițînd expansiunea numai în înălțime.

Trigonocefalia. Rezultă din osificarea precoce a suturii metopice cu creşterea compensatorie a regiunii occipitale.

Plagiocefalia. Constă în osificarea monolaterală a suturii coronare cu dezvoltare asimetrică a craniului.

Osificarea prematură a suturilor determină hipertensiune intracraniană. Ea este rară în scafocefalie, mai frecventă în brahicefalie şi cel mai frecvent în oxicefalie. Edemul papilar şi atrofia optică se întîlnesc în aproximativ 70% din cazuri. Edemul papilar este de scurtă durată deoarece se instalează repede atrofia optică cu margini nete. Atrofia optică este dată atît de edemul papilar, cît şi de deformarea canalului optic. Scăderea acuităţii vizuale este precoce şi survine în primii ani de viaţă. După vîrsta de 7 ani, vederea se menţine staţionară. În 25% din cazuri vederea scade sub 1/10, iar în 7% cecitatea este totală. Tratamentul constă în craniectomie.

Disostoze craniofaciale. Sub acest termen sînt cunoscute o serie de afecţiuni în care craniostenoza se asociază cu alte anomalii scheletice ale feţei, cum este maladia Crouzon, sau a întregului schelet, cum este maladia Apert. Aceste afecţiuni sînt considerate ca forme mai grave ale craniostenozelor.

– *Maladia Crouzon.* Se caracterizează prin oxicefalie cu proeminenţă frontală, formă specială a nasului, care se aseamănă cu un cioc, prognatism, exoftalmie, strabism divergent. Baza craniului prezintă cifoză bazilară, canalele optice sînt alungite şi fiind reduse de volum comprimă partea anterioară a nervului



Fig. 3.68. Dizostoza mandibulofacială, hipertelorism, colobom palpebral inferior, atrofie optică, strabism convergent ochiul drept (A). Dacriocistită congenitală (B).

optic. Bolnavul prezintă stază papilară și atrofie optică mai frecventă și mai gravă ca în oxicefalie.

— *Acrocefalosindactilia Apert.* Se caracterizează prin dezvoltarea excesivă a craniului în diametrul vertical, cu depărtarea orbitelor, însoțită de sindactilie la mînă și picior, de deschizătura boltei palatine și de diviziunea luetei. Clinic, bolnavul prezintă sindrom de hipertensiune intracraniană, cu scăderea vederii și atrofie optică poststază.

— *Disostoza mandibulofacială (Franceschetti-Zwahlen).* Afecțiunea prezintă aplazia maxilarelor, fante palpebrale optice, colobom palpebral și anomalii care interesează etajul inferior și mijlociu al feței. În una din observații, la un copil de 6 ani am constatat colobom palpebral, oblicitatea antimongoloidă a fantelor palpebrale, hipoplazia maxilarului superior, a maxilarului inferior, a malarului, malformații ale urechii externe, anomalii dentare, palat ogival, dacriocistită congenitală, deformarea piramidei nazale, atrofie optică congenitală și oxicefalie cu amprente digitale (fig. 3.68).

Displazii și distrofii osoase

Produc deformări ale canalului optic cu atrofie optică secundară.

Sindromul Albright sau boala Jaffé-Lichtenstein. Se caracterizează prin osteită fibroasă diseminată, pigmentație cu pete brune ale pielii și pubertate precoce la femei. Clinic, deformarea feței este de tip „leontiasis ossea", cu exoftalmie prin interesarea pereților orbitari, atrofie optică prin comprimarea nervului în canalul optic. Localizarea afecțiunii, în special la nivelul sfenoidului, împiedică dezvoltarea sa normală și densificarea sa crează un factor de compresiune și elongație a nervilor optici și chiasmei. Radiografia confirmă dezvoltarea neomogenă a corpului sfenoid cu reducerea de volum a găurii optice. Tratamentul constă în înlocuirea parțială sau totală a sfenoidului din fragmente de coastă sau os iliac.

Boala Paget se caracterizează prin hipertrofie deformantă a scheletului și în special a craniului și oaselor lungi ca rezultat a unor tulburări profunde a procesului de remaniere a țesutului osos. Charamis și col. (1977) constată atrofie optică.

Sindromul Morgagni cu hiperostoză frontală internă survine la femei în timpul menopauzei și este determinat de tulburări hipofizare cu cefalee, astenie, insomnii, adipozitate, diabet zaharat și tulburări de vedere. Afecțiunea interesează vîrful orbitei și dă atrofie optică.

Displazia craniometafizară Pyle se caracterizează prin „leontiasis ossea" cu alterații de auz și atrofie optică.

Maladia Engelmann, boală a copilăriei, caracterizată prin hiperostoză progresivă cranio-diafizară, cu hipoacuzie și tulburări genitale. Hyams și col. (1977) constată atrofie optică, diabet zaharat, disfuncție hipotalamică, cu șa turcească mică.

Condrodistrofia fetală calcifiantă este o boală rară a sugarului, caracterizată prin apariția pe imaginea radiografică a unor puncte opace în epifizele neosificate. Copiii se nasc morți sau mor în primul an de viață prin anomalii asociate. Aulhorm și Crutzner (1969) arată o atrofie optică, iar Billson și Hoyt (1977) hipoplazia nervului optic.

Scanned with OKEN Scanner

În toate aceste afecțiuni nervii optici suferă din cauza deformării canalului osos. În alte disostoze și distrofii craniene atrofia optică este expresia unor alterații congenitale de metabolism.

Atrofia optică în alterații ale metabolismului fosfocalcic. În multe din afecțiunile menționate au fost demonstrate alterații ale metabolismului unor ioni și în primul rînd a calciului și fosforului. Cele două mecanisme care duc la atrofie optică pot fi în primul rînd determinate de alterații ale craniului de tip craniostenoză în hipercalcemia idiopatică a copilului tip Fanconi-Schlesinger sau în hipofosfatemie (Brenner și col., 1969) sau de pseudotumori cerebrale în hipoparatiroidism (Bajandas și Smith, 1976). Alteori atrofia optică este consecința unei compresiuni pe căile optice sau vasele nutritive la nivelul zonelor de calcifiere. Aceste forme sînt frecvente în pseudohipoparatiroidism, osteită fibrochistică Recklinghausen și în osteopetroza Albers-Schönberg.

Osteopetroza Albers-Schönberg se caracterizează prin hipermineralizare cu totul neobișnuită, mai frecvent întîlnită la copii, cu fragilitate deosebită a scheletului și modificări ale tabloului sanguin cu anemie pernicioasă sau leucemie. Fractura spontană și scăderea vederii constituie simptomele principale. Scăderea vederii poate merge pînă la cecitate și este provocată de strîmtorarea progresivă a canalului optic.

Atrofia optică ascendentă

Un mare număr de atrofii optice sînt determinate de leziuni directe sau indirecte ale celulelor ganglionare retiniene care au ca element comun atrofia optică ascendentă.

Tulburări circulatorii. Atrofia optică ascendentă survine prin suferința celulelor ganglionare în ocluzia arterei centrale a retinei. Se produce un edem ischemic al retinei prin transparența căruia macula apare cireșie. Papila se decolorează, iar nervul optic se atrofiază.

Atrofia optică glaucomatoasă este determinată de o anoxie la nivelul papilei optice, dar explorările funcționale arată o suferință primitivă retiniană. Curentul axoplasmatic se reduce, fibrele optice se atrofiază și papila se decolorează. În traiectul laminar, astrocitele dispar și apare excavația papilei.

Atrofia optică în anemii. Este tot de natură retiniană. Ischemia retinei determină leziuni ale celulelor ganglionare cu atrofie optică ascendentă. Injectarea de adrenalină în vitros determină atrofie optică prin același mecanism ischemic. Atrofia optică apare în hemoragii mari, în 8,5% din cazuri imediat după hemoragie, în 11,6% după două ore, în 14,2% între 2 ore și 2 zile, în 19,2% de la 3–6 zile, în 39% după a 6-a zi (Sourdille).

Tulburări metabolice (enzimopatii eredofamiliale)

Enzimopatiile eredofamiliale pot interesa aproape toate substanțele de bază ale metabolismului celular. Manifestările clinice apar fie de la naștere, fie mai tîrziu, după cum tulburarea de metabolism este născută sau căpătată. Astfel se întîlnesc o serie de afecțiuni care din punct de vedere simptomatic sînt caracterizate prin alterații funcționale și anatomice multiple din care multe prezintă și atrofie optică.

Scanned with OKEN Scanner

În anemia hemolitică ereditară nesferocitară, prin deficit al diferitelor enzime intraeritrocitare și în special a enzimei glucoză-6-fosfatdehidrogenază se produce atrofie optică

Tezaurizarea glicoproteică se manifestă prin alterații grotești ale scheletului, hepatosplenomegalie, întîrziere mintală, atrofie optică (fig. 3.69 ; 3.70).

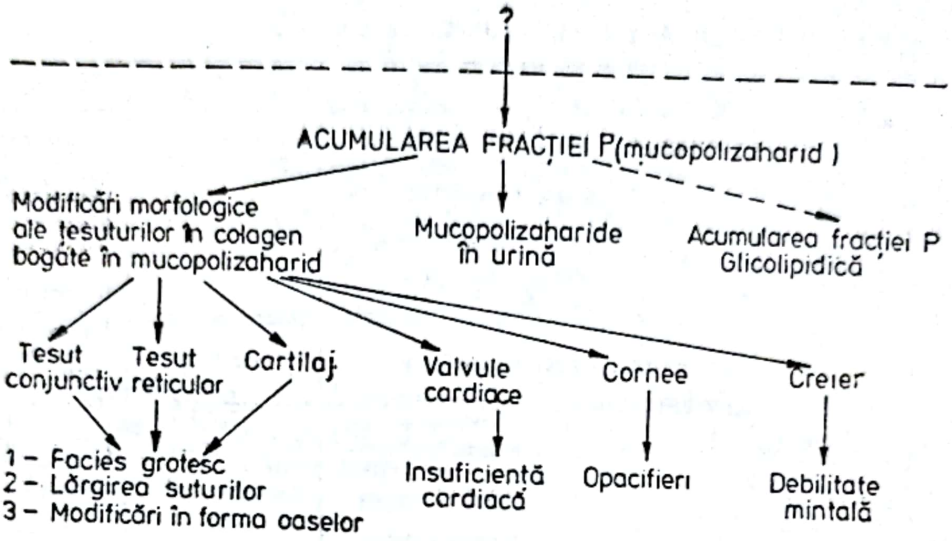

Fig. 3.69. Modificări patologice determinate de acumularea mucopolizaharidelor în boala Hurler.

menționată de Manor (1974), Warburg și col. (1977).

Maladia Menkes. Este o leucodistrofie infantilă ereditară cu evoluție progresivă, caracterizată prin demineralizare și scleroză cerebrală difuză cu degradare psihomotorie, convulsii, spasticitate, hipotermie. Este dată de un deficit de cupru care se însoțește de un deficit de transport intracelular, ce determină o serie de modificări biochimice care interesează mielina. Miyatak și Suzuki (1972) constată atrofie optică prin leziunea celulelor ganglionare.

Acidoza lactică infantilă familială. Provoacă cerebropatie necrozantă, retinopatie cu atrofie optică. Este determinată de prezența în exces a acidului piruvic în sînge, provocată de o insuficiență sau lipsa unor enzime din ciclul acizilor tricarboxilici.

Gargoilismul sau sindromul Hurler. Este o lipocondrodistrofie cu tulburări în formarea țesutului colagen.

Fig. 3.70. Maladia Hurler. Craniu mare cu scafocefalie, fața deformată, infundarea bazei nasului. Ptoză palpebrală cu hipertelorism.

Tulburări în metabolismul lipidelor. Lipidozele sînt afecțiuni genetice în cursul cărora concentrația unor lipide sau lipoproteine este anormală în țesuturile și lipidele extracelulare. Deoarece nu se poate încă preciza deficitul enzimatic sau anomalia genetică în cauză, clasificarea lor se face în funcție de anomalia lipidică dominantă (fig. 3.71).

ANOMALII ALE METABOLISMULUI LIPIDELOR

LIPIDE			AFECȚIUNEA	ENZIMA DEFICITARĂ	MANIFESTĂRI OCULARE
SFINGOLIPIDE	GLICOSFINGOLIPIDE	GANGLIOZIDE GM1	Maladia Landing	α arabinozidază β galactozidaza	Macula cireșie, cecitate 1/3 cazuri
		GM2	Maladia TaySachs		Macula cireșie, cecitate, atrofie optică
		GD3	Maladia Norman		Uneori mască cireșie cu cecitate
		GM3			
		GLUCOCEREBROZIDE	Maladia Gaucher	Glucocerebrozidază	Degenerescența tapetoretiniană, cecitate 1/3 cazuri
		CERAMID-TRIHEXOZIDE	Maladia Fabry	Trihexozidaza	Cheratită, retinopigm
		CEREBROSULFATIDE	Leucodistrofia metacromatică	Arilsulfataza A	Cecitate
	SFINGOMIELINE		Maladia Niemann-Pick	Sfingomielinază	Leziuni maculare 1/2 cazuri
LIPIDE PUȚIN POLARIZATE	ACID FITANIC ESTERI AI COLESTEROLULUI + GLICERIDE		Maladia Refsum	Fitanicoxidază	Retinopatie pigmentară
			Maladia Wolman		—
LIPOPROTEINE	ALFA LIPOPROTEINE		Maladia Tangier		Opacități corneene
	BETA LIPOPROTEINE		Maladia Bassen-Kornzweig		Opacități corneene Retinopatie pigmentară

Fig. 3.71. **Sistematizarea lipidozelor.**

Fig. 3.72. Boala Hand-Schüller Christian.

Xantomatoza craniohipofizară. Este o afecțiune cu manifestări hipotalamohipofizare și diabet insipid. Se caracterizează prin supraîncărcarea cu steride a celulelor sistemului reticulohistiocitar. Această supraîncărcare este secundară și de aceea nu a fost introdusă în cadrul lipidozelor. Se manifestă prin leziuni distructive ale oaselor craniului, exoftalmie, manifestări hipofizare cu infantilism, diabet insipid, xantoame cutanate (fig. 3.72).

Atrofia optică simplă sau postedem este uni- sau bilaterală. Anatomopatologic se văd histiocitele care acumulează esteri de colesterol. Aceste celule sînt mari, cu citoplasmă spumoasă, nuclei rotunzi. Ele se dispun

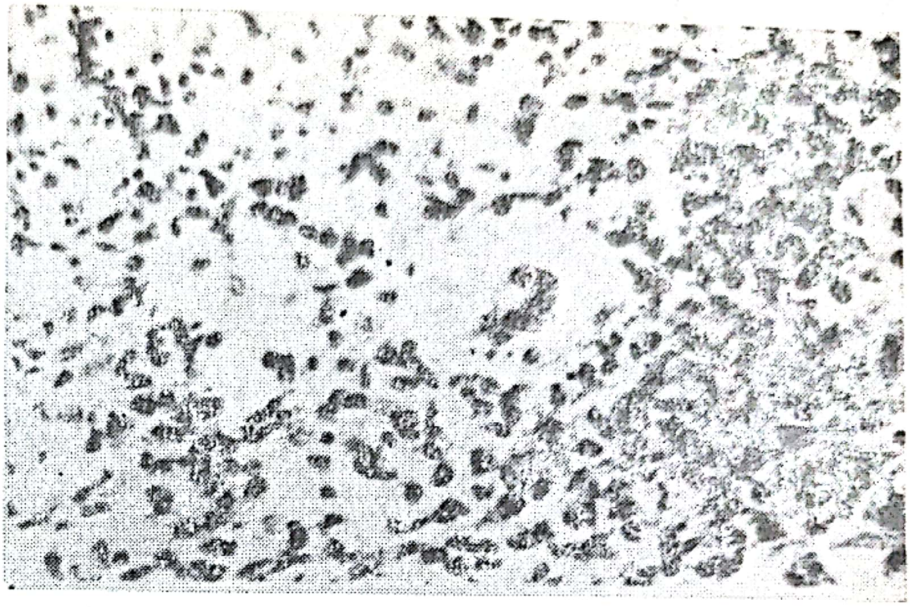

Fig. 3.73. Boala-Hand-Schüller-Christian. Țesut orbitar cu celule spumoase.

în cuiburi, între care se găsesc celule conjunctive și histiocite (fig. 3.73).

Nervul optic și chiasma sînt frecvent afectate în diferite enzimopatii eredofamiliale și oftalmologul poate fi primul clinician care să pună în evidență aceste anomalii.

Scanned with OKEN Scanner

Bibliografie

ABBOTT N. J., DEGUCHI T., FRAZIER D. T. – The action of phospholipids on the inner and outer surface of the sguid giant axon membrane. *J. Phisiol*, 1972, *73*, 220.

ADAMS J. M., I. MAGAWAU D. T. – Measles antibodies in multiple sclerosis. *Proc. Soc. Exp. Biol. (N. Y.)*, 1962, *11*, 562.

ALAERTS L. – Papilles doubles, *Soc. Belge. Ophtal.*, 1964, *108*, 574.

ALAJOUANINE A., FEREY TH., HOUDART D., ARDOUIN M. – Forme neurooculaire pure de la maladie Besnier-Boeck-Schaumann, *Rev. Neur.*, 1952, *86*, 225.

ALBRICH K. – A szembetegségek es sezmtünetek osszefuggése a szervezet egyébb betegsegóvel, M. Orv. Kónyvk, Tars, Budapest, 1929.

ALEXANDER L., BERKE EY A.W. – The inert psychostenic reaction (anhedonia) as differen tiated from classic depression and its response to iproniazid, *Am. N.Y. Acad. Sci.*, 1959, *80*, 669.

ALIBUTT T.C. – On the use of the ophtalmoscopie in diseases of the nervous system and of the kidneys, London, Ed. Mac Millan, 1971.

ALSTROM CH., HALLGREN B., NILSSON L.B., ASANDER H. – Retinal degeneration combined with obesity, diabetes mellitus and neurogenous deafness, *Acta psychiat. Scand.*, 1959, 34 supl. 129, 35.

ANDERSON D.R., SPENCER W.H. – Ultrastructural and histochemical observation of optic nerve „gliomas", *Arch. Ophthal.*, 1970, *83*, 324.

ANDERSON D.R., DAVIS E.V. – Retina and optic nerve after posterior ciliary occlusion, *Arch. Ophthal.*, 1974, *92*, 422.

ANDERSON D. R., HENDRICKSON A. – Effect of intraocular pressure on rapid axoplasmic transport in monkey optic nerve, *Invest. Ophthal.*, 1974, *13*, 771.

ANDREANI D. – Su di un cao di arterite temporale a sintomatologia prevalentemente oculare, *Ann. Ottalm. e Clin Oculist.*, 1961, *87*, 627.

ANDRIOLA M., KARLSBERG R. O. – Maculopathy in subacute sclerosing panencephalitis, *Am. J. Dis. Child.*, 1972, *124*, 187.

ARDEN G. B., JACOBSON J. J. – A simple gratnig test for contrast sensitivity : preliminary results indicate value in screening for glaucoma, *Invest. Ophthal.*, 1978, 17, 23.

ARDOUIN M., URVOY M., CLEMENT J., OGER J. – Uveité et sclérose en plaques : myte ou réalité, *J. Fr. Ophthal.*, 1979, 2, 127.

ARSENI C. – Tratat de neurologie, Ed. medicală, Bucureşti 1980.

ARSENI C., MARETSIS M. – Endocrino-neurochirurgie, Ed. medicală, Bucureşti, 1981.

ASHTON N. – The eye in malignant hypertension, *Trans. Am. Acad. Ophthal. Otolaryngol.*, 1972, *76*, 17.

AUBRY J. P. – L'angiographie fluoréscéinique en ophthalmologie, Thése Médecine, Toulouse, 1967.

AULHORN E., GRUTZNER P. – Infantile optic atrophy with dominant mode of inheritance accompanied by an acquired protanopia. In Road, Burnett : Progres in neuro-ophthalmology, 1969.

AULHORN E. – Visual field detects in sellar and parasellar processes, *Proc. Germ. Soc. Neurosurgery*, 1973, 4, 16.

AVRITH D., HAAS H. L., MOGENSON G. J. – Behavioral and electrophysiological change following micro-injection of colchicine into the substantia nigra, *Neuroscience.*, 1979, 4, 227.

BADIU G., TEODORESCU EXARCU I. – Sistemul nervos, Ed. medicală, Bucureşti, 1979.

BAMFORD C. R., SIBLEY W. A., LAGUHA J. F. – *Arch. Neurol. (Chic.)*, 1978, 33, 242.

BEHRMAN S. – Optic neuritis papillitis and neuronal retinopathy, *Brit. J. Ophthal.*, 1964, *48*, 209.

BEJANDAS F. J., SMITH J. L. – Optic neuritis in hypoparathyroidism, *Neurology*, 1976, *26*, 451.

BENNET J. P., LOGAN W. J., SNYDER S. M. – Amino acid neutransmitter candidates Sodium-dependent high-affinity uptake by unique synaptosonal fractions, *Science.*, 1972, *178*, 997.

BERDET M. – In Neuro-ophtalmologie : Guillaumat L., Morax P. V., Offret G., Ed. Masson, Paris, 1959.

BERGGREN L., HANNSON O. – Treating acrodermatitis enteropathica, *Lancet*, 1966, 1, 52.

Scanned with OKEN Scanner

RINTELEN F. – Zur kenntmes leitungsstörungen des fasciculus opticus, insbesondere des'apoplexia papilae, *Ophthalmologica*, 1961, *141*, 283.
RIZZOLI E. – Contributi alla conoscenza delle anomalie congenite del nervo ottico, *Rass. Ital. Ottal.*, 1955, *24*, 352.
RÖENNE – Über akute Retrobulbärneuritis in Chiasma localisiert, *Klin. Mbl. f. Augenheilk.*, 1915, *55*, 68.
RODRIGUEZ-PERALTA L. A. – Hematic and fluid barriers in the optic nerve, *J. Comp. Neurol.*, 1966, *126*, 109.
ROMANESCU C., CERNEA P., POSTELNICU E. – Atrofia optică tabetică, *Neurologia Psihiatria, Neurochirurgia*, 1963, *8*, 3, 235.
RORSMAN G., SÖDERSTRÖM N. – Optic atrophy and juvenile diabetes mellitus with familial occurence, *Acta. Med. Scand.*, 1967, *182*, 1, 19.
ROSE F. C., FRASER G. R., FRIEDMANN A. I., KOHNER E. M. – The association of juvenile diabetes mellitus and optic atrophy, *Quart J. Med.*, 1966, 35, 385.
ROSEN E. S. – Fluorescence photography of the eye, Ed. Butten, Londra, 1969.
ROSNER H. – Incorporation of sialic acid into gangliosides and glycoproteins of the optic pathway following an intraocular injection of (N–3H) acetymannosamine in the chicken, *Brain. Res.*, 1975, *97*, 107.
ROTH A., BIGONESSE M., RUMPLER M. – Agénésie papillaire chez un enfant atteint de trisomie 18, *Bull. Soc. Ophtal. Fr.*, 1966.
RUSU M., STANCIU A., SĂNDULESCU G., COSTĂCHESCU G. – Meningiomul de nerv optic la copil. Considerații asupra două observații, *Oftalmologia*, 1979, *23*, 2, 231.
RUSU M. – Explorarea clinică în neurochirurgie, Ed. Junimea, Iași, 1980.
SĂBĂDEANU V., SZEREMY M., MOZES H., LAZAR L. – Contribuții la cunoașterea neuroretinitei de lactație, *Oftalmologia*, 1957, 2, 2, 143.
SACKS J. D., METEN O. – Bitemporal visual field defects in presumed multiple sclerosis, *J.A.M.A.*, 1975, 234, 69.
SACKS J. G., O'GRADY R. B., CHROMOKOS E., LEESTMA J. – The pathogenesis of optic nerve drusen. A Hypothesis, *Arch. Ophtal.*, 1977, *95*, 425.
SALVANET A., CHERIFI M., GOUDON C., COURSON P. J., MAWAS E. – Un cas d'hémangiome caverneaux de la rétine, *J. Fr. Ophtal.*, 1979, 2, 1, 45.
SANDERS M. D. – Ischaemic papillopathy, *Trans. Ophthal., Soc. U. K.*, 1971, *91*, 360.
SARAUX H., LABET R., BIAIS B. – Aspects actuels de la névrite optique de l'éthylique, *Ann. Oculist.*, 1966, 10, 943.
SARAUX H., MURAT J. P. – Les pseudo-papillites d'origine vasculaire, *Ann. Oculist.*, 1967, *200*, 1.
SARAUX H., BIAIS B. – Les formes spontanement curable de la nevrite optique de Leber, *Bull. Soc. Ophtal. de France*, 1969, 139.
SARAUX H., LAPLANE R. – Oedeme papillaire spontanément curable au cours d'un traitemen par chlorambucil, *Bull. Soc. Belge, Ophthal.*, 1972, *160*, 567.
SARAUX H., BÉCHETOILLE A, NOU B., COURTOIS B. – La baise du taux du zinc sérique dans certaines névrites optiques toxiques, *Ann. Oculist.*, 1975, 208, 29.
SARAUX H., BÉCHETOILLE A. – Les névrites optiques rétrobulbaires. Conf. Lyonn. d'Ophtal., 1975, 1, 124.
SARAUX H., NOU B., BÉCHETOILLE A. – Étude angiofluorographiques des oedèmes de la papille, *Ann. Oculist.*, 1975, *208*, 197.
SARAUX H., OFFRET H. – Les neuropathies optiques toxiques. In : XXIII Conc. Ophthalm., Kyoto, 1978, 179.
SATOYOSHI E., WAKATA N. – Mechanism of neurotoxicity by antibiotics, particularly ethambutol and chloramphenicol. In : XXIII, Conc. Ophthal., Kyoto, 1978, 184.
SĂRĂCĂCEANU L., NICULESCU V., FILIP O., ADAM T. – Considerații clinice și rezultate funcționale în afecțiuni ale nervului optic. Com. Seminarul de oftalmologie, Orșova, 1981.
SCHATZ N. J., SCHLEZINGER N. S. – Non-compressive causes of chiasmal disease. Symp. on Neuropathology, Ed. Mosby, St. Louis, 1976.
SCHAUMBURG H. H., POWERS J. M., RAINE C. S., SUZUKI K., RICHARDSON E. P. – Adrenoleukodystrophy. A clinical and pathological study of 17 cases, *Arch. Neurol.*, 1975, 32, 577.
SCHEIE H. G., ADLER F. H. – Aplasia of the optic nerve, *Arch. Ophthal.*, 1941, 26, 61.
SCHINDLER R. F., SARIN L. K., Mc DONALD P. R. – Hemangiomas of the optic disc, *Conad. J. Ophthal.*, 1975, 10, 305.
SCHLERNITZANER D. A., HODGES F. J., BAGAN M. – Tuberculoma of the left optic nerve and chiasma, *Arch. Ophthal.*, 1971, *85*, 75.
SCHUMACHER G. A., BEEBE G., KIBLER R. F., – Diagnosis of multiple sclerosi, *Ann. N. Y., Acad. Sci.*, 1965, 122, 552.
SCHUTTA H. S., HEDGES T. R. – Fine structure observations on experimental papilledema the rhesus monkey, *J. Neurol. Sci.*, 1971, 12, 1.
SCHOUROLLE R., VOIRIER J. – Les lipidoses cérébrale, *Presse méd.*, 1968, *76*, 23, 1111.
SEDAN J., FARNARIER G. – Les amblyopies toxiques dites nicotinoéthyliques, *Arch. Ophtal.*, 1973, 25, 53.
SEEHAN H. L., SUMMERS V. K., – *Quart, J. Med.*, 1949, 18, 319.

Scanned with OKEN Scanner

REDACTOR DR. I. JOCU
TEHNOREDACTOR N. PANAITIDE

COLI TIPAR 29
BUN DE TIPAR 18 FEBRUARIE 1983

IMPRIMAT LA „I. P. OLTENIA"
CRAIOVA STR. M. VITEAZUL NR. 4,
COMANDA NR. 262/1982

Scanned with OKEN Scanner